ΕΑ 001

ΡΟΜΠΟΤΙΚΗ ΑΡΘΡΟΠΛΑΣΤΙΚΗ ΓΟΝΑΤΟΣ ΜΕ ΤΟ NAVIO 7 ΣΕ ΣΥΓΚΡΙΣΗ ΜΕ ΤΗΝ ΣΥΜΒΑΤΙΚΗ ΤΕΧΝΙΚΗ: ΠΡΟΟΠΤΙΚΗ ΜΕΛΕΤΗ

MD, MSc, PhD Κωνσταντινος Μακριδης[1], MD ΣΤΑΜΑΤΙΝΑ - ΕΜΜΑΝΟΥΕΛΑ ΖΟΥΡΝΤΟΥ[1], MD ΒΑΣΙΛΙΚΗ ΜΙΝΤΖΑ[1], MD ΜΑΡΙΑ ΜΠΟΥΛΟΒΑΝΑ[1], MD, MSc, PhD ΜΙΛΤΙΑΔΗΣ ΓΕΩΡΓΟΥΣΗΣ[1]
[1]*Ιασω Θεσσαλιας*

Σκοπός: Η αξιολόγηση των κλινικών και ακτινολογικών αποτελεσμάτων συγκρίνοντας την ρομποτική με την συμβατική ολική αρθροπλαστική γόνατος.
Υλικό και Μέθοδος: Συγκρίθηκαν 20 ασθενείς με την ρομποτική και 23 με την συμβατική τεχνική. Το εύρος βελτίωσης του πόνου, η ακρίβεια της διόρθωσης του μηχανικού άξονα, το εύρος κινήσεως, ο χρόνος επιστροφής στις δραστηριότητες και οποιαδήποτε επιπλοκή αναλύθηκαν. Η κλινική αξιολόγηση διεξήχθη χρησιμοποιώντας το OXFORD KNEE σκορ, ο πόνος εκτιμήθηκε με την VAS scale και η ποιότητα ζωής αξιολογήθηκε με το SF-12. Η ακτινολογική αξιολόγηση συνίστατο σε απλές ακτινογραφίες.
Αποτελέσματα: Υπήρχαν συνολικά 34 γυναίκες (79%) και 9 άνδρες (21%), με μέση ηλικία 72 έτη (εύρος 57-84). Οι ασθενείς με την ρομποτική αρθροπλαστική γόνατος παρουσίασαν υψηλότερα σκορ με βάση την κλίμακα OXFORD KNEE, ακριβέστερη αποκατάσταση του μηχανικού άξονα, λιγότερο μετεγχειρητικό πόνο, μικρότερες ανάγκες για μετάγγιση και αμεσότερη επιστροφή στις καθημερινές δραστηριότητες. Οι μέσες προεγχειρητικές τιμές SF-12 των ψυχικών και φυσικών παραμέτρων ήταν σημαντικά χαμηλότερες από αυτές των μετεγχειρητικών τιμών και για τα δύο γκρουπ ασθενών, αλλά η συνολική ποιότητα ζωής των ασθενών ήταν σημαντικά καλύτερη στην ομάδα της ρομποτικής.
Συμπεράσματα: Η χρήση της ρομποτικής μπορεί να προσφέρει ανώτερα λειτουργικά και κλινικά αποτελέσματα σε σχέση με την συμβατική τεχνική. Η αποκατάσταση του μηχανικού άξονα είναι ακριβέστερη, η απώλεια αίματος μικρότερη, η εξισορρόπηση των μαλακών μορίων ακριβέστερη και ο μετεγχειρητικός πόνος λιγότερος.

ΕΑ 002

ΡΟΜΠΟΤΙΚΗ ΑΡΘΡΟΠΛΑΣΤΙΚΗ ΓΟΝΑΤΟΣ ΜΕ ΤΟ NAVIO 7 ΣΕ ΣΥΓΚΡΙΣΗ ΜΕ ΤΗΝ ΨΗΦΙΑΚΑ ΠΛΟΗΓΟΥΜΕΝΗ ΤΕΧΝΙΚΗ: ΠΡΟΟΠΤΙΚΗ ΜΕΛΕΤΗ

MD, MSc, PhD Κωνσταντινος Μακριδης[1], MD ΣΤΑΜΑΤΙΝΑ - ΕΜΜΑΝΟΥΕΛΑ ΖΟΥΡΝΤΟΥ[1], MD ΒΑΣΙΛΙΚΗ ΜΙΝΤΖΑ[1], MD ΜΑΡΙΑ ΜΠΟΥΛΟΒΑΝΑ[1], MD, MSc, PhD ΜΙΛΤΙΑΔΗΣ ΓΕΩΡΓΟΥΣΗΣ[1]
[1]Ιασω Θεσσαλιας

Σκοπός: Η αξιολόγηση των κλινικών και ακτινολογικών αποτελεσμάτων συγκρίνοντας την ρομποτική με την ψηφιακά πλοηγούμενη ολική αρθροπλαστική γόνατος.
Υλικά και Μέθοδος: Συγκρίθηκαν 20 ασθενείς με την ρομποτική και 20 με την ψηφιακά πλοηγούμενη τεχνική. Το εύρος βελτίωσης του πόνου, η ακρίβεια της διόρθωσης του μηχανικού άξονα, το εύρος κινήσεως, ο χρόνος επιστροφής στις δραστηριότητες και οποιαδήποτε επιπλοκή αναλύθηκαν. Η κλινική αξιολόγηση διεξήχθη χρησιμοποιώντας το OXFORD KNEE σκορ, ο πόνος εκτιμήθηκε με την VAS scale και η ποιότητα ζωής αξιολογήθηκε με το SF-12. Η ακτινολογική αξιολόγηση συνίστατο σε απλές ακτινογραφίες.
Αποτελέσματα: Υπήρχαν συνολικά 32 γυναίκες (80%) και 8 άνδρες (20%), με μέση ηλικία 71 έτη (εύρος 55-84). Οι ασθενείς με την ρομποτική αρθροπλαστική γόνατος παρουσίασαν υψηλότερα σκορ με βάση την κλίμακα OXFORD KNEE, ακριβέστερη αποκατάσταση του μηχανικού άξονα, λιγότερο μετεγχειρητικό πόνο, μικρότερες ανάγκες για μετάγγιση και αμεσότερη επιστροφή στις καθημερινές δραστηριότητες. Οι μέσες προεγχειρητικές τιμές SF-12 των ψυχικών και φυσικών παραμέτρων ήταν σημαντικά χαμηλότερες από αυτές των μετεγχειρητικών τιμών και για τα δύο γκρουπ ασθενών, αλλά η συνολική ποιότητα ζωής των ασθενών ήταν σημαντικά καλύτερη στην ομάδα της ρομποτικής.
Συμπεράσματα: Η χρήση της ρομποτικής μπορεί να προσφέρει ανώτερα λειτουργικά και κλινικά αποτελέσματα σε σχέση με την ψηφιακά πλοηγούμενη τεχνική. Η αποκατάσταση του μηχανικού άξονα είναι ακριβέστερη, η απώλεια αίματος μικρότερη, η εξισορρόπηση των μαλακών μορίων ακριβέστερη και ο μετεγχειρητικός πόνος λιγότερος.

ΕΑ 003

ΣΥΓΚΡΙΤΙΚΗ ΜΕΛΕΤΗ ΜΕΤΑΞΥ ΤΗΣ ΥΠΟΒΟΗΘΟΥΜΕΝΗΣ ΑΠΟ ΥΠΟΛΟΓΙΣΤΗ ΤΕΧΝΙΚΗΣ ΠΛΟΗΓΗΣΗΣ ΚΑΙ ΤΗΣ ΣΥΜΒΑΤΙΚΗΣ ΜΕΘΟΔΟΥ ΓΙΑ ΟΛΙΚΗ ΑΡΘΡΟΠΛΑΣΤΙΚΗ ΓΟΝΑΤΟΣ, ΟΣΟΝ ΑΦΟΡΑ ΤΗΝ ΑΠΩΛΕΙΑ ΑΙΜΑΤΟΣ

Ειδικευόμενος Ορθοπαιδικής Τσιριγκάκης Σπυρίδων[1], Χειρουργός Ορθοπαιδικός Διαμάντης Μήτισιου[2], Επικ. Καθηγητής Ορθοπαιδικής Αιμίλιος Πάκος[1], Χειρουργός Ορθοπαιδικός Δημήτριος Παπαδόπουλος[3], Επικ Επιμελητής Ορθοπαιδικής Γεώργιος Γεωργιάδης[4], Ειδικευόμενος Ορθοπαιδικής Δημήτριος Τσουμάνης[1], Αναπλ Καθηγητής Ορθοπαιδικής Ιωάννης Γελαλής[1], Δ/ντής ΕΣΥ Ορθοπαιδικής Ευστάθιος Μότσης[1], Χειρουργός Ορθοαπιδικός Ιωάννης Γκιάτας[5], Καθηγητής Ορθοπαιδικής Θεόδωρος Ξενάκης[1]
[1]Ορθοπαιδική Κλινική Πανεπιστημιακό Νοσοκομείο Ιωαννίνων, [2]Εργαστήριο Ορθοπαιδικής & Εμβιομηχανικής, Πανεπιστήμιο Ιωαννίνων, [3]Department of Orthopaedic Surgery, University of Pittsburgh, Orthopaedic Specialists-UPMC, [4]Ορθοπαιδική Κλινική, Γενικό Νοσοκομείο Φιλιατών, [5]The Stavros Niarchos Complex Joint Reconstruction Center, Hospital for Special Surgery

ΣΚΟΠΟΣ: Η υποβοηθούμενη από υπολογιστή τεχνική πλοήγησης για την ολική αρθροπλαστική γόνατος θεωρείται ότι μειώνει την περιεγχειρητική αιμορραγία, κυρίως επειδή δεν υπάρχει η ανάγκη για χρήση ενδομυελικού οδηγού στο μηρό. Ωστόσο, τα στοιχεία στην υπάρχουσα βιβλιογραφεία σχετικά με την απώλεια αίματος είναι αντικρουόμενα. Στόχος της παρούσας μελέτης είναι να αξιολογηθεί το αν η υποβοηθούμενη από υπολογιστή τεχνική πλοήγησης ελαττώνει την περιεγχειρητική απώλεια αίματος.
ΥΛΙΚΟ ΚΑΙ ΜΕΘΟΔΟΣ: Πραγματοποιήθηκε μελέτη ασθενών-μαρτύρων (n=37) οι οποίοι υπεβλήθησαν σε ολική αρθροπλαστική γόνατος με την υποβοηθούμενη από υπολογιστή τεχνική πλοήγησης. Σαν ομάδα μαρτύρων χρησιμοποιήθηκαν 37 κατ' αντιστοιχία ασθενείς οι οποίοι υπεβλήθησαν σε συμβατική ολική αρθροπλαστική γόνατος. Το πρωτογενές αποτέλεσμα που αξιολογήθηκε ήταν η περιεγχειρητική απώλεια αίματος, η οποία εκτιμήθηκε με 3 διαφορετικές μεθόδους: εργαστηριακές παραμέτρους (επίπεδο αιματοκρίτη και συγκέντρωση αιμοσφαιρίνης), μετεγχειρητικό σύνολο παροχέτευσης και αριθμό των μεταγγίσεων που απαιτήθηκαν.
ΑΠΟΤΕΛΕΣΜΑΤΑ: Παρόλο που τα επίπεδα του αιματοκρίτη ήταν υψηλότερα για την ομαδα της υποβοηθούμενης από υπολογιστή τεχνικής πλοήγησης, εκτός της 5ης μετεγχειρητικής ημέρας, η μοναδική σημαντική διαφορά που παρατηρήθηκε αφορούσε τον άμεσο μετεγχειρητικό χρόνο (p=0.02). Παρομοίως, παρόλο που η συγκέντρωση της αιμοσφαιρίνης ήταν υψηλότερη στην ομάδα της υποβοηθούμενης από υπολογιστή τεχνικής πλοήγησης συγκρινόμενης με την ομάδα της συμβατικής μεθόδου καθ' όλην την περιεγχειρητική περίοδο, αυτή η διαφορά μεταξύ των δύο ομάδων δεν ήταν στατιστικά σημαντική (p>0.05). Επιπλέον, δε σημειώθηκε στατιστικά σημαντική διαφορά όσον αφορά το σύνολο της παροχέτευσης (p=0.62) μεταξύ των δύο ομάδων, ενώ και ο αριθμός των μεταγγίσεων που απαιτήθηκαν για τους ασθενείς και των δύο ομάδων σε καθεμία από τις πρώτες 5 μετεγχειρητικές ημέρες ήταν στατιστικά παρόμοιος (p>0.05).
ΣΥΜΠΕΡΑΣΜΑΤΑ: Η ολική αρθροπλαστική γόνατος με την υποβοηθούμενη από υπολογιστή τεχνική πλοήγησης είναι συγκρίσιμη με τη συμβατική ολική αρθροπλαστική γόνατος όσον αφορά την περιεγχειρητική αιμορραγία. Συνεπώς δεν παρατηρείται κάποιο πλεονέκτημα της χρήσης της για τη μείωση της απώλειας αίματος.

ΕΑ 004

ΑΡΘΡΟΠΛΑΣΤΙΚΗ ΓΟΝΑΤΟΣ ΜΕ ΤΟ ΡΟΜΠΟΤΙΚΟ ΣΥΣΤΗΜΑ NAVIO 7: Η ΕΜΠΕΙΡΙΑ ΜΑΣ

MD, MSc, PCaoSD, PhD Κωνσταντινος Μακριδης[1], MD Σταματίνα - Εμμανουέλα Ζουρντού[1], MD ΒΑΣΙΛΙΚΗ ΜΙΝΤΖΑ[1], MD ΜΑΡΙΑ ΜΠΟΥΛΟΒΑΝΑ[1], MD, MSc, PhD ΜΙΛΤΙΑΔΗΣ ΓΕΩΡΓΟΥΣΗΣ[1]
[1]Ιασω Θεσσαλιας

Σκοπός: Η ανάλυση της ρομποτικής τεχνικής με το NAVIO 7 και η αξιολόγηση των κλινικών και ακτινολογικών μετεγχειρητικών αποτελεσμάτων.
Υλικά και Μέθοδος: Χειρουργήθηκαν 25 ασθενείς με ολική αρθροπλαστική γόνατος με την χρήση του ρομποτικού συστήματος NAVIO 7. Το εύρος βελτίωσης του πόνου, η ακρίβεια της διόρθωσης του μηχανικού άξονα, το εύρος κινήσεως, ο χρόνος επιστροφής στις δραστηριότητες και οποιαδήποτε επιπλοκή αναλύθηκαν. Η κλινική αξιολόγηση διεξήχθη χρησιμοποιώντας το OXFORD KNEE σκορ, ο πόνος εκτιμήθηκε με την VAS scale και η ποιότητα ζωής αξιολογήθηκε με το SF-12. Η ακτινολογική αξιολόγηση συνίστατο σε απλές ακτινογραφίες.
Αποτελέσματα: Υπήρχαν συνολικά 17 γυναίκες (68%) και 8 άνδρες (32%), με μέση ηλικία 71 έτη (εύρος 59-83). Η κινητοποίηση των ασθενών έγινε σε μέσο όρο 6,5 ώρες (εύρος 5-10 ώρες) μετά από το χειρουργείο και ο μέσος χρόνος νοσηλείας ήταν 2 ημέρες (εύρος 1-3 ημέρες). Υπήρχε σημαντική βελτίωση του πόνου (VAS scale) και της λειτουργικότητας (OXFORD KNEE) άμεσα μετεγχειρητικά, ενώ η αποκατάσταση του μηχανικού άξονα ήταν πλήρης. Οι ασθενείς που μεταγγίστηκαν ήταν μόνο 2 (0,08%) και αυτό έγινε λόγω της πάθησης τους από μυελοδυσπλαστικό σύνδρομο. Η συνολική ποιότητα ζωής των ασθενών ήταν σημαντικά καλύτερη και για τις δύο παραμέτρους του SF-12. Όλοι οι ασθενείς επέστρεψαν άμεσα στην οικεία τους χωρίς την ανάγκη περαιτέρω φυσικοθεραπείας.
Συμπεράσματα: Το ρομποτικό σύστημα NAVIO 7 μπορεί να προσφέρει εξαιρετικά λειτουργικά και κλινικά αποτελέσματα ακόμη και άμεσα μετεγχειρητικά. Η αποκατάσταση του μηχανικού άξονα είναι ακριβέστερη, η απώλεια αίματος μικρότερη, η εξισορρόπηση των μαλακών μορίων ιδανική και ο μετεγχειρητικός πόνος λιγότερος.

EA 005

ΥΨΗΛΗ ΟΣΤΕΟΤΟΜΙΑ ΚΝΗΜΗΣ. ΤΑ ΑΠΟΤΕΛΕΣΜΑΤΑ ΜΙΑΣ ΜΕΓΑΛΗΣ ΠΟΛΥΚΕΝΤΡΙΚΗΣ ΠΡΟΟΠΤΙΚΗΣ ΜΕΛΕΤΗΣ

Mr Efstratios Papadelis[1], Mr Sam Yasen[2], Mr Mike Risebury[2], Prof Adrian Wilson[2]
[1]KNEE UNIT KINGS COLLEGE HOSPITAL, [2]KNEE UNIT BNHH

Σκοπός:
Η οστεοαρθρίτιδα του έσω διαμερίσματος του γονάτου μπορεί να αντιμετωπιστεί με υψηλή οστεοτομία κνήμης αποφόρτισης σε ασθενείς με ραιβό μηχανικό άξονα. Αυτή είναι η μεγαλύτερη προοπτική μελέτη στη Μεγάλη Βρετανία. Η μελέτη αυτή αξιολογεί τα αποτελέσματα της υψηλής οστεοτομίας κνήμης έσω ανοιχτής σφήνας (MOW-HTO).
Υλικά και μέθοδοι:
Οι ασθενείς αξιολογήθηκαν κλινικά και ακτινολογικά για το κατά πόσο πληρούσαν τα κριτήρια. Η αρθροσκόπηση εκτελέστηκε είτε ως ξεχωριστή επέμβαση είτε μαζί με την οστεοτομία. Ακτινογραφίες ολόκληρου μήκους κάτω άκρων χρησιμοποιήθηκαν για ανάλυση της παραμόρφωσης προ και μετεγχειρητικά χρησιμοποιώντας λογισμικό ψηφιακού προγραμματισμού. Οι ασθενείς αξιολογήθηκαν προ- εγχειρητικά με τον δείκτη Oxford Knee Score (OKS), Knee Injury and Osteoarthritis Outcome Score (KOOS), EuroQol's EQ5D και Visual Analogue Scale (VAS) για άλγος και βαθμό ικανοποίησης. Τα τεστ επαναλήφθηκαν στους έξι μήνες και ετησίως.
Αποτελέσματα:
Διεξήχθησαν 738 HTO σε 579 ασθενείς (478 άνδρες, 101 γυναίκες). Μέση ηλικία την ημέρα του χειρουργείου 47 έτη (18-73 ετών). Μέση παρακολούθηση 4 έτη (6 μήνες -14.1 έτη). Ο μέσος προ-εγχειρητικός μηχανικός άξονας ήταν 21% του έσω- έξω πλάτους της κνήμης με μέση εγγύς κνημιαία γωνία (MPTA) 83° κι αυτό διορθώθηκε σε μέσο άξονα 52% και MPTA 94°. Η αξιολόγηση της χειρουργικής ακρίβειας αποκάλυψε λιγότερο από 10% σφάλμα στην πλειονότητα των περιπτώσεων. Τα αποτελέσματα αυξήθηκαν σε όλα τα χρονικά σημεία μετεγχειρητικά. Στη μέση παρακολούθηση η μέση βελτίωση του OKS ήταν 12 πόντοι ($p<0.01$), KOOS ήταν 4 πόντοι ($p<0.01$), VAS pain score ήταν 28 πόντοι ($p<0.01$) και η EQ5D ήταν 0.092 πόντοι ($p<0.01$). Το συνολικό ποσοστό επιπλοκών ήταν 10%, με 34 οστεοτομίες υπεβλήθησαν σε χειρουργική αναθεώρηση κατά τη διάρκεια της μελέτης - 17 οστεοτομίες αναθεώρησης και 13 μετατροπές σε αρθροπλαστικές.
Συμπεράσματα:
MOW-HTO είναι μια πετυχημένη επέμβαση για την διαχείριση της αρθρίτιδας του έσω διαμερίσματος που βελτιώνει τα αποτελέσματα των ασθενών στα αρχικά με ενδιάμεσα στάδια.

EA 006

ΣΥΓΚΡΙΤΙΚΗ ΜΕΛΕΤΗ ΕΛΑΧΙΣΤΑ ΕΠΕΜΒΑΤΙΚΉΣ ΧΕΙΡΟΥΡΓΙΚΉΣ (MIS) ΜΕ ΤΙΣ ΠΑΡΑΔΟΣΙΑΚΕΣ ΤΕΧΝΙΚΕΣ ΣΤΙΣ ΟΣΤΕΟΤΟΜΊΕΣ ΓΟΝΑΤΟΥ

Mr Efstratios Papadelis[1], Mr Sam Yasen[2], Mr Mike Risebury[2], Prof Adrian Wilson[2]
[1]KNEE UNIT KINGS COLLEGE HOSPITAL, [2]KNEE UNIT BNHH

Σκοπός:
Ευθυγράμμιση του γονάτου στο οβελιαίο επίπεδο μπορεί να επιτευχθεί με τεχνικές ανοιχτής ή κλειστής σφήνας στο περιφερικό μηριαίο ή στην εγγύς κνήμη. Οι πιο συνηθισμένες επεμβάσεις είναι η υψηλή οστεοτομία κνήμης έσω ανοιχτής γωνίας και η χαμηλή οστεοτομία μηριαίου έσω κλειστής σφήνας. Οι παραδοσιακές προσπελάσεις για τις τεχνικές αυτές περιλαμβάνουν μεγάλες τομές με σημαντική νοσηρότητα. Οι MIS προσπελάσεις χρησιμοποιούνται όλο και περισσότερο στο ίδρυμά μας. Η μελέτη αυτή σκοπό έχει να διαπιστώσει εάν οι προσπελάσεις αυτές επηρεάζουν τα ακτινολογικά αποτελέσματα ή το ποσοστό επιπλοκών.
Υλικά και μέθοδοι:
Η προοπτικά διατηρούμενη ερευνητική βάση δεδομένων διερευνήθηκε για όλες τις MOW-HTOs και MCWDFOs. Οι ασθενείς της ομάδας 1 υποβλήθηκαν σε οστεοτομίες χρησιμοποιώντας τις παραδοσιακές χειρουργικές προσπελάσεις ενώ οι ασθενείς της ομάδας 2 MIS προσπελάσεις. Τα δεδομένα των ακτινολογικών αποτελεσμάτων αξιολογήθηκαν χρησιμοποιώντας unpaired T-test. Η περι-εγχειρητικές επιπλοκές έως και τρεις μήνες μετά την επέμβαση αξιολογήθηκαν χρησιμοποιώντας Fisher's exact test.
Αποτελέσματα
Στην ομάδα συμπεριλήφθησαν 60 γόνατα και στην ομάδα 2, 64. Δεν παρατηρήθηκαν σημαντικές δημογραφικές διαφορές μεταξύ των δύο ομάδων. Το μέσο μέγεθος διόρθωσης σφήνας ήταν 8.2 mm (εύρος 4 - 16mm) και δεν παρατηρήθηκε σημαντική διαφορά μεταξύ των δύο ομάδων ($p>0.05$). Η ακρίβεια της ακτινολογικής διόρθωσης όπως προσδιορίστηκε από το επιτευχθέν σημείο Mikulicz έναντι της διόρθωσης στόχου δεν έδειξε διαφορά μεταξύ των δύο ομάδων ($p>0.05$). Δεν παρατηρήθηκε σημαντική διαφορά στο συνολικό ποσοστό επιπλοκών καθώς και των επιπλοκών των μαλακών μορίων μεταξύ των δύο ομάδων.
Συμπεράσματα:
Η οστεοτομίες γύρω από το γόνατο μπορούν να πραγματοποιηθούν με ασφάλεια χρησιμοποιώντας ελάχιστα επεμβατικές επιπλοκές χωρίς αύξηση του ποσοστού επιπλοκών ή αλλοίωση των ακτινολογικών αποτελεσμάτων.

ΕΑ 007

Αξιολόγηση της διεγχειρητικής πλοήγησης στις αρθροπλαστικές γόνατος στην Ορθοπαιδική Κλινική ΓΝΑ "Λαϊκο"

Mrs Androniki Drakou[1], MR Anastasios Mourikis[1], MR Markos Psifis[1], MR Nikos Antonopoulos[1], MR Aristeidis Mitrou[1], MR KONSTANTINOS ZYGOGIANNHS[1]
[1]*Md001*

Σκοπός

Η διερεύνηση συγκριτικών πλεονεκτημάτων από την χρήση ή μη διεγχειρητικής πλοήγησης στις αρθροπλαστικές γόνατος.

Υλικά & Μέθοδος

Σε αυτή την μελέτη συμπεριλήφθηκαν 50 ασθενείς που υποβλήθηκαν σε ΟΑΓ από δύο διαφορετικούς χειρουργούς κατά το διάστημα 2017-2020 χωρισμένοι σε δυο ομάδες. Η ομάδα Α=20 Ασθενείς με την χρήση διεγχειρητικής πλοήγησης και η ομάδα Β=30 (ελέγχου)χωρίς αυτή.
Η επιλογή χρήσης πλοήγησης ήταν τυφλή –τυχαιοποιημένη και δεν συμπεριλήφθηκε κανένα κριτήριο αποκλεισμού. Η διεγχειρητική τεχνική ήταν η GAP Technique.

Σε όλους τους ασθενείς υπολογίσθηκε η ακρίβεια διόρθωσης του μηχανικού άξονα (διά της σύγκρισης προεγχειρητικών-μετεγχειρητικών ακτινογραφιών γόνατος f/p σε φόρτιση) και συμπληρώθηκε ένα « βραχύ» ερωτηματολόγιο ικανοποίησης ασθενών (SAPS) και το WOMAC score, τρείς μήνες μετεγχειρητικά.

Αποτελέσματα
Η διόρθωση στην υποβοηθούμενη παρέμβαση ήταν ακριβέστερη κατά 18% (10-25%).
Μετεγχειρητικά, οι ασθενείς αυτής της ομάδας(Α) ανέφεραν λιγότερο πόνο, βάδιζαν για μεγαλύτερες αποστάσεις κατάφεραν αλλαγή θέσης χωρίς δυσκολία και ανέβαιναν σκάλες πιο ευκολά.
Στην ικανοποίηση των ασθενών φάνηκε να παίζει σημαντικό ρόλο η μετεγχειρητική τους φροντίδα κατά την παραμονή τους στην κλινική.
Η ικανοποίηση του χειρουργού και η ευκολία εκμάθησης του συστήματος πλοήγησης καταγράφηκε σε όλες τις περιπτώσεις.

Συμπεράσματα

Η χρήση διεγχειρητικής πλοήγησης στην ΟΑ γόνατοςφαίνεται να επικρατεί στατιστικά σημαντικά σε σχέση με την μη χρήση , και στις τρείς παραμέτρους που καταγράφηκαν ,(την ακρίβεια του μηχανικού άξονα, την ικανοποίηση των ασθενών και την καλύτερη μετεγχειρητική τους αποκατάσταση).

ΕΑ 008

ΟΛΙΚΗ ΑΡΘΡΟΠΛΑΣΤΙΚΗ ΤΟΥ ΙΣΧΙΟΥ ΜΕ ΤΗ ΧΡΗΣΗ ΕΝΟΣ ΝΕΟΥ ΜΗΡΙΑΙΟΥ ΣΤΥΛΕΟΥ ΜΙΚΡΟΥ ΜΗΚΟΥΣ (MINIMA® SHORT STEM). ΚΛΙΝΙΚΗ ΜΕΛΕΤΗ ΜΕ ΒΡΑΧΥΠΡΟΘΕΣΜΑ ΑΠΟΤΕΛΕΣΜΑΤΑ

Καθηγητής Ορθοπαιδικής ΔΠΘ Γεώργιος Δρόσος[1], Ειδικευόμενος Ορθοπαιδικής Στυλιανός Τόττας[1], Ειδικός Ορθοπαιδικός Ιωάννης Κουγιουμτζής[1], Επίκουρος Καθηγητής Ορθοπαιδικής Κωνσταντίνος Τιλκερίδης[1], Ειδικός Ορθοπαιδικός Χρήστος Χατζηπαπάς[1], Αναπληρωτής Καθηγητής Ορθοπαιδικής Αθανάσιος Βερβερίδης[1]

[1]*Πανεπιστημιακή Ορθοπαιδική Κλινική ΔΠΘ, Πανεπιστημιακό Γενικό Νοσοκομείο Αλεξανδρούπολης*

Σκοπός: Η μελέτη και η παρουσίαση των βραχυπρόθεσμων κλινικών και ακτινολογικών αποτελεσμάτων από ένα νέο μικρού μήκους, τετράπλευρης κωνικότητας μηριαίο στυλεό (MINIMA® short stem) στην Ολική Αρθροπλαστική του Ισχίου (ΟΑΙ)

Υλικά και Μέθοδος: Πρόκειται για μία αναδρομική μελέτη με συλλεχθέντα στοιχεία προοπτικά σχετικά με τη χρήση μιας νέας μηριαίας πρόθεσης μικρού μήκους MINIMA® short stem σε 80 ασθενείς με ελάχιστο χρόνο επανελέγχου τους 9 μήνες. Τα δεδομένα που συλλέξαμε περιλαμβάνουν τα δημογραφικά δεδομένα των ασθενών, τον τύπο της αρθρίτιδας, τη μορφολογία του οστού, τα περιεγχειρητικά δεδομένα, κλινικά αποτελέσματα βασισμένα στο Harris Hip Score, EuroQol, σκορ του πόνου και αξιολόγηση του βαθμού ικανοποίησης. Επίσης καταγράφηκαν πιθανές επιπλοκές και ακτινολογικές μετρήσεις.

Αποτελέσματα: Η μέση ηλικία των ασθενών ήταν τα 58 έτη. Η πλειοψηφία ήταν γυναίκες (71%). Μεγάλο ποσοστό των ασθενών (47,7%) έπασχαν από δευτεροπαθή οστεοαρθρίτιδα προκαλούμενη από ασθένειες όπως δυσπλασία , οστεονέκρωση κ.ά. Ο μέσος χρόνος της επανεξέτασής τους ήταν οι 32 μήνες περίπου με εύρος από 9 μήνες έως 5 έτη, με τους 40 ασθενείς (50%) να είναι πάνω από τρία χρόνια. Αντίστοιχα, ο μέσος όρος των επιπέδων του πόνου, του HHS, του EQ-5D βελτιώθηκαν σημαντικά. Ο βαθμός ικανοποίησης στον τελικό επανέλεγχο ήταν 9,9 (8,0-10,0). Σε όλους τους ασθενείς η μηριαία πρόθεση καταγράφηκε ως σταθερή σχετικά με την οστική ενσωμάτωση, ενώ δεν παρατηρήθηκαν οστεολυτικές γραμμές σε καμμία από τις τροποποιημένες ζώνες του Gruen στον ακτινογραφικό έλεγχο. Η καθίζηση του μηριαίου στυλεού καταγράφηκε εντός των αποδεκτών ορίων και η περιφερική υπερτροφία του φλοιού ήταν σχετικά χαμηλή.

Συμπέρασμα: Παρόλο που η μελέτη μας περιλαμβάνει μικρό αριθμό ασθενών, με μικρό μέσο χρόνο τελικού επανελέγχου, τα κλινικά και ακτινογραφικά αποτελέσματα θεωρούνται εξαιρετικά ικανοποιητικά.

EA 009

Does Malposition of a Custom Flanged Acetabular Component Negatively Impact Implant Suvivorship?

MD, PhD Michael-Alexander Malahias[1], Dan Choi[2], Joseph Lipman[2], Peter Sun[2], PhD Timothy W. Wright[2], MD, Professor of Clinical Orthopaedic Surgery Mathias P. Bostrom[1], MD Peter K. Sculco[1]

[1]The Stavros Niarchos Foundation Complex Joint Reconstruction Center, Hospital for Special Surgery, 535 E 70th St, New York NY 10021 , [2]Department of Biomechanics, Hospital for Special Surgery, 535 E 70th St, New York NY 10021

Background: Little is known on the accuracy of replicating the preoperative plan for custom flanged acetabular component (CFAC) design or the clinical consequences for deviating from planned component position or from the acetabular center of rotation (COR).

Methods: Ninety nine cases (76.8% females, mean age: 62.4 ± 12.4. years, minimum 2 years follow-up) that underwent complex acetabular reconstruction using a CFAC between 2004 and 2017 were identified. Primary outcomes recorded and assessed included: 1) positional difference between postoperative CFAC position and the original planned position, and 2) difference between postoperative CFAC position and the calculated native acetabular COR.

Results: The distance from the preoperative plan to post-operative CFAC position was less than 5mm in 34 patients (40%), between 5 - 10mm in 33 patients (39%) and greater that 10mm in 18 patients (21%). The CFAC COR distance from the native COR was within 5mm in 0 patients (0%), between 5 and 10mm in 12 patients (13%) and higher that 10mm in 79 patients (87%). At final follow-up, CFAC failure (either revision for aseptic loosening or radiographic loosening) did not correlate with the calculated distance either between the preoperative plan and the postoperative CFAC position or between the native COR and the post-operative CFAC COR.

Conclusions: In this study of 99 patients undergoing complex acetabular revision with CFAC constructs for massive acetabular bone loss, we found a high rate of CFAC malplacement compared both to the preoperative plan (60% of CFAC > 5mm error) and to the native acetabular COR (87% of CFAC > 1cm error) . Interestingly, neither CFAC placement error or absolute distance from native hip COR was associated with increased risk of clinical or radiographic at last follow-up.

ΕΑ 010

ΑΝΑΣΚΟΠΗΣΗ ΕΝΘΕΤΩΝ ΠΕΡΙΟΡΙΣΤΙΚΟΥ ΤΥΠΟΥ:ΙΚΑΝΟΠΟΙΗΤΙΚΑ ΑΠΟΤΕΛΕΣΜΑΤΑ ΣΤΗ ΔΙΑΡΚΕΙΑ ΜΙΑΣ 5 ΕΤΙΑΣ ΣΕ 30 ΑΣΘΕΝΕΙΣ ΜΕ ΑΝΕΠΑΡΚΕΙΑ ΑΠΑΓΩΓΩΝ

Παναγιώτης Κακουλίδης[1], Ευστάθιος Κενανίδης[1], Σουσάνα Παναγιωτίδου[1], Λάζαρος Πουλτσίδης[1], Ιωάννης Σαρρής[1], Μιχαήλ Ποτούπνης[1], Ελευθέριος Τσιρίδης[1]
[1]Γ΄ Πανεπιστημιακή Ορθοπαιδική Κλινική Α.Π.Θ. , Γ.Ν. Παπαγεωργίου

Σκοπός : Η παρουσίαση της επιβίωσης και αποτελεσματικότητας των ένθετων περιοριστικού τύπου, για την αποτροπή εξαρθρήματος ύστερα από πρωτογενή αρθοπλαστική ισχίου ή αναθεώρηση αρθροπλαστικής ισχίου σε ασθενείς υψηλού κινδύνου με ανεπάρκεια απαγωγών. .

Υλικό-Μέθοδος: Τα δεδομένα συγκεντρώθηκαν από το μητρώο αρθροπλαστικών εγχειρήσεων (Arthroplasty Registry Thessaloniki). 30 ασθενείς με ανεπάρκεια απαγωγών που υπεβλήθηκαν σε πρωτογενή ή αναθεώρηση αρθροπλαστικής ισχίου με ένθετο περιοριστικού, αξιολογήθηκαν με βάση τα κλινικά και απεικονιστικά ευρήματα σε διάστημα 7 ετών από το 2010 έως το 2017. Επίσης έγινε καταγραφή των Oxford, Harris Hip και Charnley pain score.

Αποτελέσματα: Συμπεριλήφθηκαν 6 ηλικιωμένοι ασθενείς, 13 με νευρολογικό έλλειμα, 4 με συγγενή δυσπλασία ισχίου και 7 με αναθεώρηση ολικής αρθροπλαστικής ισχίου με ανεπάρκεια απαγωγών. Η μέση ηλικία των ασθενών ήταν 71,4 έτη. Ο μέσος χρόνος παρακολούθησης ήταν 5 έτη (+- 1,7 έτη). Σε 20 ασθενείς τοποθετήθηκε κοτύλη με υδροξυαπατίτη και ένθετο περιοριστικού τύπου και σε 10 τοποθετήθηκε περιοριστικού τύπου πρόθεση με τσιμέντο λόγω μικρού μεγέθους της κοτύλης. Παρατηρήθηκε σημαντική βελτίωση μετεγχειρητικά στα λειτουργικά αποτελέσματα και στις κλίμακες Oxford, Harris Hip Score και Charnley. Σε δύο ασθενείς υπήρχαν ακτινοδιαυγαστικές γραμμές γύρω από το πολυαιθυλένιο στον τελευταίο ακτινολογικό έλεγχο. Κανένας από τους ασθενείς αυτούς δεν ήταν συμπτωματικός και η κοτυλιαία πρόθεση δεν είχε μεταναστεύσει. Δεν παρατηρήθηκαν εξαρθρήματα, λοιμώξεις ή άλλες επιπλοκές. Δεν υπήρχαν αναθεωρήσεις ή επανεπεμβάσεις λόγω εξαρθρήματος σε καμία άλλη περίπτωση. Η επιβίωση ήταν 100% στα 5 χρόνια ως προς τα εξαρθρήματα ή την άσηπτη χαλάρωση της κοτυλιαίας πρόθεσης.

Συμπεράσματα: Η χρήση ένθετου περιοριστικού τύπου σε πρωτογενή ή αναθεώρηση αρθοπλαστικής ισχίου σε ασθενείς υψηλού κινδύνου για εξάρθρημα μειώνει τον κίνδυνο εξαρθρήματος χωρίς να αυξάνει την πιθανότητα χαλάρωσης των υλικών μεσοπρόθεσμα.

EA 011

ΜΕΛΕΤΗ ΤΗΣ ΕΜΒΙΟΜΗΧΑΝΙΚΗΣ ΣΥΜΠΕΡΙΦΟΡΑΣ ΔΥΟ ΔΙΑΦΟΡΕΤΙΚΗΣ ΣΧΕΔΙΑΣΗΣ ΜΕΤΑΦΥΣΙΑΚΩΝ ΒΡΑΧΕΩΝ ΜΗΡΙΑΙΩΝ ΣΤΥΛΕΩΝ ΜΕ ΤΗ ΜΕΘΟΔΟ ΨΗΦΙΑΚΗΣ ΣΥΣΧΕΤΙΣΗΣ ΕΙΚΟΝΑΣ; ΕΠΙΚΥΡΩΣΗ ΜΟΝΤΕΛΩΝ ΠΕΠΕΡΑΣΜΕΝΩΝ ΣΤΟΙΧΕΙΩΝ

MD Ειρήνη Τατάνη[1], PhD Ανδρέας Παναγόπουλος[1], PhD Ιωάννης Διαμαντάκος[2], PhD Σπύρος Παντελάκης[2], PhD Παναγιώτης Μέγας[1]

[1]Ορθοπαιδική Κλινική Πανεπιστημιακού Γενικού Νοσοκομείου Πατρών, [2]Εργαστήριο Τεχνολογίας και Αντοχής Υλικών, Τμήμα Μηχανολόγων και Αεροναυπηγών Μηχανικών, Πανεπιστημίου Πατρών

Σκοπός: Με στόχο τον περιορισμό του φαινομένου υποκλοπής φορτίων, μια ετερογενής ομάδα βραχέων στυλεών παρουσιάζει αυξητική τάση εφαρμογής στην ολική αρθροπλαστική ισχίου. Στόχος της μελέτης είναι η διερεύνηση των εμβιομηχανικών ιδιοτήτων δύο διαφορετικής σχεδίασης μεταφυσιακών βραχέων στυλεών, μέσω πειραμάτων και αριθμητικής ανάλυσης.

Υλικό & Μέθοδος: Τα αναπτυσσόμενα πεδία παραμορφώσεων εκτιμήθηκαν μέσω της μεθόδου ψηφιακής συσχέτισης εικόνας (Digital Image Correlation-DIC), αρχικά στο ανέπαφο συνθετικό μηριαίο οστό και κατόπιν συγκρίθηκαν με τα αντίστοιχα μετά την εμφύτευση των Trilock BPS-DePuy και Minima S-Lima στυλεών. Τα μοντέλα πεπερασμένων στοιχείων (Finite Element-FE) των ανωτέρω συνδυασμών αναπτύχθηκαν και εκτιμήθηκαν για την επιβεβαίωσή τους έναντι των πειραματικών δοκιμών.

Αποτέλεσμα: Οι διαφορές σχεδίασης των δύο βραχέων στυλεών οδήγησαν σε διαφορετικά πρότυπα κατανομής παραμορφώσεων. Ωστόσο, μια περιφερικά αυξητική κατανομή των παραμορφώσεων καθώς και μια μείωση της παραμόρφωσης στο εγγύς έσω τμήμα του οστού καταγράφηκε μετά την εμφύτευση και των δύο διαφορετικών μηριαίων στελεχών. Στην έξω επιφάνεια του μηριαίου οστού, οι διαφορές στην κατανομή των παραμορφώσεων ήταν μεγαλύτερες μετά την εμφύτευση του Trilock BPS συγκριτικά με το ανέπαφο οστό, το οποίο δεν παρατηρήθηκε με το Minima S στέλεχος. Η ανάλυση γραμμικής συσχέτισης μεταξύ των DIC και FE παρατηρήσεων ανέδειξε υψηλή συσχέτιση.

Συμπεράσματα: Βραχείς μηριαίοι στυλεοί διαφορετικής σχεδίασης, αν και ανήκουν στην ίδια κατηγορία μεταφυσιακών βραχέων στυλεών, δημιουργούν διαφορετικά πρότυπα κατανομής παραμορφώσεων. Ωστόσο, η κλινική σημασία των ανωτέρω παρατηρήσεων θα πρέπει να διερευνηθεί περαιτέρω μέσω συγκριτικών κλινικών μελετών.

ΕΑ 012

ΠΡΟΟΠΤΙΚΗ ΜΗ ΤΥΧΑΙΟΠΟΙΗΜΕΝΗ ΜΕΛΕΤΗ ΓΙΑ ΤΑ ΛΕΙΤΟΥΡΓΙΚΑ ΑΠΟΤΕΛΕΣΜΑΤΑ ΣΕ ΠΑΧΥΣΑΡΚΟΥΣ ΑΣΘΕΝΕΙΣ ΜΕ ΟΣΤΕΟΑΡΘΡΙΤΙΔΑ ΙΣΧΙΟΥ ΠΟΥ ΥΠΟΒΑΛΛΟΝΤΑΙ ΣΕ ΟΛΙΚΗ ΑΡΘΡΟΠΛΑΣΤΙΚΗ ΙΣΧΙΟΥ ΜΕ ΠΡΟΣΘΙΑ ΠΡΟΣΠΕΛΑΣΗ (DAA).

Κυρία Σοφία Στάση[1], Κύριος Δημήτριος Τζεφρώνης[2], Καθηγητής Γεώργιος Παπαθανασίου[1], Κύριος Μιχαήλ Σαράντης[2], Κύριος Γεώργιος Μαχαιράς[1,2]
[1]Εργαστήριο Νευρομυϊκής και Καρδιαγγειακής Μελέτης της Κίνησης, Πανεπιστήμιο Δυτικής Αττικής, [2]Δ' Τμήμα Ορθοπαιδικής Χειρουργικής και Τραυματολογίας, ΚΑΤ Γενικό Νοσοκομείο Αττικής

Σκοπός
Σκοπός της μελέτης είναι η σύγκριση των επιπέδων πόνου, της λειτουργικότητας και της ποιότητας ζωής μεταξύ παχύσαρκων και μη-παχύσαρκων ασθενών με οστεοαρθρίτιδα ισχίου που υποβλήθηκαν σε ολική αρθροπλαστική ισχίου (OAI) με πρόσθια προσπέλαση (DAA)

Υλικό και μέθοδος
Αυτή η προοπτική μη τυχαιοποιημένη μελέτη συμπεριέλαβε 60 ασθενείς ηλικίας> 50 ετών. Οι ασθενείς χωρίστηκαν σε δύο όμοιες ομάδες σύμφωνα με τον δείκτη μάζας σώματος (<30 kg / m2 έναντι ≥ 30 kg / m2). Οι μετρήσεις καταγράφηκαν πριν από τη χειρουργική επέμβαση και μετεγχειρητικά (6η και 12η εβδομάδα). Ο πόνος μετρήθηκε χρησιμοποιώντας την κλίμακα Face Pain Scale-Revised. Η λειτουργικότητα μετρήθηκε με τη δοκιμή Timed Up & Go και την τροποποιημένη έκδοση Harris Hip Score-Greek. Η ποιότητα ζωής αξιολογήθηκε χρησιμοποιώντας το International Hip Outcome Tool (12 αντικείμενα) - Ελληνική έκδοση.

Αποτελέσματα
Έξι εβδομάδες μετά την ολική αρθροπλαστική ισχίου με πρόσθια προσπέλαση, τόσο οι παχύσαρκοι όσο και οι μη παχύσαρκοι ασθενείς είχαν σημαντικά λιγότερο πόνο (Face Pain Scale-Revised), υψηλότερη λειτουργικότητα (Timed Up & Go test και τροποποιημένη Harris Hip Score-Greek version) και καλύτερη ποιότητα ζωής (International Hip Outcome Εργαλείο (12 αντικείμενα) - Ελληνική έκδοση), σε σύγκριση με τις προεγχειρητικές μετρήσεις (P <0,001). Η βελτίωση σε όλα τα συνολικά αποτελέσματα συνεχίστηκε, με μια περαιτέρω στατιστικά σημαντική διαφορά στις μετρήσεις της 12ης εβδομάδας (P <0,001). Δεν υπήρχαν στατιστικά σημαντικές διαφορές μεταξύ των ομάδων είτε στην 6η είτε στη 12η μετεγχειρητική εβδομάδα (P> 0,05).

Συμπεράσματα
Τόσο οι παχύσαρκοι όσο και οι μη παχύσαρκοι ασθενείς επωφελήθηκαν από την ολική αρθροπλαστική ισχίου με πρόσθια προσπέλαση. Η παχυσαρκία δεν πρέπει να θεωρείται αντένδειξη για πρόσθια προσπέλαση σε ασθενείς που υποβάλλονται σε ολική αρθροπλαστική ισχίου.

EA 013

ΠΡΩΤΟΚΟΛΛΟ ΤΑΧΕΙΑΣ ΑΠΟΚΑΤΑΣΤΑΣΗΣ ΜΕΤΑ ΑΠΟ ΑΡΘΡΟΠΛΑΣΤΙΚΗ ΙΣΧΙΟΥ ΚΑΙ ΓΟΝΑΤΟΣ

Dr Pantelis Tsantanis[1], Mr Wolfgang Wagner[1]
[1]*Princess Royal Hospital*

ΣΚΟΠΟΣ:Τα πρωτόκολλα ταχείας ανάρρωσης μετά από αρθροπλαστική ισχίου και γόνατος(Enhanced Recovery After Surgery-ERAS)έχουν σημαντική επίδραση στον εξορθολογισμό της φροντίδας των ασθενών με μικρότερες διαμονές,χωρίς αύξηση των επιπλοκών και βελτιωμένα αποτελέσματα,συμπεριλαμβανομένης της μειωμένης θνησιμότητας.Η παρούσα μελέτη συγκρίνει τα αποτελέσματα μετά την εισαγωγή ενός προγράμματος ERAS για αρθροπλαστικές ισχίου και γόνατος που εφαρμόστηκε στο ίδρυμά μας με μια ιστορική ομάδα ασθενών.ΥΛΙΚΟ ΚΑΙ ΜΕΘΟΔΟΣ:Το πρωτόκολλο αναπτύχθηκε στο νοσοκομείο μας για ασθενείς που υποβάλλονται σε αρθροπλαστικές ισχίου και γόνατος.Βασικές πτυχές ήταν οι αλλαγές στην προετοιμασία,μια νέα εκπαιδευτική συνεδρία,η βελτιωμένη διαχείριση της περιεγχειρητικής αναιμίας,οι τυποποιημένες κατευθυντήριες οδηγίες αναισθησίας,η ημέρα της κινητοποίησης μετεγχειρητικά και η βελτιωμένη αποθεραπεία.Μελετήθηκε και η επίδραση της δίατας των ασθενών.Τα αποτελέσματα των πρώτων 18 μηνών(228 ασθενείς) συγκρίθηκαν με μια ιστορική ομάδα 207 ασθενών. ΑΠΟΤΕΛΕΣΜΑ:Στην ομάδα ERAS,η μέση ηλικία ήταν 69,3 χρόνια για αρθροπλαστικές ισχίου και 70,9 χρόνια για αρθροπλαστικές γόνατος.32% των ασθενών ήταν σταδίου III και IV στην κλίμακα ASA (American Society of Anesthesiologists).Η μέση βαθμολογία του προεγχειρητικού Oxford Score ήταν 11. Η μέση διάρκεια παραμονής μειώθηκε από 5,6 σε 4,3 ημέρες για ασθενείς που υποβλήθηκαν σε αρθροπλαστική ισχίου και από 5,7 σε 4,8 ημέρες για ασθενείς που υποβλήθηκαν σε αρθροπλαστική γόνατος.Το Oxford Score έξι μηνών ήταν υψηλότερο στην ομάδα ERAS (39,8 έναντι 36,3).Δεν υπήρξε αύξηση του ποσοστού θνησιμότητας ή πρόωρης αναθεώρησης. ΣΥΜΠΕΡΑΣΜΑΤΑ:Σημαντικές μειώσεις στη μέση νοσοκομειακή διαμονή είναι εφικτές με την εισαγωγή πρωτοκόλλων ERAS,με υψηλή ικανοποίηση ασθενών και χωρίς αύξηση των επιπλοκών σε μια διαδοχική μη επιλεγμένη ομάδα ασθενών δημόσιου νοσοκομείου Αυτό απαιτεί μια διεπιστημονική προσέγγιση και μια ισχυρή κλινική συμβολή.

ΕΑ 014

ΣΥΓΚΡΙΣΗ ΒΙΩΣΙΜΟΤΗΤΑΣ ΜΕΤΑΞΥ ΤΩΝ MONOBLOCK RM VITAMYS CUPS ΚΑΙ PINNACLE CUPS: ΜΕΣΟΠΡΟΘΕΣΜΑ ΑΠΟΤΕΛΕΣΜΑΤΑ ΑΠΟ 200 ΠΕΡΙΣΤΑΤΙΚΑ

Παναγιώτης Κακουλίδης[1], Ευστάθιος Κενανίδης[1], Σουσάνα Παναγιωτίδου[1], Λάζαρος Πουλτσίδης[1], Ιωάννης Σαρρής[1], Μιχαήλ Ποτούπνης[1], Ελευθέριος Τσιρίδης[1]
[1]Γ΄ Πανεπιστημιακή Ορθοπαιδική Κλινική Α.Π.Θ. , Γ.Ν. Παπαγεωργίου

Σκοπός: Οι monoblock κοτύλες εχουν θεωρητικά πλεονέκτημα έναντι των modular. Παρόλα αυτά η υπεροχή τους όσον αφορά την επιβίωση δεν εχει αποσαφηνιστεί σε συγκριτικές μελέτες. Σκοπός της μελέτης ήταν η σύγκριση της βιωσιμότητας των 107 RM Pressfit vitamys monoblock cups (Mathys Ltd., Bettlach, Switzerland) με 93 modular pressfit Pinnacle cups (DePuy Synthes, Warsaw, IN, USA).

Υλικό & Μέθοδος: Τα δεδομένα συγκεντρώθηκαν από το μητρώο αρθροπλαστικών εγχειρήσεων (Arthroplasty Registry Thessaloniki). Όλοι οι ασθενείς χειρουργήθηκαν από έναν χειρουργό μεσω της ίδιας προσπέλασης. Οι δύο ομάδες ασθενών ήταν παρόμοιες οσον αφορά το φύλλο, την προεγχειρητική διάγνωση, την περίοδο παρακολούθησης, την διάμετρο της κοτύλης και της κεφαλής καθώς και τα προεγχειρητικά HHS και HOOS .

Αποτελέσματα: Τρείς ασθενείς υποβλήθηκαν σε αναθεώρηση. Η εξαετής επιβίωση ήταν 99,1% για τα RM cups και 97,8% για τα PINNACLE. Δεν υπήρξε διαφορά στην επιβίωση όσον αφορά τα ποσοστά άσηπτης χαλάρωσης (p = 0.921). Η ηλικία , το φύλλο, το μέγεθος της κοτύλης, η διάμετρος της κεφαλής, η προεγχειρητική διάγνωση και η χρήση βιδών δεν επηρρέασαν τον κίνδυνο για αναθεώρηση μεταξύ των δύο ομάδων. Το HHS και HOOS ήταν συγκρίσιμα μεταξύ των δύο ομάδων.

Συμπεράσματα: Και οι δυο τύποι κοτύλης είχαν παρόμοια ποσοστά επιβίωσης ανεξάρτητα από το γεγονός ότι οι ασθενείς στην ομάδα των RM cups ήταν νεότεροι ηλικιακά. Είναι απαραίτητη η περαιτέρω έρευνα με για να αξιολογηθεί η πιθανή ανωτερότητα των RM cups μακροπρόθεσμα.

ΕΑ 015

ΑΝΑΘΕΩΡΗΣΗ ΚΟΤΥΛΙΑΙΑΣ ΠΡΟΘΕΣΗΣ ΕΠΙ ΑΣΗΠΤΗΣ ΧΑΛΑΡΩΣΗΣ ΟΛΙΚΗΣ ΑΡΘΡΟΠΛΑΣΤΙΚΗΣ ΙΣΧΙΟΥ. ΜΕΣΟΠΡΟΘΕΣΜΑ ΚΛΙΝΙΚΑ ΚΑΙ ΑΚΤΙΝΟΛΟΓΙΚΑ ΑΠΟΤΕΛΕΣΜΑΤΑ

Παρασκευή Λαγγουράνη, Γεώργιος Αλεξιάδης, Δημήτριος Σαρρής, Ιωάννης Ιωάννου, Αθανάσιος Κωστάκος, Νεκτάριος Κορρές
[1]*Κατ*

ΣΚΟΠΟΣ: Η κλινική και ακτινολογική αξιολόγηση των μετεγχειρητικών αποτελεσμάτων σε ασθενείς που υποβλήθηκαν σε αναθεώρηση κοτύλης λόγω άσηπτης χαλάρωσης.
ΥΛΙΚΟ ΚΑΙ ΜΕΘΟΔΟΣ: Μελετήθηκαν 40 περιπτώσεις ασθενών με άσηπτη χαλάρωση κοτύλης οι οποίοι αντιμετωπίστηκαν στην κλινική μας από το 2014 έως σήμερα. Η μέση περίοδος παρακολούθησης ήταν 38 μήνες (6-72). Όλοι οι ασθενείς υποβλήθηκαν σε πλήρη κλινικοεργαστηριακό έλεγχο προ της επέμβασης. 16 περιπτώσεις με μεγάλο οστικό έλλειμμα Paprosky III, αποκαταστήθηκαν με δακτύλιο Burch-Schneider. Στις υπόλοιπες περιπτώσεις με οστικό έλλειμμα Paprosky I και II τοποθετήθηκε κοτυλιαία πρόθεση με πολλαπλούς κοχλίες και οστικό μόσχευμα.
ΑΠΟΤΕΛΕΣΜΑ: Όλοι οι ασθενείς παρουσίασαν σημαντική κλινική βελτίωση μετεγχειρητικά, βάσει του μέσου Harris Hip σκορ (33 βαθμοί προεγχειρητικά, 72 μετεγχειρητικά). Σε καμία από τις περιπτώσεις δε χρειάστηκε επανεπέμβαση. Δεν παρατηρήθηκαν μετεγχειρητικές επιπλοκές όπως εξάρθρημα ισχίου ή εν τω βάθει λοίμωξη. Ακτινολογικά δεν παρατηρήθηκε μετανάστευση του εμφυτεύματος >5χιλ, ενεργείς ακτινοδιαυγαστικές γραμμές έσω και άνω. Σε 32 περιπτώσεις υπήρξε καλή ενσωμάτωση των υλικών στις μετεγχειρητικές ακτινογραφίες. Σε 1 περίπτωση διαπιστώθηκε θρόμβωση κλάδου της μηριαίας φλέβας 11 μέρες μετά την επέμβαση η οποία αντιμετωπίστηκε με την κατάλληλη αντιθρομβωτική αγωγή.
ΣΥΜΠΕΡΑΣΜΑ: Η επιτυχής αναθεώρηση του κοτυλιαίου εμφυτεύματος, προϋποθέτει την ακριβή αξιολόγηση του οστικού ελλείμματος προεγχειρητικά και διεγχειρητικά, τη σωστή επιλογή της μεθόδου αναθεώρησης και την βέλτιστη τεχνική για την επίτευξη πρωτογενούς σταθερότητας του εμφυτεύματος. Η αναθεώρηση με νέα πρόθεση ή με τη χρήση δακτυλίου Burc-Shneider αποτελούν ασφαλείς μεθόδους για την επίτευξη σταθερότητας της άρθρωσης του ισχίου και καλής μετεγχειρητικής αποκατάστασης με πρώιμη κινητοποίηση των ασθενών.

ΕΑ 016

Αιμοδυναμική αστάθεια και βαρύτητα σε ασθενείς με ηβοϊσχιακά κατάγματα.

Μαργαρίτα-Μιχαέλα Αμπαδιωτάκη[1], Κωνσταντίνος Τσιβελέκας[1], Δημήτριος Τζεφρώνης[2], Δημήτριος Πάλλης[1], Dr Γεώργιος Μαχαιράς[2], Dr Σταμάτιος Α. Παπαδάκης[1]
[1]Β' Ορθοπαιδική κλινική Γ.Ν.Α. "ΚΑΤ", [2]Δ' Ορθοπαιδική κλινική Γ.Ν.Α. "ΚΑΤ"

Σκοπός: Η μελέτη ασθενών με ηβοϊσχιακό κάταγμα, η βαρύτητα, η λειτουργική αποκατάσταση και η διαχείρισή τους.
Υλικό και μέθοδος: Προοπτική μελέτη διάρκειας 5 ετών από το Μάρτιο του 2014 ως το Φεβρουάριο του 2019. Στη μελέτη συμμετείχαν 134 ασθενείς, 24 άντρες και 110 γυναίκες. Ο μέσος όρος ηλικίας ήταν 75,3 έτη. Έγινε καταγραφή των καταγμάτων ηβοϊσχιακών κλάδων και λειτουργική αξιολόγηση τους με βάση το Harris Hip Score. Η διάρκεια του follow up ήταν τα 3 έτη.
Αποτελέσματα : Ενενήντα-έξι ασθενείς παρουσίασαν κάταγμα ηβικού και ισχιακού κλάδου. Δεκαοχτώ ασθενείς είχαν μεμονωμένο κάταγμα ηβικού κλάδου, ενώ 15 είχαν μεμονωμένο κάταγμα ισχιακού κλάδου. Πέντε ασθενείς παρουσίασαν κατάγματα ηβοϊσχιακών κλάδων άμφω. Ο μέσος όρος νοσηλείας ήταν 3,7 ημέρες. Ασθενείς που έχρηζαν μετάγγιση στη διάρκεια της νοσηλείας τους ήταν 11 (8,2%). Εντός 3ετίας διαπιστώθηκαν 44 θάνατοι (32,8%). Οι ασθενείς με κάταγμα ηβοϊσχιακών κλάδων είχαν κατά μέσο όρο Harris Hip Score 82 ενώ αυτοί με ένα κλάδο είχαν 88,4. Από τους 5 ασθενείς με κατάγματα ηβοϊσχιακών κλάδων άμφω, οι 2 απεβίωσαν εντός της 3ετίας και στους λοιπούς ο μέσος όρος του Harris Hip score ήταν 79,1. Σε όλους τους ασθενείς παρατηρήθηκε ακτινολογική πώρωση των καταγμάτων, πλην ενός που παρουσίασε ψευδάρθρωση.
Συμπεράσματα: Η σχέση των καταγμάτων των ηβοϊσχιακών κλάδων είναι 1:4,5 (άντρες/γυναίκες). Οι ασθενείς με κατάγματα ηβοϊσχιακών κλάδων παρουσιάζουν αξιοσημείωτο ποσοστό θνησιμότητας εντός 3ετίας. Σε ποσοστό 8,2% χρήζουν μετάγγισης. Τα κατάγματα των δύο κλάδων επηρεάζουν αρνητικά την ποιότητα ζωής των ασθενών. Παρότι η αντιμετώπισή τους είναι σχεδόν πάντα συντηρητική, οι ασθενείς χρήζουν εισαγωγής, αιμοδυναμικής παρακολούθησης και πιθανής χειρουργικής αποκατάστασης.

ΕΑ 017

ΚΑΤΑΓΜΑΤΑ ΚΟΤΥΛΗΣ ΜΕ ΣΥΝΟΔΟ ΟΠΙΣΘΙΟ ΕΞΑΡΘΡΗΜΑ ΙΣΧΙΟΥ. ΜΕΣΟΠΡΟΘΕΣΜΑ ΑΠΟΤΕΛΕΣΜΑΤΑ.

MD Ανέστης Αναστασίου[1], MD Αλέξανδρος Παρασκευόπουλος[1], MD Παντελής Τσαγγαρίδης[1], MD, PhD Ιωάννης Τρέμμας[1], MD Σταμάτιος Γαλάνης[2], MD Δημήτριος Βαρδάκας[2], MD, PhD Κωνσταντίνος Παπακωστίδης[1,2]

[1]Γενικό Νοσοκομείο Λεμεσού, [2]Γενικό Νοσοκομείο "Γ. Χατζηκώστα"

Σκοπός. Η παρουσίαση των μεσοπρόθεσμων αποτελεσμάτων της χειρουργικής αντιμετώπισης των καταγμάτων της κοτύλης με συμμετοχή του οπισθίου τοιχώματος αυτής και συνοδό οπίσθιο εξάρθρημα ισχίου.

Υλικό & Μέθοδος. Σειρά 17 διαδοχικών ασθενών (11 ανδρών και 6 γυναικών, μέσης ηλικίας 47 ετών) χειρουργήθηκαν την περίοδο 2008 - 2018 λόγω κατάγματος κοτύλης με συνοδό οπίσθιο εξάρθρημα ισχίου. Σε 10 ασθενείς το κάταγμα ήταν οπισθίου τοιχώματος, σε 6 εγκάρσιο κάταγμα + κάταγμα οπισθίου τοιχώματος και σε 1 ασθενή τύπου-Τ. Η οριστική ανοικτή ανάταξη και εσωτερική οστεοσύνθεση του κατάγματος της κοτύλης έγινε με καθυστέρηση 6 ημερών κατά μέσο όρο. Σε όλες τις περιπτώσεις χρησιμοποιήθηκε η προσπέλαση Kocher-Langenbeck (σε πλάγια κατακεκλιμένη θέση σε 11 περιπτώσεις και πρηνή σε 6). Οι τεχνικές οστεοσύνθεσης περιελάμβαναν "double-level reconstruction" σε 6 περιπτώσεις, τη χρήση ελευθέρων βιδών (15 ασθενείς), spring plates (10 ασθενείς), πλάκα υποστήριξης (16 ασθενείς) και πλάκα οπισθίας κολώνας (6 ασθενείς). Σπογγώδη αλλομοσχεύματα χρησιμοποιήθηκαν σε 9 ασθενείς προς υποστήριξη του οπισθίου τοιχώματος μετά την ανάταξη της εμβύθισης (marginal impaction) αυτού.

Αποτελέσματα. Η ποιότητα της ανάταξης (κριτήρια Matta) ήταν ανατομική σε 9 περιπτώσεις, ατελής σε 7 και πτωχή σε 1 περίπτωση. Καταστροφική αποτυχία της οστεοσύνθεσης με υποτροπή του εξαρθρήματος του ισχίου επεσυνέβη σε 2 ασθενείς, που αντιμετωπίστηκαν με ολική αρθροπλαστική του ισχίου. Τα τελικά λειτουργικά αποτελέσματα (τροποποιημένη κλίμακα Merle d' Aubigne) ήταν εξαιρετικά (19%), καλά (50%), ικανοποιητικά (25%) και πτωχά (13%).

Συμπεράσματα. Η πρόγνωση των καταγμάτων της κοτύλης με συμμετοχή του οπισθίου τοιχώματος και συνοδό εξάρθρημα της μηριαίας κεφαλής είναι επιφυλακτική, παρά την προσπάθεια ανατομικής αποκατάστασης.

ΕΑ 018

ΚΑΤΑΓΜΑΤΑ ΚΟΤΥΛΗΣ: ΚΛΙΝΙΚΑ ΚΑΙ ΑΚΤΙΝΟΛΟΓΙΚΑ ΑΠΟΤΕΛΕΣΜΑΤΑ ΜΕΤΑ ΑΠΟ ΕΣΩΤΕΡΙΚΗ ΟΣΤΕΟΣΥΝΘΕΣΗ

Νικόλαος Στεφάνου[1], Γεώργιος Καλίφης[1], Φώτιος Παπαγεωργίου[1], Μιχαήλ Χαντές[1], Θεόφιλος Καραχάλιος[1], Κωνσταντίνος Μαλίζος[1]
[1]*Ορθοπαιδική Κλινική Πανεπιστημίου Θεσσαλίας*

ΣΚΟΠΟΣ: Τα κατάγματα κοτύλης παρατηρούνται κυρίως νέους ασθενείς με κακώσεις υψηλής ενέργειας. Η ανατομική αποκατάσταση της αρθρικής επιφάνειας και η σταθερή οστεοσύνθεση περιορίζουν την πιθανότητα εμφάνισης μετατραυματικής αρθρίτιδας, κύριας συνέπειας αυτών των κακώσεων.
ΥΛΙΚΟ – ΜΕΘΟΔΟΣ: Αναζητήθηκαν αναδρομικά οι ιατρικοί φάκελοι των ασθενών που χειρουργήθηκαν λόγω κατάγματος κοτύλης μεταξύ 2000 και 2018. Καταγράφηκαν δημογραφικά στοιχεία, η ταξινόμηση τους κατά Judet–Letournel, η διάρκεια νοσηλείας, η αναισθησία, η χειρουργική προσπέλαση και η διάρκεια της επέμβασης. Απαιτήθηκε ελάχιστο μετεγχειρητικό follow-up 2 ετών και πραγματοποιήθηκε κλινική αξιολόγηση με βάση το Harris Hip Score καθώς και ακτινολογική εκτίμηση του βαθμού οστεοαρθρίτιδας με χρήση της ταξινόμησης Tonnis.
ΑΠΟΤΕΛΕΣΜΑΤΑ: Μεταξύ 2000 και 2018, 41 ασθενείς, 32 άνδρες μέσης ηλικίας 41.4 (18-72) έτη και 9 γυναίκες μέσης ηλικίας 52.6 (22-74) έτη, χειρουργήθηκαν λόγω κατάγματος κοτύλης. Ακτινολογική ταξινόμηση ως εξής: 9 κατάγματα οπίσθιας κολώνας, 15 οπίσθιου τοιχώματος , 4 πρόσθιας κολώνας, 4 εγκάρσια, 3 κατάγματα και των δύο κολωνών, 2 τύπου Τκαι 4 εγκάρσια και οπισθίου τοιχώματος. Η μέση αναμονή προς χειρουργείο ήταν 3 ημέρες (1-9) και η μέση νοσηλεία μετεγχειρητικά ήταν 11,2 ημέρες (4-20). Σε όλες τις περιπτώσεις διενεργήθηκε γενική αναισθησία και σε 2 ασθενείς και ραχιάια, ενώ όσον αφορά τις προσπελάσεις: 23 ήταν Kocher-Langenbeck, 7 λαγονοβουβωνικές, 4 λαγονομηριαίες, 7 συνδυασμένες Kocher-Langenbeck και λαγονοβουβωνική. Η μέση διάρκεια χειρουργείου για Kocher-Langenbeck ήταν 120' και 140΄ για λαγονοβουβωνική προσπέλαση. Σε κατ’ ελάχιστο follow-up 2 ετών, 85% των ασθενών είχαν Harris hip score 90-100 και το 15% 80-89, με 90% των τελευταίων να είναι >60 ετών. Μετά από 2 χρόνια παρατηρήθηκε αλλαγή στο Tonnis score στο 10% των ασθενών (87% της υποομάδας με ηλικία >60 ετών).
ΣΥΜΠΕΡΑΣΜΑΤΑ: Τα κατάγματα κοτύλης αποτελούν ενδαρθρικά κατάγματα με υψηλή πιθανότητα μετατραυματικής αρθρίτιδας ειδικά σε ηλικίες >60 ετών. Σε έμπειρα χέρια, τα μεσοπρόθεσμα, μετεγχειρητικά κλινικά και ακτινολογικά αποτελέσματα είναι εξαιρετικά, ανεξάρτητα από το αρχικό καταγματικό πρότυπο.

ΕΑ 019

ΤΑ ΚΑΤΑΓΜΑΤΑ ΜΗΡΙΑΙΟΥ ΩΣ ΔΕΙΚΤΗΣ ΒΑΡΥΤΗΤΑΣ ΤΟΥ ΤΡΑΥΜΑΤΙΣΜΟΥ ΑΠΟ ΤΡΟΧΑΙΑ ΑΤΥΧΗΜΑΤΑ ΣΤΗΝ ΕΛΛΑΔΑ: ΕΥΡΗΜΑΤΑ ΑΠΟ ΝΕΚΡΟΤΟΜΙΚΟ ΥΛΙΚΟ ΔΙΑΡΚΕΙΑΣ ΔΕΚΑ ΕΤΩΝ

Λεωνίδας Ρουμελιώτης[1,3], Δρ Νικόλαος Κανακάρης[4], Δρ Φίλιππος Κουτσαύτης[2], Δρ Ιορδάνης Παπαδόπουλος[1]

[1]Δ' Χειρουργική Κλινική ΕΚΠΑ, Πανεπιστημιακό Νοσοκομείο "Αττικόν", [2]Ιατροδικαστική Υπηρεσία Αθηνών, [3]Trauma and Orthopaedic Department, Basingstoke and North Hampshire Hospital, [4]Academic Unit, Trauma and Orthopaedic Surgery, Leeds General Infirmary

Σκοπός: Ο καθορισμός της συμμετοχής των καταγμάτων του μηριάιου οστού στη συνολική βαρύτητα των θανατηφόρων τραυματισμών από τροχαία ατυχήματα.

Υλικό & Μέθοδος: Πρόκειται για αναδρομική μελέτη ασθενών-μαρτύρων (retrospective case-control study) βασισμένη σε διαδοχικά θύματα τροχαίων ατυχημάτων μεταξύ 1996-2005, τα οποία υποβλήθηκαν σε νεκροτομική εξέταση. Συλλέχθηκαν στοιχεία: δημογραφικά, συνθηκών ατυχήματος, προνοσοκομειακής και ενδονοσοκομειακής αντιμετώπισης, συννοσηροτήτων και επιπλοκών. Οι ανευρεθείσες κακώσεις ταξινομήθηκαν με βάση την Abbreviated Injury Scale (AIS-90) και υπολογίστηκε το Injury Severity Score (ISS).

Αποτελέσματα: Σε σύνολο 4.895 θυμάτων, τα 788 (16,1%) αποτέλεσαν την ομάδα μηριαίων καταγμάτων (femoral fractures-FFx group) και 4.107 (83.9%) την ομάδα ελέγχου (OE). Η ομάδα FFx εμφάνισε στατιστικώς σημαντικά υψηλότερη διάμεση τιμή ISS σε σχέση με την OE (48 έναντι 36, p<0.001). Αμφοτερόπλευρα κατάγματα είχαν σημαντική διαφορά σε σχέση με μονόπλευρες κακώσεις (ISS 50 έναντι 43, p=0.005). Η διάμεση μετα-τραυματική διάρκεια επιβίωσης ήταν 60 λεπτά στην ομάδα FFx και 85 λεπτά στην OE (p<0.001). Τα κατάγματα μηριαίου συνοδεύονταν από υψηλότερη επίπτωση κακώσεων θώρακα (πηλίκο πιθανοτήτων [odds ratio-OR]:1,43, p<0,001), κοιλιακών σπλάγχνων (OR:1,89, p<0,001) και σκελετικών κακώσεων άνω (OR:2,7, p<0,001) και κάτω άκρων (OR:3,9, p<0,001). Τα χρονικά πλαίσια για την αντιμετώπιση των θυμάτων με κατάγματα μηριαίου ήταν στενά καθώς 566 (71,8%) απεβίωσαν εντός των πρώτων 6 ωρών. Από 218 θύματα τα οποία επιβίωσαν πέραν του τμήματος επειγόντων περιστατικών, το 53.2% υποβλήθηκε σε τουλάχιστον μία χειρουργική επέμβαση με πιο συχνές αυτές στην περιοχή της κοιλιάς.

Συμπεράσματα: Τα κατάγματα του μηριαίου οστού αποτελούν δείκτη σοβαρού πολλαπλού τραύματος. Η υποψία παρουσίας τους σε προνοσοκομειακό επίπεδο αποτελεί ένδειξη προτεραιότητας αντιμετώπισης του πολυτραυματία.

ΕΑ 020

ΕΠΙΠΤΩΣΗ ΤΗΣ ΠΑΝΔΗΜΙΑΣ COVID-19 ΣΤΟ ΟΡΘΟΠΕΔΙΚΟ ΤΡΑΥΜΑ ΣΕ NON-COVID ΤΡΙΤΟΒΑΘΜΙΟ ΤΡΑΥΜΑΤΙΟΛΟΓΙΚΟ ΚΕΝΤΡΟ. ΜΕΛΕΤΗ ΕΠΙΔΗΜΙΟΛΟΓΙΚΗΣ ΠΑΡΑΤΗΡΗΣΗΣ.

Ιωάννης Παπαχρήστος[1], Μαρία Γιαννακοπούλου[1], Χρήστος Στραγάλης[1], Αντωνία Μπαρμπιτσιώτη[1], Κώστας Τσιαμτσούρης[1], Γεώργιος Μαχαιράς[1]
[1]Δ' Ορθοπεδική Κλινική Γ.ν.α. Κατ

Σκοπός Ο ιός SARS-CoV-2 έχει από το τέλος του 2019 έως και το πρώτο εξάμηνο του 2020 προκαλέσει τη μεγαλύτερη παγκόσμια κρίση μετά το 2ο Παγκόσμιο πόλεμο αποσταθεροποιώντας συστήματα Υγείας. Μελετήσαμε την επίπτωση της πανδημίας στην αντιμετώπιση τραύματος σε μία από τις κλινικές του μεγαλύτερου ελληνικού ορθοπεδικού νοσοκομείου κατά την καραντίνα. Το ΚΑΤ δε λειτούργησε ως νοσοκομείο αναφοράς για περιστατικά «κορονοϊου» δια τούτο η μελέτη αυτή είναι ικανή να αποτυπώσει την πραγματική εικόνα του τραύματος σε αυτή τη δύσκολη περίοδο.

Υλικό & Μέθοδος Αναδρομική μελέτη εισαγωγών, επιδημολογικών στοιχείων και αντιμετώπισης σε 2 μήνες κανονικής λειτουργίας πρό-πανδημίας (Ιανουάριος-Φεβρουάριος 2020)-Περίοδος Α και σύγκριση κατά την καραντίνα (Μάρτιος-Απρίλιος 2020)-Περίοδος Β.

Αποτελέσματα 119 περιστατικά εισαγωγών τραύματος την περίοδο Α έναντι 75 περίοδο Β (μείωση 37%). Φυλετική κατανομή παρόμοια (Α: άνδρες 38.65%, γυναίκες 61% έναντι Β: άνδρες 41.3%, γυναίκες 68.7%). Μέσος όρος ηλικίας Α:69.07 έτη έναντι Β: 73.6 έτη (αύξηση 6.5%). Θνησιμότητα παρόμοια Α:1.68%, Β:1.3%. Κακώσεις υψηλής ενέργειας Α: 15.12% εκ των οποίων 50% Injury Severity Score>15 και Β: 10,7% (μείωση 10.6%) εκ των οποίων 25% Injury Severity Score>15. Κακώσεις χαμηλής ενέργειας Α: 84.88% αυξήθηκαν κατά 10.5% σε Β:89.3%. Ίδιος μέσος χρόνος νοσηλείας Α:8.83 ημέρες έναντι Β:8.8 ημέρες. Μέσος χρόνος για επέμβαση ίδιος Α: 3.28 ημέρες έναντι Β: 3.33 ημέρες. Ίδια αναλογία σε κατάγματα ισχίου (39%/44%), ποδοκνημικής (8.4%/9.3%), μείωση 53% στα σπονδυλικά, μείωση 65% στα πηχεοκαρπικής και αύξηση 310% στα plateau γόνατος.

Συμπεράσματα Το ορθοπεδικό τραύμα χρήζον νοσηλείας μειώθηκε κατά 40%, με ελαφρά (11%) αύξηση στους μεγαλύτερους από 76 έτη. Το μείζον τραύμα μειώθηκε κατά 10%. Παρά την πλήρη αναστολή τακτικών επεμβάσεων ο χρόνος μέχρι την επέμβαση παρέμεινε ίδιος σε αντίθεση με διεθνείς οδηγίες για πρώιμη αντιμετώπιση τραύματος στοχεύοντας σε συντομότερη νοσηλεία και συνακόλουθη έκθεση στον κορονοϊό. Τα δεδομένα αυτά οφείλουν να κινητοποιήσουν την πολιτεία για βελτίωση της απόκρισης σε πιθανό επερχόμενο δεύτερο πανδημικό κύμα.

ΕΑ 021

ΚΑΤΑΓΜΑΤΑ ΠΥΕΛΙΚΟΥ ΔΑΚΤΥΛΙΟΥ ΥΨΗΛΗΣ ΕΝΕΡΓΕΙΑΣ ΑΠΟ ΠΛΑΓΙΑ ΣΥΜΠΙΕΣΗ

Αθανάσιος Κώνστας[1], Δημήτριος Κλαψάκης[1], Μάρκος Ποσάντζης[1], Κωνσταντίνος Μπάρκας[1], Γεώργιος Παπαγεωργίου[1]
[1]*Γενικό Κρατικό Νίκαιας "Αγ. Παντελεημων"*

ΣΚΟΠΟΣ: Τα κατάγματα υψηλής ενέργειας του πυελικού δακτυλίου από πλάγια συμπίεση περιλαμβάνουν ένα ευρύ φάσμα, ποικίλης σταθερότητας, κακώσεων οργάνων της πυέλου, συνοδών κακώσεων σε ευγενή ανατομικά στοιχεία (αγγεία), καθώς και δέρματος – υποδορίου (βλάβες Morel Lavallee). Συνεπώς είναι αδιαμφισβήτητη η σωστή διάγνωση για την κατάλληλη χειρουργική αντιμετώπιση τέτοιου είδους κακώσεων.
ΜΕΘΟΔΟΣ & ΥΛΙΚΟ: Αντιμετωπίσαμε 7 κατάγματα-εξαρθρήματα ιερολαγονίου (τύπου crescent), 1 tilt κάταγμα του ηβικού κλάδου και 1 κάταγμα ιερού (spinopelvis dissociation). Οι συνοδές κακώσεις περιελάμβαναν διάτρηση της ουροδόχου κύστεως, διάτρηση τελικού τμήματος του σιγμοειδούς, ρήξη αγγείου (corona mortis) και βλάβη Morel Lavallee. Οι προσπελάσεις που χρησιμοποιήθηκαν ήταν η λαγονοβουβωνική, η Stoppa, η οπίσθια προσπέλαση ιερολαγονίου αρθρώσεως και η μέση οπίσθια οσφυοϊερά προσπέλαση, έγινε εσωτερική οστεοσύνθεση ιερολαγονίου με πλάκα-βίδες και ιερολαγόνιες βίδες, του πρόσθιου πυελικού δακτυλίου με πλάκα-βίδες καθώς και οσφυοπυελική σταθεροποίηση για το κάταγμα του ιερού.
ΑΠΟΤΕΛΕΣΜΑ: Οι ασθενείς αξιολογήθηκαν με το ερωτηματολόγιο SF-36 που μετρά την ποιότητα ζωής σε σχέση με την κατάσταση της υγείας. Αν εξαιρέσουμε την φυσική κινητοποίηση (που έφτασε το 85% στο χρόνο), οι υπόλοιπες παράμετροι είχαν ξεπεράσει το 90% από το πρώτο 6μηνο ήδη.
ΣΥΜΠΕΡΑΣΜΑ: Η σωστή διάγνωση ιδιαίτερα των συνοδών κακώσεων στα κατάγματα του πυελικού δακτυλίου από πλάγια συμπίεση είναι σημαντική για την επιβίωση και την αποφυγή σοβαρών επιπλοκών. Η χειρουργική αποκατάσταση καθορίζεται από την κατάσταση των μαλακών μορίων και τον τύπο του κατάγματος.

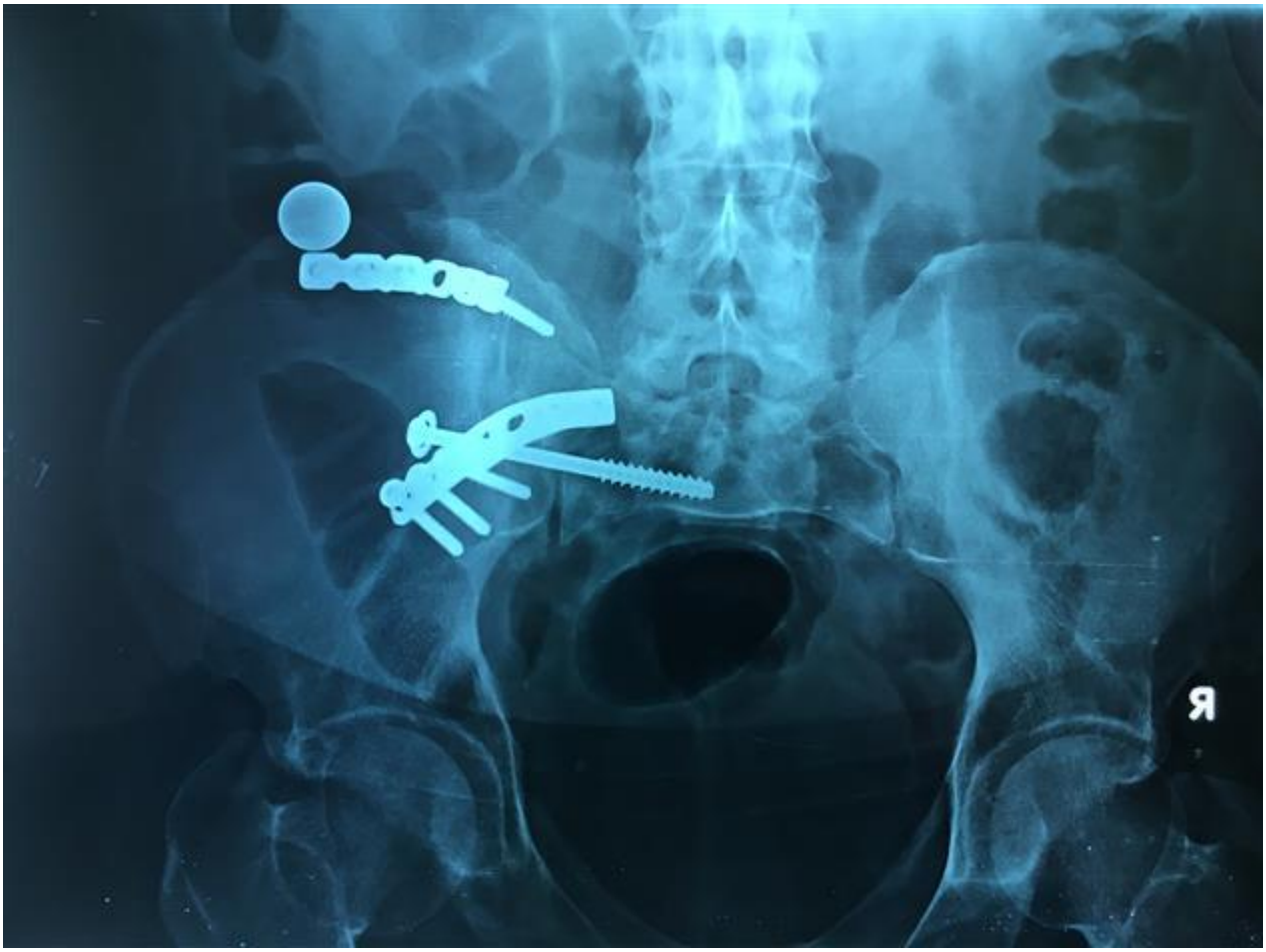
R

ΕΑ 022

ΣΧΕΣΗ ΜΕΣΟΓΕΙΑΚΗΣ ΔΙΑΤΡΟΦΗΣ ΚΑΙ ΟΣΤΙΚΗΣ ΜΑΖΑΣ

Κυριακή Τσιγκάρη[1], Μαρία Χανιά[2], Παναγιώτα Καλατζή[3]
[1]Νοσηλεύτρια, MSc, Γ.Ν. Σπάρτης, [2]Νοσηλεύτρια τομεάρχης χειρουργικού τομέα Msc Phd ΓΝ Σπάρτης, [3]Νοσηλεύτρια ενδονοσοκομειακών λοιμώξεων, MSc, Phd(c) Νοσηλεύτρια ενδονοσοκομειακών λοιμώξεων, MSc, Phd(c) ΓΝ Σπάρτης

Εισαγωγή: Ένας μεγάλος αριθμός ερευνών έχουν λάβει χώρα σε ολόκληρη την ευρωπαϊκή ένωση μελετώντας τη σχέση μεταξύ οστεοπορωτικών καταγμάτων και διατροφής. Η χαμηλότερη συχνότητα τους παρατηρείτε στις μεσογειακές χώρες πράγμα το οποίο αποδίδεται σε μεγάλο ποσοστό στη μεσογειακή διατροφή
Σκοπός: Να διερευνηθεί η σχέση μεταξύ μεσογειακής διατροφής και οστικής μάζας.
Υλικό & Μέθοδος: Πραγματοποιήθηκε ανασκόπηση της βιβλιογραφίας από τον Ιανουάριο έως Ιούνιο του 2020 στις βάσεις δεδομένων Pubmed και Cinahl, χρησιμοποιώντας τις λέξεις κλειδιά: Mediterranean diet, bone health, hip fractures, osteoporosis. Αποκλείστηκαν μελέτες που δεν ήταν γραμμένες στην Ελληνική ή Αγγλική γλώσσα και όσες είχαν δημοσιευτεί πριν το 2010.
Αποτέλεσμα: Σύμφωνα με τα κριτήρια εισαγωγής και αποκλεισμού, προέκυψαν 23 πρωτογενείς, ποσοτικές και ποιοτικές μελέτες. Από αυτές φαίνεται ότι η προσήλωση σε ένα είδος διατροφής όπως είναι η μεσογειακή που είναι πλούσια σε φρούτα, λαχανικά, καρύδια, ακατέργαστα δημητριακά, ελαιόλαδο και ψάρια μπορεί να έχει θετική συσχέτιση με την υγεία των οστών και κατά συνέπεια με την αύξηση της οστικής μάζας. Η μεσογειακή διατροφή σαν μοναδικός παράγοντας βελτίωσης της οστικής μάζας είναι δύσκολο να απομονωθεί και να μελετηθεί. Η συναξιολόγηση μεταβλητών όπως οι περιβαλλοντικοί παράγοντες, πιο συγκεκριμένα ο γενικότερος τρόπος ζωής και η φυσική δραστηριότητα παράλληλα με την ακολουθηση του μεσογειακού προτύπου διατροφής φανερώνουν στατιστικά σημαντικές συσχετίσεις με τα επίπεδα οστικής μάζας.
Συμπεράσματα: Η υιοθέτηση ενός προτύπου διατροφής όπως η μεσογειακή πλούσιου σε τρόφιμα που περιέχουν αντιοξειδωτικές, αντιφλεγμονώδεις και αλκαλοποιητικές ιδιότητες μπορεί να συμβάλει τόσο στην διατήρηση όσο και στη βελτίωση της υγείας των οστών.

ΕΑ 023

ΑΝΤΙΜΕΤΩΠΙΣΗ ΚΑΤΑΓΜΑΤΩΝ ΠΥΕΛΟΥ ΠΛΑΓΙΑΣ ΣΥΜΠΙΕΣΗΣ ΤΥΠΟΥ Ι (LCI) ΚΑΤΑ YOUNG @ BURGESS

Ορθοπαιδικός ΑΝΤΩΝΙΟΣ ΠΑΠΑΣΩΤΗΡΙΟΥ[1], Ορθοπαιδικός Σπυρίδων Δαρμανής[2]
[1]Β΄ Ορθοπαιδική κλινική, 401 Γενικό Στρατιωτικό Νοσοκομείο Αθηνών (ΓΣΝΑ), [2]Α΄ Ορθοπαιδική κλινική, 401 Γενικό Στρατιωτικό Νοσοκομείο Αθηνών (ΓΣΝΑ)

Σκοπός: Ο τρόπος αντιμετώπισης καταγμάτων πυέλου τύπου LCI κατά Young & Burgess είναι αμφιλεγόμενος. Παρουσιάζονται τρόποι και ενδείξεις θεραπείας των κακώσεων αυτών σε άτομα παραγωγικής ηλικίας.

Υλικό & Μέθοδος: Από τον Απρίλιο του 2017 έως τον Μάρτιο του 2020 αντιμετωπίσθηκαν οκτώ κατάγματα πυέλου τύπου LCI σε ορθοπαιδική κλινική τριτοβάθμιου νοσοκομείου. Μεταξύ αυτών πέντε άνδρες και τρεις γυναίκες ηλικίας από 19 έως 55 ετών. Ο μηχανισμός κάκωσης ήταν τροχαίο ατύχημα για τους επτά ασθενείς και πτώση από ύψος>3 μέτρων για έναν ασθενή. Χειρουργική αντιμετώπιση δέχθηκαν πέντε τραυματίες. Στους τέσσερις έγινε διαδερμική οστεοσύνθεση κατάγματος ιερού με ενίσχυση πρόσθιας πυέλου με εξωτερική οστεοσύνθεση και στον έναν τραυματία λόγω κατάγματος άνω ηβικού κλάδου με αποδιοργάνωση της ηβικής σύμφυσης, κάταγμα τύπου tilt, πραγματοποιήθηκε ανοικτή ανάταξη και εσωτερική οστεοσύνθεση πρόσθιας πυέλου.

Αποτέλεσμα: Από τους οκτώ ασθενείς δύο που έλαβαν συντηρητική αντιμετώπιση χάθηκαν της παρακολούθησης. Τρεις έχουν ήδη συμπληρώσει ένα χρόνο μετεγχειρητικής πορείας με άριστα αποτελέσματα σύμφωνα με το Majeed score, δύο ασθενείς βρίσκονται οκτώ μήνες μετεγχειρητικά με ελεύθερο βάδισμα και ένας ασθενής που ακολούθησε συντηρητική αντιμετώπιση έχει επανέλθει στις δραστηριότητες του ένα χρόνο μετά την κάκωση.

Συμπεράσματα: 1. Τα κατάγματα πυέλου τύπου LCI παρόλο που θεωρούνται σταθερές κακώσεις χρήζουν εξατομικευμένης θεραπείας. 2. Στους παραπάνω ασθενείς η κλινική εικόνα με κύριο σύμπτωμα τον πόνο ήταν η κύρια ένδειξη για χειρουργική αντιμετώπιση. 3. Χρειάζεται προσεκτική απεικονιστική αξιολόγηση κατάγματος ιερού 4. Σε κανέναν ασθενή δεν πραγματοποιήθηκε κινητοποίηση πυέλου υπό αναισθησία για διαπίστωση αστάθειας. 5. Στο κάταγμα τύπου tilt λόγω αποδιοργάνωσης πρόσθιας πυέλου, η χειρουργική θεραπεία φαίνεται να έχει θέση..

EA 024

“Πρώιμα αποτελέσματα θεραπείας περιτροχαντηρίων καταγμάτων με διαυχενικό ελικοειδή πτερυγωτό ήλο’’

“Πρώιμα αποτελέσματα θεραπείας περιτροχαντηρίων καταγμάτων με διαυχενικό ελικοειδή πτερυγωτό ήλο’’ Βαιος Γουλας[1], “Πρώιμα αποτελέσματα θεραπείας περιτροχαντηρίων καταγμάτων με διαυχενικό ελικοειδή πτερυγωτό ήλο’’ Χρυσοβεργης Χρυσοβεργης[1], “Πρώιμα αποτελέσματα θεραπείας περιτροχαντηρίων καταγμάτων με διαυχενικό ελικοειδή πτερυγωτό ήλο’’ Νικολαος Σαργιωτης[1], “Πρώιμα αποτελέσματα θεραπείας περιτροχαντηρίων καταγμάτων με διαυχενικό ελικοειδή πτερυγωτό ήλο’’ Ιωαννα Μισαριδη[1], “Πρώιμα αποτελέσματα θεραπείας περιτροχαντηρίων καταγμάτων με διαυχενικό ελικοειδή πτερυγωτό ήλο’’ Χρηστος Τσαουσης[1], “Πρώιμα αποτελέσματα θεραπείας περιτροχαντηρίων καταγμάτων με διαυχενικό ελικοειδή πτερυγωτό ήλο’’ Ηλιας Τσερωνης[1], “Πρώιμα αποτελέσματα θεραπείας περιτροχαντηρίων καταγμάτων με διαυχενικό ελικοειδή πτερυγωτό ήλο’’ Προδρομος Νατσαριδης[2]
[1]Νοσοκομειο Τρικαλων, [2]Νοσοκομειο Βολου

“Πρώιμα αποτελέσματα θεραπείας περιτροχαντηρίων καταγμάτων με διαυχενικό ελικοειδή πτερυγωτό ήλο’’

Γούλας Βάιος, Χρυσοβέργης Χρυσοβέργης, Σαργιώτης Νικόλαος, Μισαρίδη Ιωάννα, Τσαούσης Χρήστος, Τσερώνης Ηλίας, Νατσαρίδης Πρόδρομος1
Γενικό Νοσοκομείο Τρικάλων / Ορθοπεδική Κλινική
1 Γενικό Νοσοκομείο Βόλου / Ορθοπεδική Κλινική

Σκοπός
Να γίνει παρουσίαση των πρώιμων αποτελεσμάτων της αντιμετώπισης των περιτροχαντηρίων καταγμάτων με σύστημα ενδομυελικής ήλωσης με ελικοειδή πτερυγωτό διαυχενικό ήλο (PFNA), όπου διατηρείται η δυνατότητα ολίσθησης και ενσφήνωσης του κεντρικού καταγματικού τεμαχίου

Μέθοδος
Προοπτική μελέτη 29 ασθενών, οι οποίοι αντιμετωπίσθηκαν με την παραπάνω μέθοδο της ημίκλειστης ανάταξης και ενδομυελικής ήλωσης (PFNA) από τον Απρίλιο του 2019. 11 άντρες και 18 γυναίκες με 10 κατάγματα σταθερά τύπου Kyle A και 19 ασταθή τύπου Kyle B. Σε κανένα δεν έγινε reaming του αυλού και όλα κλειδώθηκαν περιφερικά. Έγινε προσπάθεια να διατηρηθεί η απόσταση από το tip του διαυχενικού ήλου έως την υποχόνδρια περιοχή της κεφαλής στο 1 cm. Μετεγχειρητικά για ένα μήνα επιτρεπόταν μερική φόρτιση. Follow-up στις 6 εβδομάδες και στους 3 μήνες.

Αποτελέσματα
Όλα τα κατάγματα πωρώθηκαν στους 3 μήνες το μέγιστο σε χρόνο. Δεν είχαμε cut-out, δεν αντιμετωπίσαμε λοιμώξεις και δεν προκλήθηκαν θρομβώσεις επιπολείς ή εν τω βάθει. Δεν προκλήθηκαν θραύση υλικών, περιπροθετικά κατάγματα και δεν επαναχειρουργήσαμε για κάποιο λόγο.

Συζήτηση
Από τη βιβλιογραφία το ποσοστό διάσχισης της κεφαλής (cut-out) κυμαίνεται στο 2%, το κάταγμα του ήλου στο 1%, οι λοιμώξεις στο 1% και τα περιπροθετικά κατάγματα στο 1%. Το συγκεκριμένο σύστημα προτάσσει το πλεονέκτημα της διατήρησης της σπογγώδους ουσίας της κεφαλής δια της ελικοειδούς πορείας του διαυχενικού ήλου και της ενσφηνωσής του στην κεφαλή. Επιτρέπεται ταυτόχρονα η οπίσθια ολίσθηση όπως στο DHS σύστημα. Το περιφερικό κλείδωμα γίνεται κεντρικότερα. Οι επιπλοκές με το σύστημα PFNA φαίνεται να είναι λιγότερες. Η μελέτη είναι προοπτική και η σειρά είναι μικρή. Είναι ικανοποιητικά τα πρώιμα αποτελέσματα της σειράς αυτής.

ΕΑ 025

Η επίδραση της δυναμικής περιφερικής ασφάλισης στην ενδομυελική ήλωση περιτροχαντηρίων καταγμάτων.

Γεώργιος Κυριακόπουλος[1], Λέων Οικονόμου[1], Γεώργιος Κοτσαρίνης[1], Σπύρος Μανθάς[1], Ταξιάρχης Χάδος[1], Μαρία Βλάχου[1], Κωνσταντίνος Κατέρος[1]
[1]Α Ορθοπαιδική Κλινική, ΓΝΑ Γ. Γεννηματάς

Εισαγωγή:
Στην αντιμετώπιση των συχνότερων περιτροχαντηρίων καταγμάτων (AO A1 και A2) τα τελευταία χρόνια φαίνεται να επικρατεί η χρήση ενδομυελικών ήλων εγγύς μηριαίου (Cefalomedullary Nails). Παρά την πληθώρα δεδομένων αναφορικά με τη θέση και τον τύπο του διαυχενικού κοχλία, υπάρχουν πολύ λίγα δεδομένα σχετικά με την περιφερική ασφάλιση σε δυναμική ή στατική θέση.

Υλικό και μέθοδοι:
Στη μελέτη συμπεριελήφθησαν 30 ασθενείς με περιτροχαντήρια κατάγματα A1 και A2 κατά AO που αντιμετωπίσθηκαν με ενδομυελική ήλωση και δυναμική περιφερική ασφάλιση κατά το διάστημα 05/2019-05/2020. Μελετήθηκε η ποιότητα της ανάταξης , η άμεση μετεγχειρητική αυχενομηριαία γωνία και θέση του περιφερικού κοχλία καθώς και η εξέλιξη αυτών κατά τους 3 πρώτους μετεγχειρητικούς μήνες.

Αποτελέσματα:
Στα σταθερά (AO A1) κατάγματα παρατηρήθηκε ελάχιστη μεταβολή στη θέση του περιφερικού κοχλία, καθώς και ελάχιστη μεταβολή της αυχενομηριαίας γωνίας. Στα ασταθή κατάγματα παρατηρήθηκε σημαντικά μεγαλύτερη μετατόπιση χωρίς όμως σημαντική αλλαγή της αυχενομηριαίας γωνίας ανάταξης. Δεν παρατηρήθηκαν μηχανικές αστοχίες.

Συμπέρασμα: Η δυναμική περιφερική ασφάλιση ενδέχεται να έχει προστατευτικό ρόλο στη μεταγχειρητική ραιβοποίηση και μηχανική αστοχία στα ασταθή περιτροχαντήρια κατάγματα. Θα χρειαστούν μελέτες με προοπτικό χαρακτήρα και μεγαλύτερο δείγμα για τη διερεύνηση του ρόλου της δυναμικής ή στατικής περιφερικής ασφάλισης στα περιτροχαντήρια κατάγματα.

EA 026

Correlation of Mortality of hip periprosthetic fractures to type of fracture, delay to surgery and comorbidities

Mr Panagiotis Mavroeidis[1], Mr Arvind Vijapur[1], Mr Shibu Krishnan[1]
[1]*Buckinghamshire NHS trust*

Introduction: Hip periprosthetic fractures are a common entity which in the majority of cases is treated surgically, though the mortality rate is not well documented especially in relation to the comorbidities and the delay of time to surgery.
Methods: We present our departmental experience in a series of 68 pts retrospectively collected. Basic demographic data include age , gender, and ASA score, comorbidities. Data on Pattern of fracture according to the Vancouver classification, pre- and postop mobility status, time to surgery from day of admission, reason of delay and surgical procedure, were collected. Mortality has been documented in intervals of 1 ,3 and 12 months. Correlation of delay to surgery and mortality, Charlson comorbidity index and mortality and type of fracture according to Vancouver classification and mortality were calculated.
Results: Mortality rate 30 % in 1 month, 40% in 3 months and 50% in 12 months. Correlation analysis of delay to surgery and mortality, Charlson comorbidity index and mortality, and type of fracture according to Vancouver classification and mortality were 77 AND 88 respectively.
Discussion: Delay to surgery does seem to have a great impact on the mortality of the patients and the comorbidities do show a trend of higher mortality, therefore optimization of patients prior to surgery and reduced time from admission to surgery is mandatory.

ΕΑ 027

ΠΕΡΙΠΡΟΘΕΤΙΚΑ ΚΑΤΑΓΜΑΤΑ ΜΗΡΙΑΙΟΥ ΕΠΙ ΟΛΙΚΗΣ ΑΡΘΡΟΠΛΑΣΤΙΚΗΣ ΓΟΝΑΤΟΣ RORABECK I ΚΑΙ II. ΑΝΑΔΡΟΜΙΚΗ ΜΕΛΕΤΗ

κύριος Σπυρίδων Αντωνόπουλος[1], Κος Γεώργιος Αλεξιάδης[1], Κος Ιωάννης Παλαβός[1], Κος Θεμιστοκλής Τραγάρης[1], Κος Αθανάσιος Κωστάκος[1], Κος Νεκτάριος Κορρές[1]
[1]*Γ.ν.α. Κατ*

Σκοπός: Ο σκοπός αυτής της αναδρομικής μελέτης είναι να αξιολογήσουμε τα λειτουργικά και ακτινολογικά αποτελέσματα των περιπροθετικών καταγμάτων περί το γόνατο τύπου Rorabeck I και II, τα οποία αντιμετωπίστηκαν χειρουργικά στο τμήμα μας από το 2015 έως και σήμερα.

Υλικό-μέθοδος: Στη μελέτη συμπεριλήφθηκαν 36 ασθενείς, με μέση ηλικία 74 έτη, με περιπροθετικό κάταγμα κάτω άκρου μηριαίου επί προηγηθείσας ολικής αρθροπλαστικής γόνατος. Σε όλους τους ασθενείς διενεργήθηκε πλήρης ακτινολογικός και εργαστηριακός έλεγχος και συμπεριλήφθησαν στη μελέτη περιπτώσεις με σταθερή πρόθεση και χωρίς κλινικά και εργαστηριακά ευρήματα περιπροθετικής λοίμωξης. 25 αποκαταστήθηκαν με εσωτερική οστεοσύνθεση με ανατομική πλάκα περιπροθετικών καταγμάτων και κλειδούμενους κοχλίες, 10 με ενδομυελική ήλωση και σε 1 από αυτά πραγματοποιήθηκε αποκατάσταση με ογκολογική πρόθεση.

Αποτελέσματα:
Κατά τη διάρκεια της παρακολούθησης (2-64 μήνες), 32 ασθενείς παρουσίασαν πώρωση του κατάγματος σε μέση διάρκεια 6,5 μηνών μετεγχειρητικά και 3 ασθενείς σε 10 μήνες. Σε 2 περιπτώσεις χρειάστηκε επανεγχείρηση, μία για χειρουργικό καθαρισμό λόγω λοίμωξης και μία για θραύση υλικού. Δεν παρατηρήθηκε στατιστικά σημαντική διαφορά μεταξύ των γκρουπ της οστεοσύνθεσης με ενδομυελικό ήλο ή κλειδούμενη πλάκα σχετικά με το χρόνο πώρωσης, το μετεγχειρητικό πόνο, το εύρος κίνησης και τον μετεγχειρητικό άξονα.

Συμπεράσματα: Τα περιπροθετικά κατάγματα του μηριαίου επί προγηθείσας ολικής αρθροπλαστικής γόνατος παρουσιάζουν συνεχώς αυξανόμενη συχνότητα στις μέρες μας και η αντιμετώπισή τους αποτελεί πρόκληση για τον Ορθοπαιδικό Χειρουργό. Η κατανόηση του πρότυπου του κατάγματος και του διαθέσιμου οστικού υπόβαθρου σε συνδυασμό με την σωστή χειρουργική τεχνική και την κατάλληλη επιλογή εμφυτεύματος εξασφαλίζει καλά κλινικά και λειτουργικά αποτελέσματα.

ΕΑ 028

Διπολικά κατάγματα του μηριαίου οστού. Παρουσίαση 6 περιστατικών

Σ. Σιούτης[1], Α. Μπέκος[1], Ι. Ζαφείρης[1], Α.Φ Μαυρογένης[1]
[1]Α' Πανεπιστημιακή Ορθοπαιδική κλινική, ΠΓΝ ΑΤΤΙΚΟΝ

Σκοπός
Τα διπολικά κατάγματα μηριαίου οστού αποτελούν το 1-9% των καταγμάτων του μηριαίου οστού. Δεν υπάρχει σαφές πλεονέκτημα στη βιβλιογραφία για αντιμετώπιση με ένα ή με δύο υλικά οστεοσύνθεσης ή τον τύπο της οστεοσύνθεσης (ήλωση ή πλάκα).Στη συγκεκριμένη εργασία παρουσιάζουμε μία σειρά περιστατικών με σύστοιχα διπολικά κατάγματα μηριαίου οστού και συζητούνται οι χειρουργικές τεχνικές, το είδος της οστεοσύνθεσης και η δυσκολία αντιμετώπισης των συγκεκριμένων καταγμάτων.
Υλικό και Μέθοδος
Παρουσιάζονται 6 ασθενείς (3 άνδρες και 3 γυναίκες, μέση ηλικία, 51 έτη) που αντιμετωπίστηκαν στην Κλινική μας από 1/2015 έως και 12/2018.Ο βασικός μηχανισμός κάκωσης ήταν τροχαίο ατύχημα με δίκυκλο (3 ασθενείς), οστεοπόρωση (2 ασθενείς) και απόπειρα αυτοκτονίας με πτώση από ύψος (1 ασθενής). Πέντε ασθενείς είχαν συνοδές κακώσεις σε άλλα συστήματα. Τα διπλά μηριαία κατάγματα ήταν διατροχαντήριο κάταγμα με δια-υπερκονδύλιο κάταγμα (2 ασθενείς), κάταγμα του μηριαίου αυχένα με κάταγμα της διάφυσης (2 ασθενείς), υποτροχαντήριο με κάταγμα της διάφυσης (1 ασθενής) και διπολικό κάταγμα της διάφυσης (1 ασθενής).
Αποτελέσματα
Σε 3 ασθενείς χρησιμοποιήθηκε ενδομυελική ήλωση ως τελική θεραπεία, σε 2 ασθενείς έγινε κοχλίωση του μηριαίου αυχένα και οστεοσύνθεση με πλάκα στη διάφυση, και σε 1 ασθενή έγινε ενδομυελική ήλωση του υποτροχαντήριου κατάγματος και οστεοσύνθεση με πλάκα του δια-υπερκονδύλιου κατάγματος.Ο μέσος χρόνος μετεγχειρητικής παρακολούθησης ήταν 14 μήνες. Οι 4 ασθενείς εκδήλωσαν πλήρη πώρωση των καταγμάτων τους. Ένας ασθενής με διατροχαντήριο και διαφυσιακό κάταγμα αρχικά αντιμετωπισθέν με ενδομυελική ήλωση εκδήλωσε ψευδάρθρωση του κατάγματος της διάφυσης η οποία αντιμετωπίσθηκε με αφαίρεση του ήλου και οστεοσύνθεση με πλάκα. Μία ασθενής με υποτροχαντήριο και δια-υπερκονδύλιο κάταγμα αρχικά αντιμετωπισθέν με ενδομυελική ήλωση ισχίου και οστεοσύνθεση με πλάκα του δια-υπερκονδύλιου κατάγματος εκδήλωσε υπερκονδύλιο επανακάταγμα 2 έτη μετεγχειρητικά το οποίο αντιμετωπίσθηκε με αναθεώρηση της οστεοσύνθεσης.
Συμπεράσματα
Η αντιμετώπιση διπολικών καταγμάτων του μηριαίου οστού αποτελεί πρόκληση και απαιτεί αυξημένη χειρουργική εμπειρία. Η ενδομυελική ήλωση και η οστεοσύνθεση με ένα υλικό οστεοσύνθεσης, όπου αυτό είναι εφικτό, φαίνεται ότι πλεονεκτούν.

ΕΑ 029

ΚΛΙΝΙΚΑ ΑΠΟΤΕΛΕΣΜΑΤΑ ΑΡΘΡΟΣΚΟΠΗΣΗΣ ΙΣΧΙΟΥ, ΩΣ ΜΙΑ ΕΛΑΧΙΣΤΑ ΕΠΕΜΒΑΤΙΚΗΣ ΤΕΧΝΙΚΗΣ ΑΝΤΙΜΕΤΩΠΙΣΗΣ ΜΗΡΟΚΟΤΥΛΙΑΙΑΣ ΠΡΟΣΚΡΟΥΣΗΣ, ΣΕ 90 ΝΕΟΥΣ ΑΣΘΕΝΕΙΣ.

Δρ. ΔΗΜΗΤΡΙΟΣ ΝΙΚΟΛΟΠΟΥΛΟΣ[1], Δρ. Γεώργιος Σαφός[1,3], Κωνσταντίνος Μουστάκας[1,3], Νεοπτόλεμος Σεργίδης[1,3], Πέτρος Σαφός[2,3], Ευάγγελος Φραγκομίχαλος[1,3], Ιωάννης Αναστασίου[1,3], Δημήτριος Καλπαξής[3,4]
[1]ΚΕΝΤΡΙΚΗ ΚΛΙΝΙΚΗ ΑΘΗΝΩΝ, [2]ΓΕΝΙΚΟ ΝΟΣΟΚΟΜΕΙΟ ΙΚΑΡΙΑΣ, [3]ΕΡΕΥΝΗΤΙΚΟ ΙΝΣΤΙΤΟΥΤΟ ΟΡΘΟΠΑΙΔΙΚΗΣ ΜΕΛΕΤΗΣ ΚΑΙ ΕΚΠΑΪΔΕΥΣΗΣ, [4]ΦΥΣΙΟΘΕΡΑΠΕΥΤΙΚΟ ΚΕΝΤΡΟ ΑΠΟΚΑΤΑΣΤΑΣΗΣ ΚΕΝΤΡΙΚΗ ΚΛΙΝΙΚΗ ΑΘΗΝΩΝ

ΣΚΟΠΟΣ: Έχει αποδειχθεί την τελευταία δεκαετία ότι το σύνδρομο μηροκοτυλιαίας πρόσκρουσης οδηγεί σε πρώιμη αρθρίτιδα του ισχίου, και οι πάσχοντες μπορούν να αντιμετωπισθούν αρθροσκοπικά. Σκοπός μας είναι η αξιολόγηση των αποτελεσμάτων της αρθροσκόπησης ισχίου ως θεραπεία στην μηροκοτυλιαία πρόσκρουση σε νέους ασθενείς, και η παρουσίαση επιπλοκών.
ΥΛΙΚΟ Κ ΜΕΘΟΔΟΣ: Από 2012 έως 2018, 90 ασθενείς μέσης ηλικίας 27.4 ετών (17 - 54) με σύνδρομο μηροκοτυλιαίας πρόσκρουσης αντιμετωπίσθηκαν αρθροσκοπικά με χρήση του Rotex Table. Ασθενείς με Tönnis 2 ή 3 και όσοι είχαν υποβληθεί σε παλαιότερο χειρουργείου αποκλείστηκαν. Η αρθροσκόπηση περιλάμβανε αφαίρεση του τμήματος του αυχένα ή της κοτύλης που προκαλούσε πρόσκρουση και διατήρηση ή αφαίρεση της ρήξης του επιχειλίου χόνδρου με σταθεροποίηση συνοδών χόνδρινων βλαβών. Ακτινογραφίες και MRI ισχίου πραγματοποιήθηκε σε όλους προ-εγχειρητικά (82.3% MRI αρθρογράφημα). Όλοι οι ασθενείς αξιολογήθηκαν με το modified Harris Hip Score (mHHS) προ-, 3 και 9 μήνες μετά το χειρουργείο και στο τελευταίο έλεγχο (12-72 μήνες). Μέσο follow-up ήταν 31.4 μήνες (24 -40).
ΑΠΟΤΕΛΕΣΜΑΤΑ: Το μέσο mHHS ήταν 65.1 προ-, 88.6 στους 3 μήνες MTX και 95.8 στο τελευταίο έλεγχο. Το μέσο VAS score ήταν 7.4 προ-, 2.3 στους 3 μήνες MTX και 0.9 στο τελευταίο έλεγχο. Η στατιστική διαφορά ήταν σημαντική μεταξύ των scores με $p<0.001$. Είχαμε 5 περιπτώσεις (5.5%) με παροδική παραισθησία περινέου από την έλξη για 1 - 3 μήνες, 3 (3.3%) με πόνο ΠΔΚ για 3 - 5 εβδομάδες, καμία φλεγμονή, καμία οστεονέκρωση, 17 (18.9%) με τροχαντηρίτιδα και 14 (15.6%) με έκτοπη οστεοποίηση. Κανένας ασθενής δεν χρειάστηκε 2ο χειρουργείο το διάστημα του follow-up.
ΣΥΜΠΕΡΑΣΜΑ
Η αρθροσκοπική αντιμετώπιση του συνδρόμου μηροκοτυλιαίας πρόσκρουσης αν και απαιτητική τεχνική προσφέρει εξαιρετικά αποτελέσματα.

ΕΑ 030

ΑΡΘΡΟΣΚΟΠΙΚΗ ΑΦΑΙΡΕΣΗ ΒΛΑΒΗΣ OSGOOD SCHLATTER ΣΕ ΕΝΗΛΙΚΑ ΑΣΘΕΝΗ

Γεώργιος Τσακωτός[1,2], Λεονάρδος Μπενάκης[1,2], Δημήτριος Φλέβας[1,2], Γρηγόριος Σάσαλος[1,2], Αναστάσιος Τόκης[1,2]
[1]Τμήμα Αθλητικών Κακώσεων, Metropolitan Hospital, [2]Arthroscopy Center

ΣΚΟΠΟΣ
Η βλάβη Osgood-Schlatter είναι μια αποφυσίτιδα της κνημιαίας κατάφυσης του επιγονατιδικού τένοντα συνήθως σε νέους άρρενες ασθενείς και θεωρείται αυτοπεριοριζόμενη κατάσταση. Υπάρχει πλήθος συντηρητικών θεραπειών, ωστόσο η χειρουργική παρέμβαση μπορεί να έχει αποτέλεσμα σε ασθενείς με εμμένοντα συμπτώματα. Υπάρχουν ανοικτές χειρουργικές τεχνικές, ενω έχουν αναφερθεί και αρθροσκοπικές μέθοδοι.
Σκοπός της παρούσας εργασίας είναι η παρουσίαση ενός ασθενούς που έφερε βλάβη τύπου Osgood Schlatter, η οποία αφαιρέθηκε αρθροσκοπικά.
ΥΛΙΚΟ & ΜΕΘΟΔΟΣ
Ο ασθενής είναι άνδρας 26 ετών, ερασιτέχνης αθλητής ποδοσφαίρου που εμφάνιζε προπέτεια του ΑΡ κνημιαίου κυρτώματος. Ανέφερε πόνο στην πρόσθια επιφάνεια του γόνατος κατά την άθληση και κατά την ανάβαση κλίμακας με έναρξη προ 15ετίας. Έκτοτε ανέφερε περιστασιακά επεισόδια άλγους. Η ακτινογραφία και η μαγνητική τομογραφία ανέδειξαν οστικό τεμάχιο 17mm X 8mm.
Ο ασθενής υπεβλήθη σε αρθροσκόπηση ΑΡ γόνατος όπου χρησιμοποιήθηκαν αρθροσκοπική κάμερα πολλαπλών κατευθύνσεων στις 30° και 70° και οστικό γλύφανο αρθροσκόπησης ισχίου με μερικής κάλυψης κεφαλή, ενώ έγινε και χρήση ακτινοσκοπικού για τον ακριβή εντοπισμό του οστικού τεμαχίου.
ΑΠΟΤΕΛΕΣΜΑΤΑ
Η χρήση της κάμερας στις 70° επέτρεψε πολλή καλή οπτική επισκόπηση της βλάβης. Το γόνατο τοποθετήθηκε σε έκταση για να χαλαρώσει η τάση του επιγονατιδικού συνδέσμου, ενώ μια δεύτερη χαμηλή πρόσθια έξω πόρτα χρησιμοποιήθηκε για καλύτερη πρόσβαση. Η απομάκρυνση του οστικού τεμαχίου έγινε σταδιακά με τη χρήση οστικού γλυφάνου που χρησιμοποιείται στην αρθροσκόπηση του ισχίου.
Η μετεγχειρητική ακτινογραφία ανέδειξε πλήρη εξάλειψη του οστικού τεμαχίου και της κνημιαίας προπέτειας.
ΣΥΜΠΕΡΑΣΜΑΤΑ
Η χρήση της κάμερας πολλαπλών κατευθύνσεων παρείχε εξαιρετική εικόνα του οστικού τεμαχίου ενώ ο εντοπισμός της βλάβης με ακτινοσκοπικό αποδείχθηκε βοηθητική. Η χρήση της επιπλέον χαμηλής πρόσθιας έξω πόρτας και του συγκεκριμένου οστικού γλυφάνου προσέφεραν μια εύκολη και γρήγορη αφαίρεση του μεγαλύτερου μέρους του οστικού τεμαχίου. Θεωρούμε πως η αρθροσκοπική αφαίρεση μιας εμμένουσας βλάβης Osgood Schlatter παρέχει άριστα αποτελέσματα και ίσως αποτελεί τη μέθοδο εκλογής.

ΕΑ 031

ΑΝΑΘΕΩΡΗΣΗ ΣΥΝΔΕΣΜΟΠΛΑΣΤΙΚΗΣ ΠΧΣ ΜΕ ΑΥΤΟΜΟΣΧΕΥΜΑ ΟΠΙΣΘΙΩΝ ΜΗΡΙΑΙΩΝ ΕΤΕΡΟΠΛΕΥΡΟΥ ΣΚΕΛΟΥΣ. ΚΛΙΝΙΚΑ ΑΠΟΤΕΛΕΣΜΑΤΑ 5 ΕΤΗ ΜΕΤΑ ΤΟ ΧΕΙΡΟΥΡΓΕΙΟ.

Δημήτριος Κανελλόπουλος[1], Ηλίας Ηλιόπουλος[1], Γεώργιος Κολλιτσίδας[1]
[1]Γενικό Νοσοκομείο Ανατολικής Αχαΐας – Νοσηλευτική Μονάδα Αιγίου

Σκοπός: Σκοπός της παρούσας μελέτης είναι η αναδρομική αξιολόγηση της κλινικού αποτελέσματος της αναθεώρησης συνδεσμοπλαστικής προσθίου χιαστού συνδέσμου (ΠΧΣ) με τη χρήση αυτομοσχεύματος οπισθίων μηριαίων από το ετερόπλευρο άκρο. Η αξιολόγηση αφορούσε συγκεκριμένα την υποκειμενική ικανοποίηση του ασθενή, την επιστροφή στο προ-τραυματισμού επίπεδο δραστηριότητας και το αντικειμενικό μετεγχειρητικό λειτουργικό αποτέλεσμα.

Υλικό & Μέθοδος: Συμπεριλήφθηκαν ασθενείς που υποβλήθηκαν σε αναθεώρηση συνδεσμοπλαστικής ΠΧΣ με ετερόπλευρο αυτομόσχευμα οπισθίων μηριαίων μεταξύ Ιανουαρίου 2008 και Δεκεμβρίου 2018. Η αποτυχία του προηγηθέντος χειρουργείου τεκμηριώθηκε με κλινική εξέταση και απεικόνιση με μαγνητική τομογραφία. Η αντικειμενική αξιολόγηση των ασθενών περιλάμβανε την καταγραφή του εύρους κίνησης και τις κλινικές δοκιμασίες σταθερότητας Lachman-Noulis τεστ, pivot-shift τεστ και εκτίμηση προσθοπίσθιας σταθερότητας με αρθρόμετρο Rolimeter. Για την υποκειμενική αξιολόγηση του λειτουργικού αποτελέσματος και της ικανοποίησης του ασθενή χρησιμοποιήθηκαν οι κλίμακες Knee Injury and Osteoarthritis Outcome Score (KOOS) και International Knee Documentation Committee (IKDC).

Αποτελέσματα: 34 ασθενείς με μέση ηλικία τα 31.7 έτη αξιολογήθηκαν αναδρομικά με μέση παρακολούθηση 4.8 ετών (1.5 - 11). Δεν αναφέρθηκαν σημαντικές επιπλοκές. Η μέση διαφορά ανάμεσα στο χειρουργηθέν και το υγιές γόνατο με το αρθρόμετρο Rolimeter ήταν 3.3mm (2-6). Οι κλίμακες IKDC και KOOS βελτιώθηκαν σημαντικά μετεγχειρητικά ($P < 0,05$). Οι περισσότεροι από τους ασθενείς επέστρεψαν στο ίδιο επίπεδο δραστηριότητας, με το 61% να επιστρέφουν σε αθλήματα απότομης αλλαγής κατεύθυνσης.

Συμπέρασμα: Η χρήση ετερόπλευρου αυτομοσχεύματος οπισθίων μηριαίων για αναθεώρηση συνδεσμοπλαστικής ΠΧΣ αποτελεί μια ασφαλή επιλογή με πολύ καλά αποτελέσματα όσον αφορά τη σταθερότητα του γόνατος και τα λειτουργικά αποτελέσματα 5 χρόνια μετά τη χειρουργική επέμβαση.

ΕΑ 032

ΣΥΝΔΕΣΜΟΠΛΑΣΤΙΚΗ ΟΠΙΣΘΙΟΥ ΧΙΑΣΤΟΥ ΣΥΝΔΕΣΜΟΥ ΧΡΗΣΙΜΟΠΟΙΩΝΤΑΣ ΤΟ ΑΝΑΤΟΜΙΚΟ ΣΗΜΕΙΟ ΚΑΤΑΦΥΣΗΣ ΣΤΗΝ ΚΝΗΜΗ ΜΕ ΔΙΑΚΝΗΜΙΑΙΑ ΤΕΧΝΙΚΗ ΜΟΝΗΣ ΔΕΣΜΗΣ ΜΕ ΜΟΣΧΕΥΜΑ ΗΜΙΤΕΝΟΝΤΩΔΗ-ΙΣΧΝΟΥ
-ΜΕΣΟΠΡΟΘΕΣΜΑ ΜΕΤΕΓΧΕΙΡΗΤΙΚΑ ΑΠΟΤΕΛΕΣΜΑΤΑ 2 ΕΤΩΝ-

Πέτρος Πετρίδης[1], Ηλίας Μουστακίδης[1], Dr. Oliver Meyer[1], Dr. Γεώργιος Γκοδόλιας[1]
[1]Κέντρο Ορθοπαιδικής και Τραυματολογίας, St. Anna Hospital, Herne, Γερμανία

Σκοπός: Το γνωστικό υπόβαθρο της ανατομίας και λειτουργίας του οπισθίου χιαστού συνδέσμου (ΟΧΣ) διευρύνθηκε ιδιαίτέρως τα τελευταία χρόνια. Εξακολουθεί να τίθεται το ερώτημα θεραπείας της ρήξης του ΟΧΣ. Συντηρητική ή χειρουργική και με ποια τεχνική? Στόχος της προοπτικής μελέτης ήταν να εξεταστεί η χειρουργική τεχνική με διακνημιαίο κανάλι με μονή δέσμη ως προς το κλινικό και ακτινολογικό αποτέλεσμα.

Υλικό και μέθοδοι: Η συνδεσμοπλαστική ΟΧΣ διενεργήθηκε χρησιμοποιώντας τη διακνημιαία τεχνική με τετραπλό μόσχευμα ημιτενοντώδη-ισχνού μυός και μηριαία καθήλωση με σύστημα κομβίου. Από τον Ιανουάριο 2016 έως τον Ιανουάριο 2018 διενεργήθηκαν 69 συνδεσμοπλαστικές ΟΧΣ, 58 εξ' αυτών εξετάστηκαν επιτυχώς. Σε ορισμένα χειρουργεία διενεργήθηκε παράλληλα αποκατάσταση του οπίσθιου-έξω συμπλέγματος του γόνατος ή του προσθίου χιαστού συνδέσμου. Η κλινική εικόνα του γόνατος, η αθλητική δραστηριότητα και η καθημερινότητα των ασθενών εκτιμήθηκαν βάσει του IKDC-Score και της κλίμακας Tegner Activity. Ο ακτινολογικός έλεγχος έγινε με ακτινογραφία γόνατος για έλεγχο του οπισθίου συρταροειδούς τεστ. Ο έλεγχος έγινε στους 6, 12 και 24 μήνες μετεγχειρητικά.

Αποτελέσματα: Από τους συνολικά 58 ασθενείς, σε 23 (39,6%) διενεργήθηκε μόνο συνδεσμοπλαστική ΟΧΣ, σε 26 (44,8%) εφαρμόστηκε παράλληλα χειρουργική θεραπεία του οπίσθιου-έξω συμπλέγματος και σε 9 ασθενείς (15,5%) έγινε ταυτόχρονα συνδεσμοπλαστική προσθίου χιαστού συνδέσμου. Ο μ.ο. ηλικίας των ασθενών ήταν 24,6 έτη (εύρος 16-42 έτη). Ο μ.ο. του χρονικού διαστήματος μεταξύ ατυχήματος και χειρουργικής αποκατάστασης ήταν 18 μήνες (7-32 μήνες εύρος). Το οπίσθιο συρταροειδές τεστ κυμαινόταν προεγχειρητικά -13,66+/-4,23 χιλ., μετεχγειρητικά -5,80+/-2,31χιλ. Σχετικά με την κλινική εξέταση, 51 από τους 58 ασθενείς συγκαταλέγονταν προεγχειρητικά στην ομάδα C και 7 στην ομάδα D. Στον 12ο μετεγχειρητικό μήνα συγκαταλέγονταν 9 ασθενείς στην ομάδα A, 36 ασθενείς στην ομάδα B και 13 ασθενείς στην ομάδα C.

Συμπέρασμα: Η χειρουργική αποκατάσταση της ρήξης ΟΧΣ με την ταυτόχρονη αποκατάσταση υποκείμενων συνδεσμικών βλαβών του γόνατος οδήγησε σε σαφή βελτίωση της λειτουργικότητας του γόνατος και του κλινικού αποτελέσματος.

ΕΑ 033

ΘΕΡΑΠΕΙΑ ΧΟΝΔΡΙΝΩΝ ΒΛΑΒΩΝ ΓΟΝΑΤΟΣ ΜΕ ΓΕΛΗ ΚΟΛΛΑΓΟΝΟΥ ΥΠΟ ΑΡΘΡΟΣΚΟΠΙΚΟ ΕΛΕΓΧΟ -ΜΕΣΟΠΡΟΘΕΣΜΑ ΜΕΤΕΓΧΕΙΡΗΤΙΚΑ ΑΠΟΤΕΛΕΣΜΑΤΑ 18 ΜΗΝΩΝ-

Ηλίας Μουστακίδης[1], Πέτρος Πετρίδης[1], Dr. Oliver Meyer[1], Dr. Γεώργιος Γκοδόλιας[1]
[1]*Κέντρο Ορθοπαιδικής και Τραυματολογίας, St. Anna Hospital, Herne, Γερμανία*

Σκοπός: Η θεραπεία χόνδρινων βλαβών γόνατος αποτελεί τα τελευταία χρόνια ιδιαίτερο πεδίο έρευνας και αντιμετώπισης. Πέρα από τις γνωστές τεχνικές μικροκαταγμάτων ή αυτόλογης μεταμόσχευσης χονδροκυττάρων, ιδιαίτερο ενδιαφέρον αποκτά όλο και περισσότερο η εφαρμογή γέλης κολλαγόνου υπό αρθροσκοπικό έλεγχο. Η μέθοδος αυτή απαιτεί ένα χειρουργείο εν αντιθέσει με την αυτόλογη μεταμόσχευση χονδροκυττάρων, όπου απαιτούνται δύο. Σκοπός της προοπτικής μελέτης ήταν να εξετάσει τα μεσοπρόθεσμα μετεγχειρητικά αποτελέσματα της εφαρμογής γέλης κολλαγόνου και να παρουσιάσει πιθανά πλεονεκτήματα και μειονεκτήματα αυτής.
Υλικό και μέθοδοι: Μεταξύ Ιανουαρίου 2017 και Ιουνίου 2018 υποβλήθηκαν σε αρθροσκοπική εφαρμογή γέλης κολλαγόνου 72 ασθενείς με χόνδρινη βλάβη στο γόνατο, από αυτούς εξετάστηκαν 44 στην προοπτική μελέτη. Προεγχειρητικά διενεργήθηκε MRI έλεγχος, όπως επίσης 12 και 18 μήνες μετεγχειρητικά. Εφαρμόστηκε συγκεκριμένο πρωτόκολλο MRI για βέλτιστη απεικόνηση χόνδρου. Η κλινική εικόνα του γόνατος, η αθλητική δραστηριότητα και η καθημερινότητα των ασθενών εκτιμήθηκαν προ- και μετεγχειρητικά βάσει του IKDC score και της κλίμακας Tegner Activity.
Αποτελέσματα: 44 από τους 72 ασθενείς ελέγχθηκαν μετεγχειρητικά τουλάχιστον για 18 μήνες. Από τους 44, οι 28 ήταν ικανοποιημένοι με το μετεγχειρητικό αποτέλεσμα. Τόσο οι υποκειμενικές όσο και οι αντικειμενικές παράμετροι στα ερωτηματολόγια παρουσίασαν βελτίωση. Ο έλεγχος MRI έδειξε μετά απο 12 μήνες καλή πλήρωση των προγενέστερων περιοχών με χόνδρινη βλάβη. Αυτή η πλήρωση παρέμεινε χωρίς να χειροτερέψει 18 μήνες μετά την εφαρμογή. Σε 5 από τους ασθενείς ακολούθησε νέα αρθροσκόπηση γόνατος εξαιτίας νέας παθολογίας, εδώ διαπιστώθηκε καλή πλήρωση της χόνδρινης βλάβης.
Συμπέρασμα: Τα μέχρι σήμερα αποτελέσματα της μελέτης δείχνουν σαφή βελτίωση της κλινικής εικόνας μεγάλου μέρους των ασθενών. Στους ασθενείς με νέα αρθροσκόπηση παρατηρήθηκε καλή πλήρωση της βλάβης. Η αρθροσκοπική εφαρμογή γέλης κολλαγόνου φαίνεται να αποτελεί μια καλή εναλλακτική μέθοδο στην αντιμετώπιση χόνδρινων βλαβών στο γόνατο, οδηγώντας ενδοχομένως σε ακόμη καλύτερα μακροπρόθεσμα κλινικά αποτελέσματα.

EA 034

Αλγόριθμος θεραπείας χόνδρινων βλαβών γόνατος

MD ΓΕΩΡΓΙΟΣ ΑΡΧΟΝΤΑΚΗΣ ΜΠΑΡΑΚΑΚΗΣ[1], MD ΙΩΑΝΝΗΣ ΚΑΨΙΜΑΛΗΣ[1], MD ΑΘΑΝΑΣΙΟΣ ΚΟΥΚΟΣ[2]
[1]417 ΝΙΜΤΣ, [2]ΓΕΝΙΚΟ ΝΟΣΟΚΟΜΕΙΟ ΚΟΜΟΤΗΝΗΣ

Αλγόριθμος θεραπείας χόνδρινων βλαβών γόνατος

Σκοπός

Σκοπός αυτής της παρουσίασης είναι η παρουσίαση του αλγορίθμου θεραπείας των χόνδρινων βλαβών γόνατος.

Υλικό & Μέθοδος

Σε αναδρομικές μελέτες από 31.000 αρθροσκοπήσεις γόνατος σε όλα τα ηλικιακά γκρουπ και ανεξαρτήτου ηλικίας βρέθηκαν χόνδρινες βλάβες στο 63% , με 2,7 βλάβες ανά γόνατο. 19% ήταν μικρές και 5.2% ήταν 3ου ή 4ου βαθμού . Οι περισσότερες (58%-80%) ήταν στον έσω μηριαίο κόνδυλο , ακολουθούμενες από την επιγονατίδα και το κνημιαίο πλατό . Λιγότερες ήταν στον έξω μηριαίο κόνδυλο και στην τροχιλία .

Αποτέλεσμα

Σε ασθενείς με βλάβη μικρότερη των 2.5 τετραγωνικών εκατοστών και αν είναι αθλητής ή αυξημένων απαιτήσεων κινητικότητας : μικροκατάγματα +/η αυτόλογη μεταμόσχευση χονδροκυττάρων (ΑΟΤ) +/η ακυτταρικά μοσχεύματα υγρά ή γέλης (AMIM) . Αν είναι χαμηλών απαιτήσεων σε κινητικότητα : καθαρισμός με ή χωρίς μικροκατάγματα. Σε ασθενείς με 2.5 έως 4.0 τετραγωνικά εκατοστά αν είναι μειωμένων απαιτήσεων : μικροκατάγματα ή αυτόλογα οστεοχόνδρινα μοσχεύματα ή αυτόλογη μεταμόσχευση χορνδοκυττάρων ή ακυτταρικά μοσχεύματα γέλης . Αν είναι υψηλών απαιτήσεων : αυτόλογα ή οστεοχόνδρινα μοσχεύματα ή αλλομοσχεύματα χονδροκυττάρων ή κολλαγόνα μοσχεύματα εμποτισμένα με αυτόλογα χονδροκύτταρα. Σε βλάβες έκτασης πάνω από 4 τετρ. εκατοστά και εφόσον δεν ενδείκνυται ολική αρθροπλαστική (> 65 ετων , στένωση μεσαρθλριου κλπ) , διενεργείται αυτόλογη μεταμόσχευση χονδροκυττάρων ή οστεοχόνδρινα αλλομοσχεύματα ή κολλαγόνα μοσχεύματα εμποτισμένα με αυτόλογα χονδροκύτταρα.

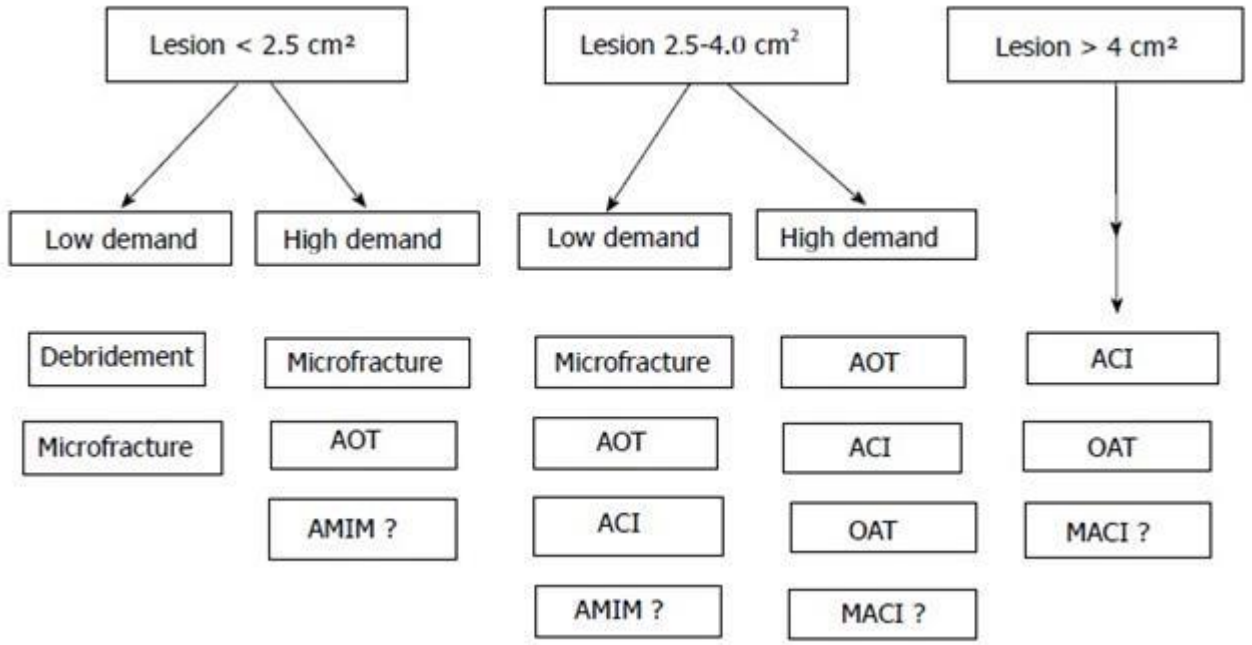

EA 035

Πρώιμα αποτελέσματα Αρθροσκόπησης Ισχίου σε ασθενείς με Οστεοαρθριτικές αλλοιώσεις

Αλκιβιάδης Καλλιβωκάς[1], Αλέξανδρος Σταθόπουλος[1]
[1]Γενικό Ογκολογικό Νοσοκομείο Κηφισιάς, [2]f.Consultant - Homerton University Hospital , [3]f.Fellow - Villar Bajwa Practice

Σκοπός: Η ανάδειξη της εν λόγω τεχνικής ως μιας αξιόπιστης λύσης σε περιπτώσεις μικρού ως μέτριου βαθμού ΟΑ ισχίου.

Υλικό και μέθοδος: Από 1.1.2017 ως 31.12.2019, 22 ασθενείς ηλικίας από 16 ως 64 ετών με ΟΑ ισχίου ως Grade III με ήπια ως σημαντικά συμπτώματα αντιμετωπίστηκαν με αρθροσκόπηση ισχίου. Η αρθροσκόπηση έγινε σε πλαγία ή υπτία θέση με έλξη του ισχίου ενώ έγινε προσέγγιση του κεντρικού και του περιφερικού τμήματος της άρθρωσης. Σε δύο περιπτώσεις έγινε επιμήκυνση και της πλατείας περιτονίας με αφαίρεση του θυλάκου του μείζονος τροχαντήρα λόγω σημείων τροχαντηρίτιδας. Οι τεχνικές που χρησιμοποιήθηκαν περιλάμβαναν: Υμενεκτομή, χονδροπλαστική, καθαρισμό και επιδιόρθωση επιχειλίου χόνδρου, αφαίρεση CAM-Pincer, αποσυμπίεση οστικών οιδημάτων κεφαλής, αφαίρεση ελευθέρων σωμάτων, μικροκατάγματα κοτύλης

Αποτελέσματα: Εντός περιόδου 6 μηνών από την επέμβαση υπήρξε σημαντική βελτίωση στην συντριπτική πλειοψηφία των περιπτώσεων. 1 ασθενής εμφάνισε επιδείνωση της οστεοαρθρίτιδας και οδηγήθηκε σε Ολική Αρθροπλαστική Ισχίου εντός έτους από την πρώτη επέμβαση. Βελτίωση της λειτουργικότητας ισχίου αλλά και των συμπτωμάτων από την ΟΑ παρατηρήθηκαν εντός 6 μηνών από το χειρουργείο.

Συμπεράσματα: Η αρθροσκόπηση ισχίου αποτελεί μια αξιόπιστη μέθοδο αντιμετώπισης της πρώιμης και μετρίου βαθμού ΟΑ ισχίου.
Προσεκτική επιλογή των ασθενών κατόπιν μελέτης του ιστορικού, κλινικής εξέτασης και πλήρους απεικονιστικού ελέγχου μπορεί να οδηγήσει σε βελτίωση της κλινικής εικόνας και πιθανότατα σε επέκταση της βιωσιμότητας του ισχίου του ασθενούς. Χρειάζεται μεγαλύτερη επαγρύπνηση στην πρωτοβάθμια φροντίδα των ασθενών ώστε πρώιμες περιπτώσεις αρθρίτιδας να παραπέμπονται εγκαίρως στον ειδικό.

ΕΑ 036

ΑΠΟΚΑΤΑΣΤΑΣΗ ΤΗΣ ΤΡΑΥΜΑΤΙΚΗΣ ΡΗΞΗΣ ΤΗΣ ΜΑΚΡΑΣ ΚΕΦΑΛΗΣ ΤΟΥ ΔΙΚΕΦΑΛΟΥ ΒΡΑΧΙΟΝΙΟΥ ΜΕ BUTTON ΚΑΙ ΑΠΟΡΡΟΦΗΣΙΜΟ ΚΟΧΛΙΑ. 2 ΕΤΗ FU.

MSc Απόστολος Γκάντσος[1], Κρικόρ Γκουμουσιάν[1], Ζωή Κιούρκα[1], Μιχαήλ Κότσαπας[1], Ζαχαρίας Ζαχαρόπουλος[1], Αλέξανδρος Ελευθερόπουλος[1]
[1]*Γενικό Νοσοκομείο Νάουσας*

Σκοπός: Παρουσιάζουμε 10 περιπτώσεις ασθενών με τραυματική ρήξη της μακράς κεφαλής του δικεφάλου που αντιμετωπίστηκαν χειρουργικά με button και απορροφήσιμο κοχλία.
Υλικό-Μέθοδος: Η τραυματική ρήξη της μακράς κεφαλής του δικεφάλου βραχιονίου (LHB) δεν είναι συχνή (10% όλων των ρήξεων του δικεφάλου). Παρουσιάζεται κυρίως σε άρρενες με ιστορικό λήψης αναβολικών και χρόνια εκφύλιση του τένοντα. Ο μηχανισμός κάκωσης συνίσταται σε έκκεντρη σύσπαση του καταφυτικού τένοντα. Παρουσιάζουμε 10 περιπτώσεις άρρενων ασθενών ηλικίας 27-52 ετών, που υποβλήθηκαν σε μέθοδο αποκατάστασης της ρήξεως με button και απορροφήσιμο κοχλία τη διετία 2017-2019. Όλοι οι ασθενείς προεγχειρητικά παρουσίαζαν έντονη συμπτωματολογία άλγους και αδυναμίας, κυρίως υπτιασμού, αντιμετωπίστηκαν χειρουργικά εντός 20 ημερών από τη ρήξη και ελέγχθησαν κλινικά με Hook τεστ αλλά και με VAS score, απλές ακτινογραφίες, CT και MRI. Οι ασθενείς επανελέγχθησαν στους 3, 6, 12 και 24 μήνες με απλές ακτινογραφίες και επανάληψη των tests.
Αποτελέσματα: Έπειτα από την μέθοδο αποκατάστασης της ρήξεως με button και απορροφήσιμο κοχλία όλοι οι ασθενείς παρουσίασαν βελτίωση στα VAS score, ανέκτησαν πλήρη ισχύ κάμψεως και υπτιασμού και δεν υπέστησαν υποτροπή των συμπτωμάτων ή της ρήξεως.
Συμπεράσματα: Η τραυματική ρήξη της μακράς κεφαλής του δικεφάλου βραχιονίου (LHB) είναι μια σπάνια τραυματική βλάβη. Η αποκατάσταση με απορροφήσιμο κοχλία και button, ανάλογα με τις ενδείξεις, αποτελεί μια αξιόπιστη λύση.

EA 037

Αξιολόγηση της μετεγχειρητικής βελτίωσης ασθενών που υποβλήθηκαν σε ανάστροφη αρθροπλαστική ώμου.Αναδρομική κλινική μελέτη.

Γεώργιος Σαραγλής[1], Δημήτριος Καραδαγλής[1], Δημήτριος Παναγιωτίδης[1], Σπηλιος δελλης[1]
[1]*Ηνωμένο Βασίλειο*

Σκοπός:Σκοπός της ανωτέρω κλινικής μελέτης είναι η αξιολόγηση της βελτίωσης της ποιότητας ζωής των αρρώστων που υποβλήθηκαν σε ανάστροφη αρθροπλαστική ώμου.Η ελάχιστη μετεγχειρητική παρακολούθηση των αρρώστων για να συμπεριληφθούν στην ανωτέρω μελέτη ήταν 2 έτη.
Υλικό&Μέθοδος:Αναδρομική κλινική μελέτη αξιολόγησης 37 ασθενών που υποβλήθηκαν σε ανάστροφη αρθροπλαστική ώμου με ελάχιστο μετεγχειρητικό διάστημα παρακολούθησης 2ετών. Για τη κλινική αξιολόγηση των ασθενών τόσο προεγχειρητικά όσο και μετεγχειρητικά χρησιμοποιήθηκαν η Οπτική αναλογική κλίμακα πόνου(VAS score),το Oxford Shoulder Score και η κλίμακα Constant-Murley. Το είδος όπως και το ποσοστό εμφάνισης επιπλοκών όπως μετεγχειρητική λοίμωξη,εξάρθρημα,η μετεγχειρητική χαλάρωση της πρόθεσης καθώς και η ακτινολογική εμφάνιση της πρόθεσης σημειώθηκαν κατα τον μετεγχειρητικό έλεγχο.
Αποτέλεσμα:Οι ασθενείς που υποβλήθηκαν σε ανάστροφη αρθροπλαστική ώμου σημείωσαν πρόοδο ,από μια μέση τιμή Oxford score 15.43±1.864 προεγχειρητικά σε μεση τιμή 36.08±1.963 μετεγχειρητικά,στατιστικά σημαντική βελτίωση($p<0.001$).Σύμφωνα με τη Constant-Murley κλίμακα, ανάλογη στατιστικά σημαντική βελτίωση παρατηρήθηκε με μια μεση τιμή προεγχειρητικα 24.97±2.303 σε μια μεση τιμή 46.65±1.874,μετεγχειρητικά($p<0.001$).Αξιοσημείωτη βελτίωση παρατηρήθηκε και στην Αναλογική κλίμακα του πόνου(VAS) με μια πτώση από 8.43±0.26 σε 1.99±2.55,$p<0.001$,μετεγχειρητικά.Μετεγχειρητική επιπλοκή παρατηρήθηκε στο 10.8% των ασθενών(2 περιστατικά μετεγχειρητικής λοίμωξης,ενα περιστατικό μετεγχειρητικής εν τω βάθει φλεβικής θρόμβωσης και ένα περιστατικό μετεγχειρητικής εξάρθρωσης την 8η μετεγχειρητική εβδομάδα.
Συμπεράσματα:Οι ασθενείς που υποβλήθηκαν σε ανάστροφη αρθροπλαστική ώμου παρουσίασαν στατιστικά σημαντική βελτίωση στη μετεγχειρητική ποιότητα ζωής, με καλύτερο εύρος κίνησης, ελαχιστοποίση του πόνου και γενικότερη βελτίωση του καθημερινού τρόπου ζωής.Στην ανωτέρω μελέτη ο χρόνος παρακολούθησης των ασθενών ήταν τουλάχιστον 2 έτη, και το ποσοστό επιπλοκών που παρατηρήθηκε ήταν 10.8%.Κατά το 2ετές follow up των ασθενών δεν παρατηρήθηκε μετεγχειρητική χαλάρωση της πρόθεσης ενώ ακτινολογική εμφάνιση ''notching'' παρατηρήθηκε στο 27% των ασθενών.

ΕΑ 038

ΕΝΔΕΙΞΕΙΣ, ΑΠΟΤΕΛΕΣΜΑΤΑ ΚΑΙ ΕΠΙΠΛΟΚΕΣ ΤΗΣ ΑΝΑΣΤΡΟΦΗΣ ΑΡΘΟΠΛΑΣΤΙΚΗΣ ΩΜΟΥ

Ανδρεας Παναγοπουλος[1], Παναγιώτης Τσιμπλάκος[1], Νικόλαος Πάρχας[1], Ζήνων Κόκκαλης[1], Αντώνης Κουζέλης[1], Κωνσταντίνα Σώλου[1], Ιωάννης Γκλιάτης[1], Μίνως Τυλλιανάκης[1]
[1]*Τμήμα Ώμου-Αγκώνα, Ορθοπαιδική Κλινική Πανεπιστημίου Πατρών*

Σκοπός: Η κλινική και ακτινολογική αξιολόγηση των ασθενών που υπεβλήθησαν σε ανάστροφη ολική αρθροπλαστική ώμου λόγω αρθροπάθειας του στροφικού πετάλου, κατάγματος ή επιπλοκών πρότερης συντηρητικής ή χειρουργικής θεραπείας
Υλικό-Μέθοδος: Κατά το χρονικό διάστημα 2013-2018, 34 ασθενείς (10 άνδρες; 24 γυναίκες; ηλικίας 69 ± 12 ετών, εύρος 47 έως 86 έτη) υπεβλήθησαν σε ανάστροφή ολική αρθροπλαστική ώμου επί εδάφους αρθροπάθειας του στροφικού πετάλου (19 ασθενείς), πρόσφατου συντριπτικού κατάγματος με ανεπάρκεια του στροφικού πετάλου (8 ασθενείς), αναθεώρησης ημιολικής αρθροπλαστικής (3 ασθενείς), αναθεώρησης περιπροθετικού κατάγματος σε αρθροπλαστική επιφανείας (1 ασθενής), ψευδάρθρωσης υποκεφαλικού κατάγματος μετά από οστεοσυρραφή (1 ασθενής), άσηπτης νέκρωσης επί εδάφους ORIF με πλάκα (1 ασθενής) και παθολογικού υποκεφαλικού κατάγματος σε έδαφος πλασματοκυττώματος (1 ασθενής). Δύο ασθενείς με αρθροπάθεια υπεβλήθησαν σε αμφοτερόπλευρη αρθροπλαστική. Το κλινικό αποτέλεσμα αξιολογήθηκε τουλάχιστον δύο χρόνια μετεγχειρητικά με το Constant score ενώ σε όλους τους ασθενείς έγινε ακτινολογικός επανέλεγχος για τη διαπίστωση χαλάρωσης, οστεόλυσης, πρόσκρουσης στην ωμογλήνη (notching) και προβλημάτων με τα ογκώματα και το βραχιόνιο.
Αποτελέσματα: Ο μέσος χρόνος παρακολούθησης ήταν 31±7 μήνες. Διεγχειρητικές επιπλοκές παρουσιάστηκαν σε 2 ασθενείς (κάταγμα ωμογλήνης). Η μέση τιμή του Constant Score ήταν 78.5 (εύρος, 35 έως 86) βελτιωμένη κατά μέσο όρο 68% σε σχέση με τις προεγχειρητικές τιμές. Δεν υπήρχαν ενδείξεις χαλάρωσης ή οστεόλυσης στον ακτινολογικό επανέλεγχο, ενώ σε 3 ασθενείς διαπιστώθηκε πρόσκρουση στην ωμογλήνη. Τα κλινικά αποτελέσματα ήταν καλύτερα στους ασθενείς με αρθροπάθεια.
Συμπεράσματα: Η ανάστροφη ολική αρθροπλαστική του ώμου βελτιώνει σημαντικά τη λειτουργικότητα και την ποιότητα ζωής των ασθενών με αρθροπάθεια αλλά τα αποτελέσματα της είναι κατώτερα σε ασθενείς με κατάγματα και προηγούμενες παρεμβάσεις στον ώμο.

EA 039

Η χρήση του τένοντα της μακράς κεφαλής του δικεφάλου (ΤΜΚΔ) για ενίσχυση της συρραφής μαζικών ρήξεων του τενοντίου πετάλου προσφέρει τη δυνατότητα άμεσης μετεγχειρητικής κινητοποίησης και καλά μεσοπρόθεσμα κλινικά και ακτινολογικά αποτελέσματα.

MD Ιωάννης Μπάμπης[1], MD Περικλής Νικολακέας[3], MD, MSc Νικόλαος Ζερβάκης[1], MD, MSc Αντώνιος Ανδρέου[2], Dr Johannes Barth[4], MD, Phd, MSc Αχιλλέας Μπουτσιάδης[1]

[1]401 Γενικό Στρατιωτικό Νοσοκομείο Αθηνών, [2]251 Γενικό Νοσοκομείο Αεροπορίας, [3]Γενικό Νοσοκομείο Καλαμάτας, [4]Clinique des Cèdres

Σκοπός

Στη βιβλιογραφία έχουν προταθεί διάφορες τεχνικές και μοσχεύματα για τη διενέργεια της άνω θυλακοπλαστικής του ώμου (SCR). Όμως η παρατεταμένη μετεγχειρητική ακινητοποίηση που πολλοί από τους συγγραφείς προτείνουν μπορεί να οδηγήσει σε έντονη δυσκαμψία. Η υπόθεση αυτής της μελέτης είναι πως η χρήση της ΤΜΚΔ για SCR επιτρέπει την άμεση μετεγχειρητική παθητική κινητοποίηση με ασφάλεια δίχως να επηρεάζει τα μεσοπρόθεσμα κλινικά και ακτινολογικά αποτελέσματα.

Υλικό & Μέθοδος

Στη μελέτη συμπεριελήφθησαν 15 ασθενείς (μέση ηλικία 62,8 έτη), 3 άνδρες και 12 γυναίκες με μαζική ρήξη του τενοντίου πετάλου στους οποίου έγινε SCR με ΤΜΚΔ. Προ- και μετεγχειρητικά αξιολογήθηκαν το εύρος κίνησης και τα ακόλουθα scores : subjective shoulder value(SSV), Simple Shoulder Test(SST), American Shoulder and Elbow Surgeons Shoulder Score(ASES), Visual Analog Scale(VAS), και Constant Score(CS). Μετεγχειρητικά χρησιμοποιήθηκε κηδεμόνας απαγωγής 30ο για 4 εβδομάδες. Ωστόσο επιτράπηκε άμεση παθητική κινητοποίηση χωρίς περιορισμό στο εύρος κίνησης. Στους 3,6 κι 9 μήνες μετεγχειρητικά γινόταν αξιολόγηση του εύρους κίνησης, του πόνου και της ακεραιότητας του τένοντα με υπερηχογράφημα.

Αποτελέσματα

Τα προεγχειρητικά σκορ ήταν: ASES 47±11; SSV 40±17%, SST 4±1.5 and Constant 50±15. Τρεις μήνες μετεγχειρητικά η πρόσθια κάμψη (FF) ήταν 145ο, η έξω στροφή (ER) 50ο, η έσω στροφή (IR) μέχρι τον 1ο ιερό σπόνδυλο και το VAS 2 χωρίς καμία επαναρήξη. Στους 6 μήνες FF: 160ο , ER: 60ο , IR: ως τον Ο3 σπόνδυλο και το VAS 2. Επίσης καμία επαναρήξη. 10 από τους 15 ασθενείς ολοκλήρωσαν το ενιάμηνο παρακαλούθησης. Σε όλους οι τένοντες ήταν ακέραιοι και κατέγραφαν FF:165ο, ER:70ο, IR: Ο3 σπόνδυλος και VAS 1.

Συμπέρασμα

Η SCR με ΤΜΚΔ σε μαζικές ρήξεις τενοντίου πετάλου δείχνει μια σχετικά εύκολη και αναπαραγώγιμη τεχνική, με καλά μεσοπρόθεσμα αποτελέσματα και πρόσθετο πλεονέκτημα τη ανάκτηση μεγάλου ποσοστού του εύρους κίνησης της άρθρωσης από την πρώιμη κιόλας μετεγχειρητική περίοδο χωρίς να αυξάνει τον κίνδυνο επαναρρήξης.

ΕΑ 040

ΤΕΝΟΝΤΟΔΕΣΗ ΜΑΚΡΑΣ ΚΕΦΑΛΗΣ ΔΙΚΕΦΑΛΟΥ ΜΕ ΜΑΛΑΚΑ ΜΟΡΙΑ ΣΤΗΝ ΑΡΘΡΟΣΚΟΠΗΣΗ ΩΜΟΥ

Δημήτριος Αλεξάκης, Πηνελόπη Κατσάκου, Σάββας Βασιλόπουλος, Κωνσταντίνος Καραπατάκης
[1]*Β Ορθοπαιδική Κλινική Αθλητικών Κακώσεων, Ευρωκλινική Αθηνών*

Σκοπός: Η διαχείριση της μακράς κεφαλής του δικεφάλου (ΜΚΔ) συχνά μπορεί να μας προβληματίσει στην αρθροσκόπηση του ώμου. Η κλασική τενοντόδεση προκαλεί μετεγχειρητικό άλγος ενώ η πλήρης διατομή της αισθητικά προβλήματα (Popeye sign). Σκοπός μας είναι να μελετήσουμε την τενοντόδεση της ΜΚΔ με τα μαλακά μόρια του τενοντίου πετάλου ως λύση στο παραπάνω πρόβλημα.

Υλικό: Την περασμένη χρονιά αντιμετωπίσαμε 12 περιστατικά με τενοτομή της ΜΚΔ τενοντόδεση αυτής στα μαλακά μόρια του στροφικού πετάλου. Οι ασθενείς εξήλθαν την ίδια ημέρα του χειρουργείου με ανάρτηση ώμου για 20 ημέρες, ενώ ακολούθησε πρόγραμμα φυσιοθεραπευτικής αποκατάστασης. Αξιολογήθηκαν με το constant shoulder score, το VAS score και το Oxford shoulder score 3, 6 και 12 μήνες μετά την επέμβαση.

Αποτελέσματα: Τα αποτελέσματα ήταν ικανοποιητικά τόσο σε βραχυπρόθεσμη όσο και σε μακροπρόθεσμη βάση. Εντυπωσιακή ήταν η ανατομική και λειτουργική ενίσχυση του cuff.

Συμπεράσματα: Η τενοντόδεση της ΜΚΔ με τα μαλακά μόρια του στροφικού πετάλου μπορεί να αποτελέσει μία λύση στην αρθροσκόπηση του ώμου.

EA 041

ΑΝΤΙΜΕΤΩΠΙΣΗ ΜΕΤΑΤΡΑΥΜΑΤΙΚΩΝ ΠΕΡΙΠΡΟΘΕΤΙΚΩΝ ΚΑΤΑΓΜΑΤΩΝ ΤΟΥ ΒΡΑΧΙΟΝΙΟΥ ΜΕΤΑ ΑΠΟ ΑΝΑΣΤΡΟΦΗ ΑΡΘΡΟΠΛΑΣΤΙΚΗ ΩΜΟΥ

Γεώργιος Παναγόπουλος[1], Ανδρέας Λεωνίδου[1], Παναγιώτης Αναστασόπουλος[1], Ofer Levy[1]
[1]*Reading Shoulder Unit, Royal Berkshire Hospital*

Σκοπός: Η παρούσα μελέτη έχει ως σκοπό την ανάλυση των κλινικών και ακτινολογικών αποτελεσμάτων μιας σειράς ασθενών που υπέστησαν όψιμο μετατραυματικό περιπροθετικό κάταγμα βραχιονίου κατόπιν ανάστροφης αρθροπλαστικής ώμου επιφανείας χωρίς στυλεό.

Υλικό & Μέθοδος: Η αναδρομική μελέτη μιας τράπεζας δεδομένων 720 ασθενών που υπεβλήθησαν σε ανάστροφη αρθροπλαστική ώμου επιφανείας χωρίς στυλεό, κατέδειξε την παρουσία 16 περιστατικών όψιμου μετατραυματικού περιπροθετικού κατάγματος βραχιονίου (2.2%). Καταγράφηκαν δημογραφικά στοιχεία, επιπλοκές και στοιχεία από τις ενδεχόμενες επεμβάσεις αναθεώρησης. Επίσης, καταγράφηκαν εύρος κίνησης, Constant Score (CS), πόνος, και βαθμός ικανοποίησης (Subjective Shoulder Value - SSV) προεγχειρητικά, κατά την τελική παρακολούθηση (follow up) ρουτίνας πριν από την κάκωση, και κατά το τελικό follow up.

Αποτελέσματα: Μεταξύ των 16 ασθενών, 12 ήταν γυναίκες και 4 άνδρες, με μέση ηλικία 77 έτη (εύρος, 57 - 88) και μέση παρακολούθηση 44 μήνες (εύρος, 6 - 100 μήνες). Οι αρχικές ενδείξεις για αρθροπλαστική ήταν: αρθροπάθεια στροφικού πετάλου (n=9), οστεοαρθρίτιδα (n=2), ρευματοειδής αρθρίτιδα (n=5). Σε 2 περιπτώσεις, η ανάστροφη αρθροπλαστική πραγματοποιήθηκε ως επέμβαση αναθεώρησης. Από τους ασθενείς αυτούς, οι 13 αντιμετωπίστηκαν συντηρητικά, ενώ σε 3 ασθενείς χρειάστηκε επέμβαση αναθεώρησης. Όλοι οι ασθενείς παρουσίασαν πώρωση του κατάγματος χωρίς επιπλοκές. Το μέσο CS βελτιώθηκε από 17.9 προεγχειρητικά, σε 28.8 πρώιμα μετεγχειρητικά προ κάκωσης, και τελικά σε 47.4 (age/sex adjusted CS 25.8 – 41.7 – 71.1). Αντιστοίχως, ο SSV βελτιώθηκε από 1.52/10, σε 3.7/10 και 7.5/10, ο πόνος μειώθηκε βαθμιαία από 11/15 σε 9/15 και τελικά σε 2.9/15, ενώ η πρόσθια κάμψη βελτιώθηκε από 66.3° σε 86.9° και τέλος σε 104.4°.

Συμπεράσματα: Η ανάστροφη αρθροπλαστική ώμου επιφανείας χωρίς στυλεό επιτρέπει τη διαχείρηση των όψιμων μετατραυματικών περιπροθετικών καταγμάτων του βραχιονίου οστού συντηρητικά, με αποδεκτά λειτουργικά αποτελέσματα, παρόμοια με τα προ κάκωσης επίπεδα. Αποφεύγεται έτσι, σε πολλές περιπτώσεις, η ανάγκη για πολύπλοκες επεμβάσεις αναθεώρησης, και επακόλουθα η περαιτέρω επιβάρυνση της υγείας αυτής της ευαίσθητης ομάδας ηλικιωμένων ασθενών.

ΕΑ 042

ΑΝΤΙΜΕΤΩΠΙΣΗ ΠΑΡΑΜΕΛΗΜΕΝΩΝ ΚΑΤΑΓΜΑΤΩΝ/ΕΞΑΡΘΡΗΜΑΤΩΝ ΤΗΣ ΠΟΔΟΚΝΗΜΙΚΗΣ ΜΕ ΤΗ ΧΡΗΣΗ ΑΝΑΣΤΡΟΦΟΥ ΕΝΔΟΜΥΕΛΙΚΟΥ ΗΛΟΥ

MD Θεόδωρος Μπαλφούσιας[1], Phd Αλέξανδρος Αποστολόπουλος[1], Phd Ευθύμιος Καραδήμας[1], MD Σταύρος Αγγελής[1], MD Στυλιανός Περνιεντάκης[1], MD Σπυρίδων Μαρής[1], Phd Αθανάσιος Παπανικολάου[1]
[1]Γενικό Νοσοκομείο Αθηνών Κοργιαλένειο Μπενάκειο - Ελληνικός Ερυθρός Σταυρός

Σκοπός:
Η ταυτόχρονη αρθρόδεση της ποδοκνημικής και της υπαστραγαλικής με τη χρήση ανάστροφου ενδομυελικού ήλου αποτελεί επέμβαση τελικής εκλογής (salvage procedure) στην αντιμετώπιση παθήσεων του οπίσθιου ποδός. Παρουσιάζουμε την εμπειρία της κλινικής τα τελευταία τρία έτη στην αντιμετώπιση ασθενών με μετατραυματική αρθρίτιδα μετά από παραμελημένα κατάγματα/εξαρθρήματα της ποδοκνημικής.

Υλικό Μέθοδος:
Στην κλινική μας αντιμετωπίσθηκαν στο διάστημα μεταξύ του Οκτωβρίου του 2017 και του Απριλίου του 2020 εννέα ασθενείς με τέτοιου είδους κακώσεις. Έξι γυναίκες και τρεις άνδρες, οι οποίοι είχαν μέσο όρο ηλικίας τα 78 έτη. Σε όλους τους ασθενείς ήταν παρούσα ακτινολογική εικόνα ενδεικτική οστεοπόρωσης. Τρεις ασθενείς είχαν παραπεμφθεί για αντιμετώπιση από άλλα ορθοπαιδικά τμήματα. Οι υπόλοιποι είτε είχαν προσέλθει με μεγάλη καθυστέρηση ,είτε είχαν αντιμετωπισθεί με οστεοσύνθεση στο τμήμα μας και λόγω συνοδών νόσων (π.χ. ψυχιατρικών προβλημάτων) δεν ακολούθησαν τις μετεγχειρητικές οδηγίες με αποτέλεσμα την αποτυχία της.

Αποτελέσματα:
Μετά την επέμβαση της αρθρόδεσης παρατηρήθηκε στατιστικά σημαντική βελτίωση τόσο στην AOFAS Ankle-Hindfoot Scale , όσο και στην κλίμακα VAS. Πόρωση παρατηρήθηκε στους οχτώ από τους εννέα ασθενείς. Το 77,8% των ασθενών ανέφερε σαφή βελτίωση των συμπτωμάτων και επιστροφή στο μεγαλύτερο ποσοστό των δραστηριοτήτων προ τραυματισμού. Μέση διάρκεια νοσηλείας ήταν 5,1 ημέρες (από 2 έως 14 ημέρες). Επιπλοκές που παρατηρήθηκαν ήταν η φλεγμονή του τραύματος (0,22%), χαλάρωση βίδας του αστραγάλου (0,11%) και η προεξοχή του ανάστροφου ήλου (0,11%).

Συμπεράσματα:
Η αρθρόδεση με τη χρήση του ανάστροφου ενδομυελικού ήλου, ιδίως σε ασθενείς με πτωχό οστικό υπόστρωμα, αποτελεί μια αξιόπιστη λύση στην αντιμετώπιση οστεοαρθρίτιδας του οπίσθιου ποδός, μετά από παραμελημένα κατάγματα/εξαρθρήματα ποδοκνημικής.

ΕΑ 043

ΑΠΟΤΕΛΕΣΜΑΤΑ ΑΝΤΙΜΕΤΩΠΙΣΗΣ ΟΣΤΕΟΧΟΝΔΡΙΝΩΝ ΒΛΑΒΩΝ ΤΟΥ ΑΣΤΡΑΓΑΛΟΥ ΜΕ ΑΥΤΟΜΟΣΧΕΥΜΑΤΑ ΑΠΌ ΤΟ ΣΥΣΤΟΙΧΟ ΓΟΝΑΤΟ

Ορθοπαιδικός Χειρουργός Δημοσθένης Αλασεϊρλής[1], Αλέξανδρος Καλινδέρης[1], Ορθοπαιδικός Χειρουργός Διονύσιος Γιαννούλης[2], Παναγιώτης Γιαμπολδάκης[1], Ορθοπαιδικός Χειρουργός Χρήστος Παπαγεωργίου[2], Ορθοπαιδικός Χειρουργός Νικηφόρος Γαλάνης[1], Καθηγητής Ορθοπαιδικής Παναγιώτης Γκιβίσης[1]
[1]Α' Πανεπιστημιακή Ορθοπαιδική Κλινική Α.Π.Θ, [2]Ορθοπαιδική Κλινική Πανεπιστημίου Ιωαννίνων

Σκοπός: Η εξεταση των αποτελεσμάτων της αντιμετώπισης οστεοχόνδρινων βλάβών του αστραγάλου με αυτομοσχεύματα οστεοχόνδρινων κυλίνδρων από το σύστοιχο γόνατο.
Υλικό και Μέθοδοι: 10 ασθενείς με μ.ο. ηλικίας 35 ετών (28 – 43) παρουσίαζαν επίμονα συμπτώματα λόγω οστεοχόνδρινων βλαβών του αστραγάλου IV βαθμού κατά Outerbridge. Αντιμετωπίσθηκαν χειρουργικά με τοποθέτηση αυτομοσχευμάτων – οστεοχόνδρινων κυλίνδρων από το σύστοιχο γόνατο. Η τεχνική ήταν εξ'ολοκλήρου αρθροσκοπική σε έξι ασθενείς, ενώ σε τέσσερις ασθενείς απαιτήθηκε επιπρόσθετη οστεοτομία του έσω σφυρού και ανοικτή τοποθέτηση των μοσχευμάτων. Μετεγχειρητικά ακολουθήθηκε πρώιμη παθητική κινητοποίηση και πλήρης αποφόρτιση για τις πρώτες έξι μετεγχειρητικές εβδομάδες. Πλήρης φόρτιση επιτράπηκε μετά την δέκατη μετεγχειρητική εβδομάδα.
Αποτελέσματα: Δεν παρουσιάσθηκαν διεγχειρητικές και άμεσες μετεγχειρητικές επιπλοκές. Όλοι οι ασθενείς δηλώνουν πολύ ικανοποιημένοι από το τελικό αποτέλεσμα 6 έτη (1-9) μετά την επέμβαση. Το AOFAS score βελτιώθηκε από 54±7 σε 92±5. Σε πέντε ασθενείς απεικονίζονται ακτινογραφικά μικρής έκτασης κυστικές υποχόνδριες περιοχές, χωρίς να αντιστοιχούν σε περιοχές τοπικής ευαισθησίας. Περιστασιακό ελαφρύ άλγος από το γόνατο, παρουσιάζουν δύο ασθενείς.
Συμπεράσματα: Η αντιμετώπιση οστεοχόνδρινων βλαβών του αστραγάλου με τοποθέτηση οστεοχόνδρινων κυλίνδρων - αυτομοχευμάτων από το σύστοιχο γόνατο, φαίνεται να αποτελεί αξιόπιστη και αποτελεσματική τεχνική, με σταθερά καλά και μακροπρόσθεσμα αποτελέσματα.

EA 044

ΝΕΑ ΠΡΟΣΧΕΔΙΑΣΜΕΝΗ ΑΝΑΤΟΜΙΚΗ ΠΛΑΚΑ Γ ΙΑ ΚΑΤΑΓΜΑΤΑ ΠΟΔΟΚΝΗΜΙΚΗΣ ΚΛΙΝΙΚΗ ΕΚΤΙΜΙΣΗ ΚΑΙ ΚΑΤΑΓΡΑΦΗ ΣΕ ΕΣΩΤΕΡΙΚΟ ΙΑΤΡΙΚΟ ΜΗΤΡΩΟ(REGISTRY)

Mr Markos Psifis[1], Mr aristeidis Mitrou[1], Mr Nikos Antonopoulos[1], Mr Marios Strougaris[1], MRS Androniki Drakou[1]
[1]*Md001*

ΣΚΟΠΟΣ
Ο σκοπός αυτής της κλινικής μελέτης είναι η διερεύνηση της καταλληλόλητας της χρήσης των προσχεδιασμένων ανατομικών πλακών έξω σφυρού σε σύγκριση με την ευρείας χρήση πλακας 1/3,και η καταγραφή των αποτελεσμάτων σε ιατρικό μητρώο
ΥΛΙΚΑ-ΜΕΘΟΔΟΣ
Κατά την διάρκεια των τελευταίων τριών ετών 2016-2019, 17 ενήλικες(8 άνδρες 9 γυναίκες) αντιμετωπιστήκαν στην κλινική μας για κατάγματά έξω σφυρού (weber b,c)τραυματικής και οστεοπορωτικής αιτιολογίας με την προσχεδιασμένη ανατομική πλάκα έξω σφυρού η οποία προκαθορίστηκε σχεδιαστικά από τις ανατομικές μετρήσεις οστών που καταγράφηκαν μια βάση δεδομένων .
Για τους ασθενείς στους οποίους χρησιμοποιήθηκε η προσχεδιασμένη ανατομική πλακα(γκρουπ Α) , μετεχγειριτικά έγινε καταγραφή στο μητρώο του λειτουργικού σκορ που κατάφεραν να επιτύχουν με βάση το AOFAS score system (0-100).Αντίστοιχη καταγραφή έγινε και για την ομάδα ελέγχου (γκρουπ Β) οι ασθενείς της οποίας είχα αντιμετωπιστεί με την κλασσική μέθοδο με πλάκες 1/3.
ΑΠΟΤΕΛΕΣΜΑΤΑ
Για το γκρουπ Α δυο ασθενείς βαθμολογήθηκαν με AOFA σκορ 70-80 , άλλοι δυο με σκορ 81-91 και οι υπόλοιποι 11 με σκορ από 95-100.Τρείς ασθενείς ανάφεραν ότι μπορούσαν να αισθανθούν την πλάκα κάτω από το δέρμα τους και ότι η τριβή με το υπόδημα ήταν αρκετά ενοχλητική γι' αυτούς. Η υψηλή ικανοποίηση του χειρουργού καταγράφηκε σε ολες τις περιπτώσεις.
Για το γκρουπ Β χρησιμοποιήθηκε η πλάκα 1/3,ενας από τους ασθενείς χρειάστηκε αναθεώρηση , τρεις ασθενείς βαθμολογήθηκαν με AOFA σκορ 81-91,και οι υπόλοιποί 13 μετρήθηκαν με σκορ από 95-100.Οι ασθενείς αυτής της ομάδας ανέφεραν λιγότερο πόνο, καλύτερη ανοχή στο υλικό, βάδιζαν για μεγαλύτερες αποστάσεις και σε ανισόπεδο έδαφος και ανέβαιναν σκάλες πιο ευκολά.
ΣΥΜΠΕΡΑΣΜΑΤΑ
Η ανατομική πλάκα δεν επικράτησε σημαντικά στα αποτελέσματα των μετρήσεων που έγιναν στον μετεγχειρητικό έλεγχο αλλά το δείγμα μας είναι μικρό. Χρειάζονται περισσότερα δεδομένα για να καταλήξουμε σε ασφαλή συμπεράσματα.

KEY WORDS : ΑΝΑΤΟΜΚΗ ΠΛΑΚΑ ΕΞΩ ΣΦΥΡΟΥ,ΙΑΤΡΙΚΟ ΜΗΤΡΩΟ, EVIDENCE BASED ΚΛΙΝΙΚΗ ΑΝΤΙΜΕΤΩΠΙΣΗ

EA 045

ΑΡΘΡΟΔΕΣΗ ΠΡΩΤΗΣ ΜΕΤΑΤΑΡΣΙΟΦΑΛΑΓΓΙΚΗΣ ΜΕ ΤΗ ΧΡΗΣΗ 2ΗΣ ΓΕΝΙΑΣ ΣΥΜΠΙΕΣΤΙΚΩΝ ΑΓΚΡΑΦΩΝ ΜΕ ΜΝΗΜΗ: ΜΙΑ ΠΡΩΤΟΠΟΡΙΑΚΗ ΑΣΦΑΛΗΣ ΤΕΧΝΙΚΗ ΜΕ ΥΨΗΛΑ ΠΟΣΟΣΤΑ ΠΩΡΩΣΗΣ

Ιωάννης Παπαχρήστος[1], Mr. Rakesh Dalal[1]
[1]*Stepping Hill Hospital, Stockport NHS Trust*

Σκοπός Η αρθρόδεση 1ης μεταταρσιοφαλαγγικής (ΜΤΦ) είναι μία από τις συνηθέστερες επεμβάσεις άκρου ποδός. Πολλές τεχνικές έχουν περιγραφεί : διασταυρούμενοι κοχλίες, ραχιαίες πλάκες με ή χωρίς συμπιεστικές βίδες, ήλοι και αγκράφες. Τα τελευταία έτη έχουν εισαχθεί συμπιεστικές αγκράφες με μνήμη από Nitinol (memory compression staples) 2ης γενιάς συνεχούς συμπίεσης ανεξάρτητης από θερμοκρασία. Μελετήσαμε τα ακτινολογικά και κλινικά αποτελέσματα αυτών των μοντέρνων υλικών.
Υλικό και Μέθοδος Αναδρομική μελέτη χειρουργηθέντων με πρωτοπαθή αρθρόδεση 1ης ΜΤΦ από 1/6/2017 έως 1/3/2019 (21 μήνες) από τον ίδιο χειρουργό. 92 ασθενείς (97 πόδια), 22 άνδρες (23.9%) και 70 γυναίκες (76.1%) με μέσο όρο ηλικίας τα 63 έτη (εύρος 30-91). Βλαισός μέγας δάκτυλος με δευτεροπαθή ΟΑ σε 47 (48%), Hallux Rigidus σε 41(42%), 4(4%) φλεγμονώδη αρθροπάθεια (1ΡΑ,1ΨΑ). 5 επανεπεμβάσεις λόγω υποτροπής Hallux Valgus(3) και 2 για Ραιβό μέγα δάκτυλο. Σε όλους για την αρθρόδεση χρησιμοποιήθηκαν αυλοφόρα γλύφανα τύπου Coughlin (cup-and-cone) και η σταθεροποίηση επετεύχθη με memory compression staples από Nitinol της εταιρείας Orthosolutions σε ορθογώνια διάταξη 0-90 μοιρών. Οι φάκελοι των ασθενών μελετήθηκαν για επιπλοκές και ακτινολογικά για καθορισμό χρόνου έως πώρωση.
Αποτελέσματα 93 αρθροδέσεις πωρώθηκαν (95.8%). Μέσος χρόνος πώρωσης 86.63 ημέρες (εύρος 38-241). 12 κάτω από 6 εβδομάδες, 47 έως 3 μήνες και 20 έως 4 μήνες- (ήτοι 85% έως 4 μηνών). 1 ψευδάρθρωση και 2 πρώϊμες αποτυχίες που αντιμετωπίστηκαν με ραχιαία πλάκα και συμπιεστικό κοχλία. 1 πώρωση σε πλημμελή θέση δε χρειάστηκε επέμβαση, ο ασθενής ήταν ευχαριστημένος. 7 είχαν πόνο σχετιζόμενο με το υλικό: 3 θραύσεις (2 χειρουργήθηκαν), 3 πρόσκρουση ραχιαίας αγκράφας σε σησαμοειδή (όλοι χειρουργήθηκαν μετά πώρωση), 1 ενόχληση μαλακών μορίων από έσω αγκράφα. 1 νευραπραξία, 3 φλεγμονές. Ποσοστό αναθεώρησης 3%.
Συμπεράσματα Αυτή είναι η μεγαλύτερη σειρά χρησιμοποιώντας αυτά τα υλικά στη βιβλιογραφία και δείχνει ότι η αρθρόδεση 1ης ΜΤΦ εξελίσσεται, τελειοποιείται και ότι αυτή η τεχνική όπως θα αναλυθεί κρύβει ανεπανάληπτα πλεονεκτήματα.

ΕΑ 046

ΑΞΙΟΛΟΓΗΣΗ ΔΥΝΗΤΙΚΩΝ ΕΠΙΠΛΟΚΩΝ ΜΕΤΑ ΑΠΟ ΕΣΩΤΕΡΙΚΗ ΟΣΤΕΟΣΥΝΘΕΣΗ ΚΑΤΑΓΜΑΤΩΝ ΠΤΕΡΝΗΣ

Κος Παναγιώτης Καλογερόπουλος[1], Κος Ανδρέας Αθανασόπουλος[1], Κος Νικόλαος Δημητράκης[1], Κος Γεώργιος Προυντζόπουλος[1], Κα Καρολίνα Χατζηπαναγιώτου[1], Κος Χαράλαμπος Ντινόπουλος[1], Κος Δημήτριος Χαλάτσης[1]
[1]Γ.ν. Ασκληπιείο Βούλας/ Α' Ορθοπαιδικό τμήμα

ΣΚΟΠΟΣ: Στην παρούσα μελέτη γίνεται προσπάθεια αξιολόγησης των προδιαθεσικών παραγόντων ανάπτυξης μετεγχειρητικών επιπλοκών μετά εσωτερική οστεοσύνθεση καταγμάτων πτέρνης.

ΥΛΙΚΟ & ΜΕΔΟΔΟΣ: Μελετήθηκαν αναδρομικά 32 ασθενείς ηλικίας 30-50 ετών, που υποβλήθηκαν σε εσωτερική οστεοσύνθεση κλειστού ή ανοιχτού (Gustilo I) κατάγματος πτέρνης, με κριτήριο την ελάττωση ή αναστροφή της γωνίας Bohler, χωρίς ίσχαιμο περίδεση, σε διάστημα τριών ετών, ως προς την ανάπτυξη λοίμωξης του χειρουργικού τραύματος, νέκρωσης του δέρματος πέριξ της τομής και ψευδάρθρωσης. Η αξιολόγηση των ενδαρθρικών καταγμάτων έγινε με υπολογιστική τομογραφία.

ΑΠΟΤΕΛΕΣΜΑΤΑ: Μετεγχειρητική λοίμωξη του χειρουργικού τραύματος, η οποία αντιμετωπίστηκε συντηρητικά με διπλή αντιβιοτική αγωγή, εμφανίστηκε σε 3 ασθενείς (9%), 2 εκ των οποίων (6%) είχαν ανοικτό κάταγμα (Gustilo I) . Νευρολογική βλάβη με συνοδό υπαισθησία στην περιοχή της πτέρνας εμφανίστηκε σε 6 ασθενείς (19%) και υποχώρησε σταδιακά σε διάστημα ενός τριμήνου. Νέκρωση του δέρματος ή ψευδάρθρωση δεν παρουσιάστηκε.

ΣΥΜΠΕΡΑΣΜΑΤΑ: Τα κατάγματα πτέρνης αποτελούν μια χειρουργική πρόκληση, καθώς χαρακτηρίζονται από σημαντική επίπτωση επιπλοκών με προεξάρχουσα τη λοίμωξη του χειρουργικού τραύματος ανεξάρτητα από την ύπαρξη ανοικτού ή κλειστού κατάγματος.

ΕΑ 047

Οι Δέκα Πρώτες μου Ολικές Αρθροπλαστικές Ποδοκνημικής. Ποια η καμπύλη εκμάθησης και πόσο κοστίζει

Κρικόρ Γκουμουσιάν[1], Ζωή Κιούρκα[1], Μιχαήλ Κότσαπας[1], Γρηγόριος Αναγνώστου[1], Αλέξανδρος Ελευθερόπουλος[1]
[1]*Γενικό Νοσοκομείο Νάουσας*

Σκοπός: Να παρουσιάσουμε δέκα περιπτώσεις ασθενών με αρθρίτιδα ποδοκνημικής άρθρωσης που αντιμετωπίστηκαν χειρουργικά με Ολική Αρθροπλαστική Ποδοκνημικής (Total Ankle Replacement - TAR) από την ίδια ομάδα, χρησιμοποιώντας το ίδιο μοντέλο προθέματος.

Υλικό-Μέθοδος: Η αρθρίτιδα της ποδοκνημικής άρθρωσης αποτελεί αιτία σημαντικού άλγους και έκπτωσης λειτουργικότητας του σκέλους του ασθενούς. Είναι κατά κανόνα μετατραυματική, ενώ λιγότερο συχνά εμφανίζεται δευτεροπαθώς ως απότοκη άλλων παθήσεων ή σπανιότερα ως πρωτοπαθής. Η TAR αποτελεί μια εναλλακτική της αρθρόδεσης της ποδοκνημικής σε επιλεγμένους ασθενείς που επιθυμούν να διατηρήσουν το υφιστάμενο εύρος κίνησης της άρθρωσης. Παρουσιάζουμε δέκα περιπτώσεις ασθενών (3 άντρες, 7 γυναίκες) που υποβλήθηκαν σε TAR το χρονικό διάστημα 2016-2019. Παραθέτουμε τις διεγχειρητικές επιπλοκές και δυσκολίες που παρουσιάστηκαν, αλλά και τις χειρουργικές δεξιότητες που έπρεπε να αναπτύξουμε προκειμένου να τις ξεπεράσουμε. Καταθέτουμε επίσης τις μετεγχειρητικές επιπλοκές που παρουσιάστηκαν, όπως προβλήματα από το τραύμα, έκτοπος οστεοποίηση, απώλεια κίνησης κ.α.
Όλοι οι ασθενείς εμφάνιζαν προεγχειρητικά έντονη συμπτωματολογία στην περιοχή της ποδοκνημικής, η οποία δεν υφιόταν με συντηρητική αγωγή και διερευνήθηκαν με απλές ακτινογραφίες και αξονική τομογραφία. Οι ασθενείς επανελέγχθηκαν περιοδικά στα εξωτερικά ιατρεία στους 1.5, 3, 6, 12 (και 24 - 36 μήνες, όπου αυτό ήταν εφικτό) με λειτουργικές δοκιμασίες, ακτινογραφίες και ερωτηματολόγιο ικανοποίησης (SF 12) και AOFAS score.

Αποτελέσματα: Έπειτα από την TAR, οι ασθενείς εμφάνισαν βελτίωση συμπτωμάτων και ικανοποίηση, με αποτελέσματα, αλλά και επιπλοκές συγκρίσιμα με τη διεθνή βιβλιογραφία

Συμπεράσματα: Η ολική αρθροπλαστική ποδοκνημικής αποτελεί μία επέμβαση με υψηλό βαθμό δυσκολίας σε εκτέλεση αλλά και με υψηλό δείκτη ικανοποίησης από την πλευρά του ασθενούς.

ΕΑ 048

ΑΝΤΙΜΕΤΩΠΙΣΗ ΜΕΓΑΛΩΝ ΟΣΤΕΟΧΟΝΔΡΙΝΩΝ ΒΛΑΒΩΝ ΤΟΥ ΑΣΤΡΑΓΑΛΟΥ ΜΕ ΧΡΗΣΗ ΑΥΤΟΛΟΓΟΥ ΟΣΤΙΚΟΥ ΜΟΣΧΕΥΜΑΤΟΣ - ΠΕΡΙΓΡΑΦΗ ΤΗΣ ΤΕΧΝΙΚΗΣ

Ζωή Κιούρκα[1], Κρικόρ Γκουμουσιάν[1], Παύλος Ενφιετζόγλου[1], Νεραντζούλα Γούτσιου[1], Αλέξανδρος Ελευθερόπουλος[1]
[1]*Γενικό Νοσοκομείο Νάουσας*

Σκοπός: Η παρουσίαση της τεχνικής μεταφοράς αυτόλογου οστικού μοσχεύματος λαγόνιας ακρολοφίας με περιόστεο για την αντιμετώπιση μεγάλων οστεοχόνδρινων βλαβών του αστραγάλου (>1cm2).
Υλικό & Μέθοδος: Η μέθοδος εφαρμόστηκε σαν αρχική θεραπεία σε τρεις γυναίκες ασθενείς μέσης ηλικίας (32, 40 και 47 ετών) οι οποίες έπασχαν από χρόνιες, μεγάλες (>1cm2) οστεοχόνδρινες βλάβες του αστραγάλου. Η απόφαση για την εφαρμογή της μεθόδου στηρίχτηκε στον προεγχειρητικό σχεδιασμό που περιλάμβανε απλές ακτινογραφίες, μαγνητική τομογραφία, και αξονική τομογραφία ποδοκνημικής (χαρτογράφηση της βλάβης). Η τεχνική περιλάμβανε λήψη οστικού block (σπογγώδες και φλοιώδες με περιόστεο) από την πρόσθια λαγόνια ακρολοφία των ασθενών με την χρήση ειδικού εργαλείου (COR Precision Targeting System – MITEK SPORTS MEDICINE – DePuySynthes).
Στη συνέχεια πραγματοποιήθηκε προσπέλαση της βλάβης του αστραγάλου με οστεοτομία του έσω σφυρού, προετοιμασία της πάσχουσας περιοχής, η οποίο τελικά δέχτηκε και το αυτόλογο μόσχευμα. Μετεγχειρητικά εφαρμόστηκε κνημοποδικός κηδεμόνας για τις πρώτες έξι εβδομάδες με μερική φόρτιση. Ενώ στη συνέχεια ακολούθησε φυσιοθεραπευτικό πρόγραμμα για τις επόμενες έξι εβδομάδες. Μετεγχειρητική επιπλοκή δεν υπήρξε τόσο άμεσα μετεγχειρητικά όσο και σε απώτερο χρόνο.
Αποτέλεσμα: Το λειτουργικό αποτέλεσμα εκτιμήθηκε με το AOFAS και το SF12 score, στο πρώτο, τρίτο, και τέταρτο έτος, από την επέμβαση αντίστοιχα και οι τρεις ασθενείς παρουσιάζουν καλά έως άριστα scores.
Συμπεράσματα: Η τεχνική μεταφοράς αυτόλογου οστικού block με περιόστεο για την πλήρωση μεγάλων οστεοχόνδρινων βλαβών (>1cm2) του αστραγάλου φαίνεται να αποτελεί μια ικανοποιητική πρόταση αντιμετώπισης.

ΕΑ 049

ΑΡΘΡΟΣΚΟΠΙΚΑ ΥΠΟΒΟΗΘΟΥΜΕΝΗ ΟΣΤΕΟΣΥΝΘΕΣΗ ΚΑΤΑΓΜΑΤΩΝ ΚΝΗΜΙΑΙΩΝ ΚΟΝΔΥΛΩΝ SCHATZKER - VI ΜΕ ΧΡΗΣΗ ΣΥΣΚΕΥΗΣ ILIZAROV: Η ΕΜΠΕΙΡΙΑ ΜΑΣ

Κος Ιωάννης Βραχνής[1], Κος Δημήτριος Ταταράκης[1], Κα Αικατερίνη Μπαβέλου[1], Κος Παναγιώτης Τσιπλάκος[1], Κος Νικόλαος Πάρχας[1], Κος Ανδρέας Παναγόπουλος[1], Κος Κων/νος Μουσαφείρης[1], Κος Αντώνιος Κουζέλης[1], Κος Ιωάννης Γκλιάτης[1]
[1]*Ορθοπαιδική Κλινική ΠΓΝΠ*

ΣΚΟΠΟΣ: Η κλειστή αντιμετώπιση καταγμάτων κνημιαίων κονδύλων με χρήση κυκλικών συστημάτων εξωτερικής οστεοσύνθεσης προφυλάσσει τα μαλακά μόρια, αλλά δεν επιτρέπει την άμεση όραση κατά την ανάταξη της αρθρικής επιφάνειας. Η χρήση αρθροσκόπησης υποκαθιστά την αδυναμία επισκόπησης, αποφεύγεται όμως σε κατάγματα Schatzker VI, λόγω του κινδύνου ανάπτυξης συνδρόμου διαμερίσματος. Στην εργασία αυτή παρουσιάζεται η εμπειρία μας από την αρθροσκοπικά υποβοηθούμενη οστεοσύνθεση καταγμάτων S – VI χρησιμοποιώντας συσκευή Ilizarov.
ΥΛΙΚΟ &ΜΕΘΟΔΟΣ: Πέντε άνδρες και δύο γυναίκες μέσης ηλικίας 60 ετών με μεμονωμένα κατάγματα κνημιαίων κονδύλων S-VI, αντιμετωπίσθηκαν στην κλινική μας από το 2016-2019 (μέσος χρόνος παρακολούθησης 2 έτη). Αρχικά, σε επείγουσα βάση, ετίθετο διαρθρική εξωτερική οστεοσύνθεση και εν συνεχεία συσκευή Ilizarov. Η ανάταξη της αρθρικής επιφάνειας, επετεύχθη μέσω συνδεσμόταξης και ανάσπασης των εμβυθισμένων οστικών τεμαχίων διαμέσου οστικού παραθύρου με χρήση ωθητήρα μοσχευμάτων. Ο έλεγχος της ανάταξης πραγματοποιήθηκε τόσο με ακτινοσκόπηση όσο και με αρθροσκόπηση. Για την αποφυγή ανάπτυξης συνδρόμου διαμερίσματος κατά την αρθροσκόπηση, χρησιμοποιήθηκε μικρή ποσότητα και χαμηλή πίεση υγρών με ταυτόχρονο έλεγχο του οιδήματος της γαστροκνημίας. Μετά την επίτευξη της ανάταξης, ακολούθησε οστεοσύνθεση με χρήση βελονών με ελαίες σε συνδυασμό με αυλοφόρους κοχλίες των 6.5mm. Τέλος, μέσω της συσκευής Ilizarov ολοκληρώθηκε η οστεοσύνθεση και αποκατάσταση του άξονα διάφυσης-μετάφυσης.
ΑΠΟΤΕΛΕΣΜΑΤΑ: Πώρωση παρατηρήθηκε στο σύνολο των καταγμάτων. Ο μέσος χρόνος που χρειάστηκε για να αφαιρεθεί η συσκευή ήταν 17 εβδομάδες. Μέσο εύρος κίνησης 0-115 μοίρες. Σε όλες τις περιπτώσεις τα γόνατα ήταν σταθερά, και η λειτουργικότητα ικανοποιητική. Σε έναν άνδρα και μία γυναίκα λόγω έντονου άλγους στην παρατεταμένη ορθοστασία προγραμματίζεται αντιμετώπιση με ΤΚΑ.
ΣΥΜΠΕΡΑΣΜΑΤΑ: Η υπό αρθροσκοπική καθοδήγηση οστεοσύνθεση καταγμάτων κνημιαίων κονδύλων S-VI, αποδείχθηκε ασφαλής με ικανοποιητικό λειτουργικό αποτέλεσμα σε περιπτώσεις που η συντριπτικότητα του κατάγματος και οι συννοσηρότητες του ασθενούς καθιστούν επισφαλή τα αποτελέσματα ανοικτής ανάταξης και εσωτερικής οστεοσύνθεσης. Περαιτέρω έρευνα απαιτείται, προκειμένου να ελεγχθεί η ασφάλεια και η αποτελεσματικότητα της μεθόδου.

ΕΑ 050

ΣΥΓΚΡΙΤΙΚΑ ΚΛΙΝΙΚΑ ΑΠΟΤΕΛΕΣΜΑΤΑ ΤΗΣ ΑΝΤΙΜΕΤΩΠΙΣΗΣ ΤΩΝ ΟΞΕΩΝ ΡΗΞΕΩΝ ΤΟΥ ΕΚΤΑΤΙΚΟΥ ΜΗΧΑΝΙΣΜΟΥ ΤΟΥ ΓΟΝΑΤΟΣ (ΤΕΝΟΝΤΑΣ ΤΕΤΡΑΚΕΦΑΛΟΥ ΜΥΟΣ - ΕΠΙΓΟΝΑΤΙΔΙΚΟΣ ΣΥΝΔΕΣΜΟΣ) ΜΕ ΔΙΟΣΤΙΚΑ ΡΑΜΜΑΤΑ Ή ΧΡΗΣΗ ΑΓΚΥΡΩΝ

Κος ΒΑΣΙΛΕΙΟΣ ΑΘΑΝΑΣΙΟΥ[1], **Κος ΓΕΩΡΓΙΟΣ ΠΑΝΑΓΙΩΤΑΚΟΠΟΥΛΟΣ[1]**, Κα ΙΩΑΝΝΑ ΛΙΑΝΟΥ[1], Κος ΒΑΣΙΛΗΣ ΔΑΣΚΑΛΟΠΟΥΛΟΣ[1], Κος ΑΝΔΡΕΑΣ ΠΑΝΑΓΟΠΟΥΛΟΣ[1], Κος ΙΩΑΝΝΗΣ ΓΚΛΙΑΤΗΣ[1], Κος ΑΝΤΩΝΗΣ ΚΟΥΖΕΛΗΣ[1], Κος ΖΗΝΩΝ ΚΟΚΚΑΛΗΣ[1], Κος ΜΙΝΩΣ ΤΥΛΛΙΑΝΑΚΗΣ[1], Κος ΠΑΝΑΓΙΩΤΗΣ ΜΕΓΑΣ[1]
[1]ΟΡΘΟΠΑΙΔΙΚΗ ΚΛΙΝΙΚΗ - ΠΑΝΕΠΙΣΤΗΜΙΑΚΟ ΓΕΝΙΚΟ ΝΟΣΟΚΟΜΕΙΟ ΠΑΤΡΩΝ - ΡΙΟ

Σκοπός: Η συγκριτική κλινική αξιολογήση μεταξύ των ασθενών με οξεία ρήξη του εκτατικού μηχανισμού του γόνατος (τένοντας τετρακεφάλου - επιγονατιδικός σύνδεσμος) που αντιμετωπίστηκαν στην κλινική μας με διοστικά ράμματα ή χρήση αγκυρών.
Υλικό-Μέθοδος: Κατά τη χρονική περίοδο 2006-2019, 30 ασθενείς (22 τένοντες τετρακεφάλου - 10 επιγονατιδικοί σύνδεσμοι) με μέσο όρο ηλικίας τα 48,53 έτη (28 άρρενες - 2 θήλυ) αντιμετωπίστηκαν στην κλινική μας είτε με διοστικά ράμματα (19 στο σύνολο) είτε με χρήση αγκυρών (13 στο σύνολο) βάση της προτίμησης του θεράποντα χειρουργού . Ο μέσος χρόνος αναμονής για χειρουργείο ήταν 4,33 ημέρες. Η μετεγχειρητική παρακολούθηση περιλάμβανε τακτικό κλινικό έλεγχο από το θεράποντα στους 1, 3, 6 και 12 μήνες. Στην τελευταία επανεξέταση στους 12 μήνες έγινε και η τελική κλινική αξιολόγηση με το Lysholm Knee Scoring Scale (LKSS).
Αποτελέσματα: Για τους ασθενείς που αντιμετωπίστηκαν με διοστικά ράμματα ο μέσος χρόνος πλήρους αποκατάστασης ήταν περίπου 3,68 μήνες ενώ είχαν μ.ο. LKSS 84, ενώ για εκείνους που αντιμετωπίστηκαν με άγκυρες ο μέσος χρόνος πλήρους αποκατάστασης ήταν περίπου 3,92 μήνες ενώ είχαν μ.ο. LKSS 86,8. Μετεγχειρητικές επιπλοκές εμφάνισαν 3 ασθενείς (9,38%) : επαναρρήξη τενόντων άμφω (6,25%), επιπολής μετεγχειρητική λοίμωξη (3,13%) και εν τω βάθει φλεβοθρόμβωση - πνευμονική εμβολή (3,13%). Όλες οι επιπλοκές αντιμετωπίστηκαν επιτυχώς.
Συμπεράσματα: Παρά τη σχετικά καθυστερημένη, κατά μέσο όρο, χειρουργική αντιμετώπιση των ασθενών και ανεξαρτήτου τεχνικής, επιτεύχθηκαν ικανοποιητικά και σχεδόν ισοδύναμα αποτελέσματα. Ο συνδυασμός της σε σύντομο χρονικό διάστημα χειρουργικής επέμβασης και της πρώιμης παθητικής κινητοποίησης, φαίνεται να καθορίζει κατά κύριο λόγο το αποτέλεσμα.

ΕΑ 051

Χορήγηση από του στόματος (per os) γλυκονικού σιδήρου για την αντιμετώπιση της αναιμίας σε μεγάλες ορθοπεδικές επεμβάσεις καταγμάτων μηριαίου οστού αλλά και πιο γρήγορη και αποτελεσματική κινητοποίηση των ασθενών. Μια τυχαιοποιημένη κλινική μελέτη

MD Πρόδρομος Νατσαρίδης[1], MD Βασίλειος Κεχαγιάς[1], MD Κωνσταντίνος Κατούνης[1], MD, PhD Δημήτριος Οικονομόπουλος[1], MD, PhD, FRCS Κυριάκος Αβραμίδης[1], MD, PhD Ιωάννης Νοταράς[1], MD Γεώργιος Μουλάς[1], MD, PhD Λεωνίδας Μπάδρας[1]
[1]*Γενικό Νοσοκομείο Βόλου*

ΕΙΣΑΓΩΓΗ-ΣΚΟΠΟΣ
Η θεραπεία σιδήρου από του στόματος χρησιμοποιείται συχνά μετά από ορθοπεδική χειρουργική επέμβαση για τη βελτίωση των επιπέδων της αιμοσφαιρίνης. Ο σκοπός της παρούσας μελέτης ήταν να προσδιοριστεί εάν η χορήγηση στοματικού σιδήρου μετά από ορθοπαιδική χειρουργική επέμβαση σε κατάγματα μηριαίου έχει ως αποτέλεσμα καλύτερη βελτίωση των επιπέδων της αιμοσφαιρίνης όπως και πιο γρήγορη και αποτελεσματική αποκατάσταση από ότι μιας ομάδας ελέγχου.
ΥΛΙΚΟ-ΜΕΘΟΔΟΣ
Διπλή τυφλή τυχαιοποιημένη μελέτη όπου συμπεριλήφθηκαν 326 ασθενείς συνολικά, 163 ασθενείς στην 1η ομάδα που λάμβανε per os γλυκονικό σίδηρο 35mg x 2/ημέρα και υπόλοιποι 163 στην 2η ομάδα ελέγχου χωρίς λήψη σιδήρου. Όλοι οι ασθενείς υποβλήθηκαν σε ενδομυελική ήλωση, εσωτερική οστεοσύνθεση ή ημιαρθροπλαστική ισχιου και το κύριο αποτέλεσμα ήταν το επίπεδο της αιμοσφαιρίνης 7-8 εβδομάδες μετά τη χειρουργική επέμβαση όπως και το χρόνο μετεγχειρητικά της κινητοποίησης.
ΑΠΟΤΕΛΕΣΜΑΤΑ
Για την πρώτη ομάδα μόνο 4 ασθενείς χρειάστηκαν μετάγγιση 1ΜΣΕ μετά την ημέρα έναρξης χορήγησης γλυκονικού σιδήρου από το στόμα, ενώ για την δεύτερη ομάδα 27 ασθενείς χρειάστηκαν μετάγγιση 1ΜΣΕ μετεγχειρητικά μετά την ημέρα έναρξης χορήγησης γλυκονικού σιδήρου από το στόμα. Στις 7 εβδομάδες η μέση +/- τιμή αιμοσφαιρίνης στην ομάδα σιδήρου ήταν 13,4+/-1,4 g / L και στην ομάδα ελέγχου ήταν 11,2+/-0,6 g / L, διαφορά 2,2 g / L με confidence interval 95% και p = 0,6. Οι περισσότεροι ασθενείς είχαν καλύτερη ανταπόκριση στο φυσιοθεραπευτικό πρόγραμμα αμέσως 1 με 2 ημέρες μετά την έναρξη της χορήγησης.
ΣΥΜΠΕΡΑΣΜΑΤΑ
Η χορήγηση γλυκονικού σιδήρου per os σε ασθενείς με κατάγματα μηριαίου οστού χειρουργηθέντα ελαχιστοποιούν τη μετάγγιση αίματος με υψηλότερη αιμοσφαιρίνη 7-8 εβδομάδες μετά τη χειρουργική επέμβαση και ταχύτερο ρυθμό αύξησης της αιμοσφαιρίνης βελτιώνοντας σημαντικά την ταχύτητα αποκατάστασης – αποθεραπείας και επανένταξης στη καθημερινότητα των ασθενών από ό, τι σε μια ομάδα ελέγχου άνευ χορήγησης σιδήρου per os.

ΕΑ 052

ΠΕΡΙΠΡΟΘΕΤΙΚΑ ΚΑΤΑΓΜΑΤΑ ΜΗΡΙΑΙΟΥ ΕΠΙ ΕΔΑΦΟΥΣ ΟΛΙΚΗΣ ΑΡΘΡΟΠΛΑΣΤΙΚΗΣ ΙΣΧΙΟΥ: ΑΝΤΙΜΕΤΩΠΙΣΗ, ΑΠΟΤΕΛΕΣΜΑΤΑ ΕΠΙΠΛΟΚΕΣ ΣΕ 24 ΑΣΘΕΝΕΙΣ.

Κύριος Παναγιώτης Τουζόπουλος[1], Κύριος Αλέξανδρος Γκορντέεβ[1], Κύριος Δημήτριος Λύτρας[1], Κύριος Γιουσούφ Σαλή[1], Κύριος Νικόλαος Ναλμπάντης[1], Κύριος Χρήστος Μπογιατζής[1]
[1]Πανεπιστημιακό Γενικό Νοσοκομείο Αλεξανδρούπολης, Ορθοπαιδικό Τμήμα Ε.Σ.Υ.

ΣΚΟΠΟΣ:
Αξιολόγηση των ασθενών με περιπροθετικά κατάγματα επί εδάφους ολικής αρθροπλαστικής ισχίου που αντιμετωπίστηκαν με εσωτερική οστεοσύνθεση με πλάκα ή αναθεώρηση της πρόθεσης.

ΥΛΙΚΟ – ΜΕΘΟΔΟΣ:
Στην κλινική μας αντιμετωπίστηκαν 24 ασθενείς με περιπροθετικό κάταγμα μηριαίου, κατά τη χρονική περίοδο 2013-2018. Πρόκειται για 10 άνδρες και 14 γυναίκες με μέσο όρο ηλικίας 74 έτη. Από την ταξινόμηση Vancouver 2 κατάγματα ήταν τύπου A (GT), 6 B1, 5 B2, 6 B3 και 5 τύπου C. Αναθεώρηση του μηριαίου στελέχους με πρόθεση τύπου Wagner και σύρματα έγινε σε 10 ασθενείς (42%) ενώ στους υπόλοιπους έγινε οστεοσύνθεση με πλάκα και βίδες (πλάκα μείζονος τροχαντήρα σε 2, ανατομική μηριαίων κονδύλων σε 6 και ειδική ευθεία περιπροθετικών καταγμάτων σε 6). Δομικά αλλομοσχεύματα χρησιμοποιήθηκαν σε 5 ασθενείς (21%). Το κλινικό αποτέλεσμα αξιολογήθηκε δύο χρόνια μετεγχειρητικά με το τροποποιημένο Harris Hip Score και απλή ακτινογραφία για διαπίστωση της πώρωσης και της σταθερότητας του μηριαίου στελέχους.

ΑΠΟΤΕΛΕΣΜΑΤΑ:
Η μέση διάρκεια νοσηλείας ήταν 12,3 ημέρες (8-26 ημέρες). 2 ασθενείς απεβίωσαν εντός του νοσοκομείου και 1 στην πρώιμη μετεγχειρητική περίοδο. Διεγχειρητικές επιπλοκές εμφάνισαν 2 ασθενείς, ενώ η ποιότητα της ανάταξης κρίθηκε ικανοποιητική στο 89%. Πώρωση επιτεύχθηκε σε όλους τους ασθενείς, πλην ενός, σε χρονικό διάστημα 4,2 μηνών (εύρος 3,2-6,5). Το μέσο Harris Hip Score στην τελευταία επανεξέταση ήταν 74.8 (42-90).

ΣΥΜΠΕΡΑΣΜΑΤΑ:
Τα περιπροθετικά κατάγματα μηριαίου συνοδεύονται από υψηλά ποσοστά νοσηρότητας και θνητότητας. Η χρήση ειδικών πλακών, δομικών αλλομοσχευμάτων και προθέσεων τύπου Wagner οδηγούν σε καλά κλινικά και ακτινολογικά αποτελέσματα.

ΕΑ 053

Αντιμετώπιση σύμπλοκων καταγμάτων κνημιαίων κονδύλων με οπίσθια προσπέλαση σε ημιπρηνή θέση: περιγραφή της τεχνικής και παρουσίαση βραχυπρόθεσμων αποτελεσμάτων σε 4 ασθενείς.

Γεώργιος Κυριακόπουλος[1], Λέων Οικονόμου[1], Γεώργιος Κοτσαρίνης[1], Μαρία Βλάχου[1], Ματθαίος Καπίρης[1], Χρήστος Μασούρας[1], Κωνσταντίνος Κατέρος[1]
[1]*Α Ορθοπαιδική Κλινική, ΓΝΑ Γ. Γεννηματάς*

Εισαγωγή
Η αντιμετώπιση των ενδοαρθρικών καταγμάτων υψηλής ενέργειας της εγγύς κνήμης αποτελεί μια πρόκληση για τον Ορθοπαιδικό χειρουργό. Στις περιπτώσεις που απαιτείται οστεοσύνθεση της οπίσθιας κολώνας οι κλασσικές προσπελάσεις συμπεριλαμβανομένης και της οπίσθιας έσω, συχνά είναι ακατάλληλες για την επαρκή οπίσθια υποστήριξη των κατεαγόντων τμημάτων. Στις περιπτώσεις αυτές η οπίσθια προσπέλαση πλεονεκτεί, όμως η πρηνής θέση του ασθενούς δεν επιτρέπει ευχερή πρόσβαση στον έξω κνημιαίο κόνδυλο. Ο συνδυασμός της οπίσθιας προσπέλασης με την ημιπρηνή (floating position) του ασθενούς επιτρέπει ευχερή πρόσβαση τόσο στο οπίσθιο όσο και στο πρόσθιο και έξω τμήμα της κνήμης.

Σκοπός: Περιγραφή της τεχνικής και παρουσίαση 4 περιστατικών που αντιμετωπίσθηκαν με οπίσθια προσπέλαση σε ημιπρηνή θέση.

Υλικό και μέθοδοι: Κατά το διάστημα 05/2019-02/2020 4 ασθενείς με σύμπλοκα ενδαρθρικά κατάγματα κνήμης αντιμετωπίσθηκαν στο τμήμα μας με οστεοσύνθεση μεσω οπίσθιας και έξω προσπέλασης σε ημιπρηνή θέση. Οι ασθενείς υποβλήθηκαν σε αξονική τομογραφία προεγχειρητικά και παρακολουθήθηκαν για διάστημα 3-9 μηνών μετεγχειρητικά. Συλλέχθηκαν δεδομένα για το μετεγχειρητικό εύρος κίνησης, τον πόνο και την άμεση και απώτερη μετεγχειρητική ποιότητα της ανάταξης.

Αποτελέσματα
Δεν παρατηρήθηκε απώλεια της ανάταξης κανένα ασθενή μέχρι τον τελικό επανέλεγχο. Σε μία περίπτωση παρατηρήθηκε αστάθεια λόγω συνδεσμικών κακώσεων και ο ασθενής υπεβλήθη σε συνδεσμική αποκατάσταση έξω πλαγίου και οπίσθιας έξω γωνίας. Δεν υπήρξαν επιπλοκές κατά την επούλωση των τραυμάτων ή νευραγγειακές επιπλοκές.
Παρατηρήθηκε σημαντική βελτίωση του VAS για τον πόνο καθώς και βελτιούμενο εύρος κίνησης.

Συμπερασμα
Η οπίσθια προσπέλαση του γόνατος σε ημιπρηνή θέση αποτελεί μια ευχρηστη παραλλαγή που επιτρέπει επαρκή και ασφαλή πρόσβαση για την αντιμετώπιση καταγμάτων στην οπίσθια και έξω κολώνα της αρθρικής επιφάνειας της κνήμης

ΕΑ 054

Η ΧΡΗΣΗ ΑΛΛΟΜΟΣΧΕΥΜΑΤΩΝ «FREEZE-DRIED» ΕΜΠΟΤΙΣΜΕΝΩΝ ΣΕ ΣΥΜΠΥΚΝΩΜΕΝΟ ΑΥΤΟΛΟΓΟ ΜΥΕΛΟ ΤΩΝ ΟΣΤΩΝ ΓΙΑ ΤΗΝ ΠΛΗΡΩΣΗ ΤΩΝ ΟΣΤΙΚΩΝ ΕΛΛΕΙΜΜΑΤΩΝ ΤΩΝ ΣΥΝΘΕΤΩΝ ΚΑΤΑΓΜΑΤΩΝ ΤΟΥ ΚΝΗΜΙΑΙΟΥ PLATEAU

Γεώργιος Μητρογιάννης[1], Ιωάννης Καρνέζης[1], Χρήστος Νικάκης[1], Λεωνίδας Μητρογιάννης[1], Νικόλαος Σκούφογλου[1], Χρηστος Γαρναβος[1]
[1]ΓΝΑ "ΕΥΑΓΓΕΛΙΣΜΟΣ"

ΕΙΣΑΓΩΓΗ: Με την παρούσα εργασία παρουσιάζουμε τα αποτελέσματα από την χρήση αλλομοσχευμάτων ("freeze dried") εμποτισμένων σε συμπυκνωμένο μυελό των οστών για την αντιμετώπιση των σύνθετων καταγμάτων του κνημιαίου plateau.
ΥΛΙΚΟ ΚΑΙ ΜΕΘΟΔΟΣ: Πρόκειται για αναδρομική μελέτη 23 ασθενών (22-75 ετών) που, μεταξύ του 2015 και του 2018, υπέστησαν σύνθετο κάταγμα (Shatzker VI) του κνημιαίου plateau με σημαντική εμβύθυνση της αρθρικής επιφάνειας και αντιμετωπίστηκαν με την συνδυασμένη χρήση ενδομυελικής ήλωσης και συσφιγκτικού κοχλία. Σε όλες τις περιπτώσεις χρησιμοποιήθηκαν αλλομοσχεύματα ("freeze dried") εμποτισμένα σε συμπυκνωμένο μυελό των οστών για την πλήρωση του οστικού ελλείμματος μετά την ανακατασκευή της αρθρικής επιφάνειας. Οι ασθενείς παρακολουθούνταν τακτικά στο Εξωτερικό Ιατρείο και τα αποτελέσματά τους εκτιμήθηκαν με κλινικό και ακτινολογικό έλεγχο, μέχρι πλήρους ίασης.
ΑΠΟΤΕΛΕΣΜΑΤΑ: Ο χρόνος παρακολούθησης των ασθενών κυμάνθηκε από 16 έως 60 μήνες (μ.ό. 44,23 μήνες). Όλα τα κατάγματα πωρώθηκαν κλινικά και ακτινολογικά μεταξύ 12 και 22 εβδομάδων (μ.ό 15.1 εβδομάδες) και η ενδελεχής παρατήρηση των τελικών ακτινογραφιών των ασθενών ανέδειξε ότι τα αλλομοσχεύματα είχαν ενσωματωθεί πλήρως, χωρίς να διαφέρουν από το περιβάλλον οστό και χωρίς να έχει καταγραφεί κάποια επιπλοκή σχετιζόμενη με αυτά.
ΣΥΜΠΕΡΑΣΜΑΤΑ: Η ενδελεχής παρατήρηση των ακτινογραφιών των ασθενών που είχαν υποστεί σύνθετο κάτάγμα του κνημιαίου plateau, με σημαντική εμβάθυνση της αρθρικής επιφάνειας, που αντιμετωπίσθηκε με την χρήση αλλομοσχευμάτων ("freeze dried") εμποτισμένων σε συμπυκνωμένο μυελό των οστών έδειξε πλήρη ενσωμάτωση στο οστικό περιβάλλον που τοποθετήθηκαν. Πληρέστερη αξιολόγηση είναι σε εξέλιξη με την οργάνωση στοχευμένης μελέτης της εξέλιξης των οστικών αλλομοσχευμάτων με αξονικές τομογραφίες της πάσχουσας περιοχής.

ΕΑ 055

ΑΞΙΟΛΟΓΗΣΗ ΧΕΙΡΟΥΡΓΙΚΗΣ ΑΝΤΙΜΕΤΩΠΙΣΗΣ ΚΑΤΑΓΜΑΤΩΝ ΠΕΡΙΦΕΡΙΚΗΣ ΔΙΑΦΥΣΗΣ ΚΝΗΜΗΣ. ΕΝΔΟΜΥΕΛΙΚΗ ΗΛΩΣΗ ΕΝΑΝΤΙ ΑΝΑΤΟΜΙΚΗΣ ΠΛΑΚΑΣ ΚΑΙ ΕΛΑΧΙΣΤΑΣ ΠΑΡΕΜΒΑΤΙΚΗΣ ΤΕΧΝΙΚΗΣ

Κος Βασίλειος Μητρονάτσιος[1], Κος Γεώργιος Αλεξιάδης[1], Κος Σπυρίδων Αντωνόπουλος[1], Κος Κωνσταντίνος Βεκιάρης[1], Κος Αθανάσιος Κωστάκος[1], Κος Νεκτάριος Κορρές[1]
[1]Γ.Ν.Α ΚΑΤ

Σκοπός: Να καταγράψουμε αναδρομικά τα κλινικά αποτελέσματα πλεονεκτήματα και τα μειονεκτήματα αυτών των 2 χειρουργικών τεχνικών σε ασθενείς με κατάγματα περιφερικής διάφυσης κνήμης και συγκεκριμένα στη ζώνη τέσσερα έως πέντε.

Υλικό-Μέθοδος: 79 ασθενείς 51 άνδρες και 28 γυναίκες εκ των οποίων 55 αντιμετωπίστηκανμε ενδομυελική ήλωση ενώ οι υπόλοιποι 24 ασθενείς με κλειδούμενη πλάκα με την διαδερμική τεχνική Μ.Ι.Ρ.Ο.Η μέση μετεγχειρητική παρακολούθηση φτάνει τους 12 μήνες.Λάβαμε υπόψιν μας την ηλικία των ασθενών και τον τύπο του κατάγματος.Στις περιεγχειρητικές μεταβλητές λάβαμε υπόψιν μας τον χρόνο που διήρκησε η χειρουργική επέμβαση,ενώ στις μετεγχειρητικές μεταβλητές τον χρόνο πώρωσης του κατάγματος, παρουσία ψευδαρθρωσης, μετεγχειρητικές λοιμώξεις. Ο λειτουργικός μετεγχειρητικός έλεγχος πραγματοποιήθηκε με FFI score.

Αποτελέσματα: Κατά τη μετεγχειρητική παρακολούθηση δεν παρατηρήθηκαν στατιστικά σημαντικές διαφορές ανάμεσα στις δύο τεχνικές. Η τεχνική Μ.Ι.Ρ.Ο χρειάστηκε περισσότερο χειρουργικό χρόνο σε σχέση με την ενδομυελική ήλωση(93 λεπτά έναντι 61).Η μέση διάρκεια πώρωσης ήταν παρόμοια και στις δύο τεχνικές. Η ανάταξη στην ενδομυελική ήλωση έγινε με έμμεσες τεχνικές και χρειάστηκε ανοικτή ανάταξη σε 4 περιπτώσεις. Παρουσιάστηκε μια ψευδάρθρωση στην τεχνική Μ.Ι.Ρ.Ο που αντιμετωπίστηκε με ενδομυελική ήλωση.Η επιθυμία για αφαίρεση του εμφυτεύματος δε διέφερε ανάμεσα στις 2 ομάδες και το FFI score ηταν παρομοιο.

Συμπεράσματα: Οι δύο τεχνικές παρουσιάζουν παρόμοια θεραπευτικα αποτελέσματα χωρίς σημαντικές διαφορές. Ωστόσο η κλειστή ενδομυελική ήλωση θα υπερτερεί έστω και ελάχιστα σε ότι αφορά την χειρουργική θεραπεία των μακρών αυλοειδών οστών.

ΕΑ 056

Δισκοπλαστική με την χρήση διαλύματος ζελατινώδους αιθανόλης(Discogel) σε ασθενείς με κήλες στην οσφυική μοίρα της σπονδυλικής στήλης που δεν ανταποκρίθηκαν στην συντηρητική θεραπεία. 5-ετής παρακολούθηση των ασθενών και αξιολόγηση των αποτελεσμάτων της θεραπείας με την χρήση του ερωτηματολογίου MacNab.

Κύριος Ανδρέας Φιλιππόπουλος[2], Κύριος Νικολαος Σχοινοχωριτης[1], Κύριος Αντώνιος Κουρής[1]
[1]Γενικο Νοσοκομειο Αργους, [2]Γενικό Νοσοκομείο Πατρών Αγιος Ανδρέας

Σκοπός: Σκοπός της παρούσας μελέτης είναι η αξιολόγηση της θεραπευτικής μεθόδου της δισκοπλαστικής με την χρήση διαλύματος ζελατινώδους αιθανόλης(Discogel) σε ασθενείς με κήλη μεσοσπονδύλιου δίσκου,κεντρική ή πλάγια στένωση της οσφυικής μοίρας της σπονδυλικής στήλης.

Μέθοδος: 36 ασθενείς ηλικίας μεταξύ 31 και 86 ετών αντιμετωπίστηκαν επεμβατικά με (Discogel) για χρονική περίοδο 5 ετών (2014-2019) με συμπτώματα οσφυαλγίας , ισχιαλγίας και υπαισθησίας κάτω άκρων. Όλοι οι ασθενείς είχαν φτωχά αποτελέσματα μετά από συντηρητική αντιμετώπιση με φαρμακευτική αγωγή και φυσικοθεραπείες. Η μαγνητική τομογραφία χρησιμοποιήθηκε για την ανάδειξη των κηλών δίσκων σε πολλαπλά επίπεδα, πλάγιων στενώσεων και εκφυλιστικών αλλοιώσεων της σπονδυλικής στήλης. Όλοι οι ασθενείς νοσηλεύτηκαν για μία ημέρα. Ένας εξωτερικός παρατηρητής που δεν συμμετείχε στην θεραπεία τω ασθενών έκανε την παρακολούθησή των ασθενών και χρησιμοποίησε το ερωτηματολόγιο MacNab.

Αποτέλεσμα : 70 μεσοσπονδύλιοι δίσκοι υποβλήθηκαν σε θεραπεία σε 36 ασθενείς.10 ασθενείς με ένα επίπεδο ,18 ασθενείς με δύο επίπεδα,4 ασθενείς με τρία επίπεδα και 2 ασθενείς με τέσσερα επίπεδα δίσκου. Ένα επίπεδο Θ12-Ο1,κανένα στο Ο1-Ο2, 3 στο Ο2-Ο3, 17 στο Ο3-Ο4, 31 στο Ο4-Ο5 και 18 κήλες δίσκων στο επίπεδο Ο5-Ι1.
Το ερωτηματολόγιο MacNab δίνει «Εξαιρετικό » αποτέλεσμα σε 18 ασθενείς(36 δίσκοι), 50% (51,428%). «Καλό» αποτέλεσμα σε 9 ασθενείς (18 δίσκοι), 25%(25,714%). «Πτωχό» αποτέλεσμα σε 7 ασθενείς (13 δίσκοι),19.45% (18,571%).
«Κακό» αποτέλεσμα σε 2 ασθενείς (3 δίσκοι),5,55% (4,287%). 2 από τους ασθενείς της ομάδας «Πτωχό» ήταν στο «Εξαιρετικό » ένα μήνα νωρίτερα.

Συμπέρασμα: Ασθενείς με συμπτωματική κήλη μεσοσπονδύλιου δίσκου /κεντρικής ή πλάγιας στένωσης που απέτυχαν στην συντηρητική θεραπεία και έλαβαν θεραπεία με δισκοπλαστική με διάλυμα ζελατινώδους αιθανόλης(Discogel) σημείωσαν εντυπωσιακή ανακούφιση του πόνου και βελτίωση της κινητικής δυσλειτουργίας χωρίς συμπτωματικές επιπλοκές. Η συγκεκριμένη μέθοδος είναι μία εφικτή, ελάχιστα επεμβατική τεχνική για την θεραπεία της συμπτωματικής κήλης μεσοσπονδύλιου δίσκου οσφυικής μοίρας ΣΣ.

EA 057

ΣΥΣΧΕΤΙΣΜΌΣ ΤΗΣ ΡΟΠΗΣ ΣΤΡΕΨΗΣ ΤΗΣ ΔΙΑΥΧΕΝΙΚΗΣ ΒΙΔΑΣ ΜΕ ΤΗΝ ΟΣΤΙΚΗ ΠΥΚΝΟΤΗΤΑ. ΚΑΤΑΡΡΙΨΗ ΜΥΘΩΝ ΚΑΙ ΑΝΑΘΕΩΡΗΣΗ ΧΕΙΡΟΥΡΓΙΚΗΣ ΤΕΧΝΙΚΗΣ.

PD Dr. med. Κωνσταντίνος Καυχίτσας[1,2], Καθηγητής Χαράλαμπος Ματζάρογλου[3], Ευρυπίδης Σπανίδης[1]
[1]Ορθοπαιδικη Κλινικη Lindenlohe, Τμημα Σπονδυλικής Στήλης, [2]Πανεπιστημιακή Κλινική Ορθοπαιδικής και Τραυματιολογίας , [3]Σχολή Επιστημών Αποκατάστασης Υγείας, Πανεπιστήμιο Πατρών

ΣΚΟΠΟΣ: Η αξιολόγηση ακτινολογικών και εμβιομηχανικών αποτελεσμάτων της χρήσης ενός συστήματος διαυχενικών βιδών με διαφορετικο βημα βιδας στο αυχενικό κομμάτι (Medtronic®, Solera 21®) και η συσχέτιση με τη ροπή ξε-στροφής και την οστική πυκνότητα.
ΥΛΙΚΟ ΚΑΙ ΜΕΘΟΔΟΣ: Χρησιμοποιήθηκαν παρασκευάσματα πολυουρεθάνης (Cellular Rigid Polyurethane Foam-CRPF) διαφορετικών πυκνοτήτων 7,5, 10 και 12,5 pcf (αντίστοιχα 0,12, 0,16 και 0,20 g/cc) και Styropor (~5 pcf). Μετά την τοποθετηση διαυχενικών βιδών και μέτρηση της ροπής στρέψης ακολούθησε αφαίρεση (ξεστροφή) της βίδας. Για τις μετρήσεις χρησιμοποιήθηκε ειδικά σχεδιασμένο όργανο, το οποίο μπορεί να χρησιμοποιηθεί και ενδοεγχειρητικά και καλύπτει το εύρος της μετρήσιμης ροπής. Ακολούθησε στατιστική συσχέτιση των παραμέτρων (Sigma Plot).
ΑΠΟΤΕΛΕΣΜΑ: Η μέγιστη τιμή της ροπής στρέψης ήταν στο Styropor 0,11 Nm και η ελάχιστη 0,02 Nm (SD 0,02). Στα CRPF των 7,5, 10 και 12,5 pcf παρατηρήθηκε μέγιστη τιμή 0,44Nm, 0,71Nm και 1,2 Nm και ελαχιστη αντίστοιχα 0,06Nm, 0,08Nm και 0,14Nm. Η ροπή στρέψης και ξε-στροφής ήταν στατιστικά σημαντικά διαφορετική ($p<0,05$) σε χαμηλότερες πυκνότητες (Styropor kai 7,5 pcf) αλλά όχι σε υψηλότερες (10 και 12,5 pcf). Με βάση τα αποτελέσματα της στατιστικής υπάρχει στατιστικά σημαντική διαφορά της ροπής στρέψης μεταξύ των πυκνοτήτων.
ΣΥΜΠΕΡΑΣΜΑΤΑ: Οι διαυχενικές βίδες χρησιμοποιούνται για σταθεροποίηση στο σπονδυλικό σώμα. Με βαση τα συμπεράσματα της μελέτης αυτής αλλά και προηγούμενων που έγιναν από την ίδια ομάδα συνδέουμε την εμβιομηχανική συμπεριφορά των διαυχενικών βιδών με την ροπή στρέψης. Με τη ροπή στρέψης συνδέουμε και την απάντηση στο ερώτημα αν σε οστεοπορωτικούς σπονδύλους επιβάλλεται ενίσχυση με τσιμέντο ή όχι. Με βαση τη δύναμη στροφής της βίδας, που ΔΕΝ είναι ίδια με τη δύναμη ξε-στροφής μπορεί ο χειρουργός να βγάλει χρήσιμα συμπεράσματα για την εμβιομηχανική συμπεριφορά της βίδας και να αποφασίσει αν πρέπει να ενισχύσει τις βίδες με τσιμέντο.

ΕΑ 058

Μελέτη Των Μεσοπρόθεσμων Αποτελεσμάτων Της Συντηρητικής Θεραπείας Της Ιδιοπαθούς Σκολίωσης Με Την Εφαρμογή Του Δυναμικού Αντιστροφικού Κηδεμόνα

Μιχαήλ Χανδρινός[1], Δέσποινα Παπαγιάννη[3], Χριστίνα Μαζιώτη[2], Γεώργιος Βυνιχάκης[1], Δημήτριος Λυκούρης[1], Αριστέα Μαμζέρη[4], Δρ. Θεόδωρος του Βασιλείου Γρίβας[1]
[1]Τμήμα Ορθοπαιδικής και Τραυματολογίας, "Τζάνειο" Γ.Ν., [2]Γραφείο Επισκεπτών Υγείας, "Τζάνειο" Γ.Ν., [3]Ειδικό Δημοτικό Σχολείο Ραφήνας, [4]ΤΟΜΥ Πλατείας Αττικής

Σκοπός: Παρουσιάζονται τα μεσοπρόθεσμα αποτελέσματα της ακτινολογικής εικόνας και της κορμικής ασυμμετρίας της συντηρητικής θεραπείας της ιδιοπαθούς σκολίωσης (ΙΣ) με τον δυναμικό αντιστροφικό κηδεμόνα (ΔΑΚ).
Υλικό & Μέθοδος: Μελετώνται 45 παιδιά με ΙΣ, τα 4 αγόρια. Η έναρξη θεραπείας (ΕΘ) έγινε σε ηλικία μέσος όρος (ΜΟ) 12,9 ετών και η τελευταία εξέταση, (ΤΕ), 14,8 ετών. Υπήρχαν 19 μείζονες θωρακικές καμπύλες, (16δεξιές, 3αριστερές), 25 θωρακο-οσφυϊκές (9δεξιές, 16αριστερές) και 1 δεξιά οσφυϊκή. Μετρήθηκε το ύψος το βάρος και η κορμική ασυμμετρία με την χρήση του σκολιώμετρου Prujis, Θωρακικά(Θ4-Θ8), Θωρακοοσφυϊκά(Θ12-Ο1) και Οσφυϊκά(Ο2-Ο5). Καταγράφηκε η χειρομορφία (13,64%αριστερόχειρες, 86,36%δεξιόχειρες). Η εφαρμογή του ΔΑΚ έγινε σύμφωνα με τις ενδείξεις του SRS και της SOSORT.
Αποτέλεσμα: Ο ΜΟ βάρους στην ΕΘ ήταν 48,57kg και στην ΤΕ 53,54kg, του ύψους 158,04cm και 162,38cm αντίστοιχα.
Ο ΜΟ της γωνίας Cobb στην ΕΘ ήταν Θωρακικά 27,27° και στην ΤΕ 19,38°, βελτίωση 28,93%, Θωρακοοσφυϊκά 26,26° και 24,29° βελτίωση 7,5%, Οσφυϊκά 31° και 24° βελτίωση 22,58% αντίστοιχα.
Σε ΜΟ 22 μήνες υπήρξε σε 11 Θωρακικές καμπύλες βελτίωση, σε 6 σταθερότητα και σε 3 χειροτέρευση, στις Θωρακοοσφυϊκές 16, 4, 4 αντίστοιχα και στην οσφυϊκή βελτίωση.
Οι μετρήσεις του σκολιώμετρου αναφέρονται και στις αντισταθμιστικές καμπύλες. Ο ΜΟ μέτρησης του σκολιώμετρου Θωρακικά δεξιά στην ΕΘ ήταν 7,29° και στην ΤΕ 6,95°, βελτίωση 4,66%, αριστερά 5,62° και 6,57°, χειροτέρευση 16,90% αντίστοιχα. Θωρακοοσφυϊκά δεξιά 7,31° και 6,68°, βελτίωση 8,61%, αριστερά 7,06° και 7,18°, χειροτέρευση 1,69%, Οσφυϊκά δεξιά 4,58° και 4°, βελτίωση 12,66%, αριστερά 4,91° και 2,71°, βελτίωση 44,80% αντίστοιχα.
Συμπεράσματα: Η εφαρμογή του ΔΑΚ στη ΤΕ συγκράτησε τις καμπύλες και μόνο 6.6% οι μείζονες Θωρακικές και 8.8% οι θωρακοοσφυϊκές επιδεινώθηκαν. Σημειώθηκε βελτίωση της κορμικής ασυμμετρίας, ιδίως στις δεξιές καμπύλες αλλά όχι στις αριστερές, συνεπώς ο ΔΑΚ θεωρείται αποτελεσματικός και συνιστάται η χρήση του.

ΕΑ 059

Αξιολόγηση του κόστους της παροχής υπηρεσιών υγείας στο πρώτο Κέντρο Υγείας Αστικού τύπου 24ωρης λειτουργίας στην Ελλάδα

Ορθοπαιδικός Χειρουργός, MD, PhD Σπυρίδων Γαλανάκος[1], Τεχνολόγος Ακτινολογίας – Ακτινοθεραπείας, M.Sc. Ελευθέριος Σιγαλός[1]
[1]*Κέντρο Υγείας Αλεξάνδρας, 1η ΥΠΕ Αττικής*

Σκοπός: Σκοπός της μελέτης αποτελεί η εκτίμηση του κόστους παροχής υγειονομικής περίθαλψης στο πρώτο Κέντρο Υγείας Αστικού τύπου Πρωτοβάθμιας Φροντίδας Αθηνών με διευρυμένη 24ωρη λειτουργία.
Υλικό και μέθοδος: Πρόκειται για μελέτη διαστρωμάτωσης με στοιχεία που συλλέχθηκαν από τον Ιανουάριο του 2016 έως τον Δεκέμβριο του 2019, από βάση δεδομένων της 1ης Υγειονομικής Περιφέρειας Αττικής για το Κέντρο Υγείας της Λεωφόρου Αλεξάνδρας. Όλες οι δαπάνες που σχετίζονταν με τις παρεχόμενες υπηρεσίες υγείας για τρεις διαδοχικές διαχειριστικές χρήσεις (2017-2019), συγκρίθηκαν με προγενέστερη περίοδο προκειμένου να πραγματοποιηθεί συσχέτιση των δαπανών πριν και μετά την έναρξη της 24ωρης λειτουργίας του κέντρου. Υπολογίστηκαν οι δαπάνες αγοράς αναλώσιμων υλικών, η αποζημίωση για υπερωριακή εργασία, ο βασικός μισθός προσωπικού και η αποζημίωση των εφημεριών.
Αποτελέσματα: Το μέσο ετήσιο κόστος παροχής υπηρεσιών υγείας για την τριετία 2017-2019 ήταν 1.900.000 € και η σύγκριση των τριών ετών πριν και μετά το 2016 έδειξε σημαντικά στατιστική διαφορά με εξαιρετικά αυξημένο κόστος όλων των μεταβλητών. Το μισθολογικό κόστος (αποζημίωση για υπερωριακή εργασία, βασικός μισθός, αποζημίωση εφημεριών) αντιπροσώπευε το μεγαλύτερο ποσοστό, παρουσιάζοντας αύξηση έως και 100 % μεταξύ των ετών 2017 και 2018. Επίσης, τα υπόλοιπα κόστη την ίδια περίοδο, ήταν σημαντικά υψηλότερα από τα αντίστοιχα του 2016 και προγενέστερα.
Συμπεράσματα: Το μέσο ετήσιο κόστος παροχής υπηρεσιών υγείας καθώς και η μισθολογική επιβάρυνση, αποτέλεσαν το μεγαλύτερο μέρος των ετήσιων δαπανών. Η στρατηγική και ο προγραμματισμός της Πρωτοβάθμιας Φροντίδας Υγείας, χρειάζεται να καθοδηγούνται από αυτά τα ευρήματα στον οικονομικό σχεδιασμό, τη λήψη αποφάσεων και την κατανομή πόρων, προκειμένου να βελτιωθούν οι υπηρεσίες πρωτοβάθμιας υγείας στη χώρα. Ωστόσο, χρειάζονται περισσότερες παρόμοιες μελέτες που να περιλαμβάνουν μεγαλύτερο αριθμό πρωτοβάθμιων δομών υγείας σε διάφορα μέρη της χώρας ώστε να εκτιμηθεί το αντίστοιχο κόστος παροχής πρωτοβάθμιας υγειονομικής περίθαλψης.

ΕΑ 060

ΠΙΛΟΤΙΚΟ ΠΡΟΓΡΑΜΜΑ ΠΡΩΙΜΗΣ ΑΝΙΧΝΕΥΣΗΣ (SCREENING) ΓΕΡΟΝΤΙΚΗΣ ΣΑΡΚΟΠΕΝΙΑΣ Κ ΠΡΟΒΛΕΨΗΣ ΤΟΥ ΚΙΝΔΥΝΟΥ ΕΜΦΑΝΙΣΗΣ ΚΑΤΑΓΜΑΤΩΝ ΕΥΘΡΑΥΣΤΟΤΗΤΑΣ ΥΠΕΡΗΛΙΚΩΝ ΑΤΟΜΩΝ ΣΕ ΠΡΩΤΟΒΑΘΜΙΕΣ ΥΓΕΙΟΝΟΜΙΚΕΣ ΔΟΜΕΣ ΚΟΙΝΟΤΙΚΗΣ ΦΡΟΝΤΙΔΑΣ ΣΤΟ ΝΟΜΟ ΑΧΑΪΑΣ

Κύριος Σάββας Γιακουμάκης[1], Κύριος Παναγιώτης Αντζουλάς[1], Κύριος Γεώργιος Βασιλάγκος[1], Κυρία Ιωάννα Χαλίμου[1], Κυρία Βασιλική Μουστόγιαννη[1]
[1]Σταθμός πρώτων βοηθειών Ελληνικός Ερυθρός Σταυρός

ΣΚΟΠΟΣ
Η μελέτη αποσκοπεί στην ευαισθητοποίηση του γηρασκόμενου πληθυσμού της σημασίας της συστηματικής άσκησης κ της ισορροπημένης διατροφής στην διαφύλαξη της περιπατητικής ιδιότητας και της αυτοεξυπηρέτησής των υπερηλίκων, μέσα από προγράμματα πρόληψης και κοινοτικής φροντίδας σε πρωτοβάθμιες υγειονομικές δομές, όπως οι σταθμοί Πρώτων Βοηθειών των τμημάτων του Ελληνικού Ερυθρού Σταυρού και των Τοπικών Μονάδων Υγείας.
ΥΛΙΚΟ & ΜΕΘΟΔΟΣ
Μελετήθηκαν 21 άτομα, 18 θήλεα κ 3 άρρενα, ηλικίας μεταξύ 57-74 ετών με υπέρβαρο σωματότυπο ,αστικής καταγωγής και μεσαίου κοινωνικοοικονομικού επιπέδου για 3 μήνες. Σε κάθε άτομο , πριν και 3 μήνες μετά την τροποποίηση του καθημερινού διαιτολογίου και την έναρξη της συστηματικής άσκησης με εφαρμογή ειδικού ασκησιολογίου , που περιελάμβανε ασκήσεις ενδυνάμωσης κάτω άκρων κ κορμού, αερόβια άσκηση και ασκήσεις με αντίσταση, εκτιμήθηκε η φυσική δραστηριότητά του με εργαλείο αξιολόγησης την ταχύτητα βάδισης (gait speed) σε οριζόντιο τάπητα μήκους 2,40μ κ το Frax-score ως εργαλείο αξιολόγησης και πρόβλεψης του κινδύνου εμφάνισης κατάγματος ευθραυστότητας . Τα συμπληρώματα διατροφής περιελάμβαναν Βιταμίνη D 2000 IU/d, ασκορβικό οξύ 1000mg/d και 1000mg ω3-λιπαρών οξέων/d ημερησίως.
ΑΠΟΤΕΛΕΣΜΑΤΑ
(ΜΟΠ)= Μείζον Οστεοπορωτικό Κάταγμα σε υπερήλικες κάτω των 75 ετών (εικόνα 1)
ΣΥΜΠΕΡΑΣΜΑΤΑ
Συνδυαστικές ή μεμονωμένες ασκήσεις με συστηματικό αλλά και εξατομικευμένο τρόπο καθημερινά μαζί με μία διατροφή πλούσια σε βιταμίνη D,C και ω3-λιπαρά συμβάλλει στην καλύτερη ποιότητα ζωής του γηρασκόμενου πληθυσμού.

ΑΣΘΕΝΗΣ	ΗΛΙΚΙΑ (y)	ΒΑΡΟΣ ΣΩΜΑΤΟΣ ΠΡΟ (Kgr)	ΒΑΡΟΣ ΣΩΜΑΤΟΣ ΜΕΤΑ (Kgr)	ΤΑΧΥΤΗΤΑ ΒΑΔΙΣΗΣ ΠΡΟ (m/sec)	ΤΑΧΥΤΗΤΑ ΒΑΔΙΣΗΣ ΜΕΤΑ (m/sec)	ΜΕΤΑΒΟΛΗ ΤΑΧΥΤΗΤΑΣ ΒΑΔΙΣΗΣ (%)	FRAX SCORE ΠΡΟ (ΜΟΠ) (%)	FRAX SCORE ΜΕΤΑ (ΜΟΠ) (%)
1	68	92	90	0,96	1,18	+22,91	20	20
2	74	83	82	0,92	1,28	+39,13	10	11
3	57	93	91	0,84	1,17	+39,28	2,4	2,4
4	70	80	85	0,77	0,86	+11,69	9,8	9,1
5	65	56	54	1,41	1,90	+35,71	21	22
6	60	80	77	0,94	1,20	+27,66	7,7	7,9
7	63	74	74	0,80	1,12	+40,00	5,0	5,4
8	74	67	66	0,82	1,08	+31,70	12	12
9	67	81	85	0,61	0,92	+50,82	10	9,8
10	72	66	59	1,16	0,87	-25,00	15	16
11	57	67	70	0,71	1,05	+47,88	3,9	3,8
12	74	61	65	0,60	0,60	+0,00	27	26
13	72	55	55	0,69	1,26	+82,61	13	13
14	60	75	75	0,65	0,88	+35,38	11	11
15	72	90	90	0,83	1,06	+27,71	3,4	3,4
16	74	63	65	1,12	1,09	-3,00	13	13
17	68	64	64	0,81	1,03	+27,16	15	15
18	60	68	69	0,87	1,30	+49,43	11	10
19	74	60	60	0,56	1,30	+132,14	29	33
20	71	65	65	0,92	1,10	+19,57	19	16
21	64	58	58	0,57	0,93	+63,16	27	29
ΜΕΣΟΣ ΟΡΟΣ	67,43	71,33	71,38	0,84	1,10	+36,00	13,58	13,75

EA 061

ΜΕΤΡΗΣΗ ΤΗΣ ΙΚΑΝΟΠΟΙΗΣΗΣ ΑΣΘΕΝΩΝ ΑΠΟ ΤΗΝ ΤΗΛΕΦΩΝΙΚΗ ΠΑΡΟΧΗ ΟΡΘΟΠΕΔΙΚΗΣ ΣΥΜΒΟΥΛΗΣ ΚΑΙ ΕΠΑΝΕΚΤΙΜΗΣΗΣ ΚΑΤΑ ΤΗ ΔΙΑΡΚΕΙΑ ΤΗΣ ΠΑΝΔΗΜΙΑΣ COVID-19

Dr Pantelis Tsantanis[1], Miss Natalie Green, Mr Jae Rhee
[1]*Princess Royal Hospital*

ΣΚΟΠΟΣ:Η παρούσα έρευνα διερευνά την ικανοποίηση ασθενών από την ποιότητα των υπηρεσιών υγείας που παρέχονται τηλεφωνικά στα Εξωτερικά Ιατρεία του νοσοκομείου μας κατά τη διάρκεια της πανδημίας COVID-19.Η διαλογή περιστατικών και επανεκτίμηση(follow-up) τηλεφωνικά,διαδικτυακά ή μέσω βιντεοκλήσης είναι πλέον διαδεδομένοι τρόποι παροχής υπηρεσιών υγείας με σκοπό την διευκόλυνση πρόσβασης ασθενών σε αυτές.Η ταχεία εξάπλωση της πανδημίας και η αναγνώριση των νοσοκομείων ως πιθανών πηγών μετάδοσης του ιού,οδήγησε σε αλλαγή του παραδοσιακού μοντέλου των εξωτερικών ιατρείων και την έναρξη τηλεφωνικών ραντεβού για το follow-up ορθοπεδικών ασθενών.Η αποτύπωση της γνώμης των ασθενών και ο προσδιορισμός των παραγόντων που συμβάλλουν στην ικανοποίησή τους θα αναδείξει πιθανά προβλήματα και θα συνδράμει στη βελτίωση των παρεχόμενων υπηρεσιών.Διερευνήσαμε επίσης τις προτιμήσεις των ασθενών ανάμεσα σε κατ`ιδίαν ή τηλεφωνικά ραντεβού.
ΥΛΙΚΟ ΚΑΙ ΜΕΘΟΔΟΣ:Συλλογή δεδομένων με τη χρήση ερωτηματολογίου κλειστών απαντήσεων,με πεντάβαθμη κλίμακα Likert.Επιλέξαμε τυχαία 297 ασθενείς που έλαβαν τηλεφωνική συμβουλή τον Απρίλιο 2020.182 ασθενείς συμπλήρωσαν ανώνυμα το ερωτηματολόγιο.Η μέση ηλικία ήταν τα 43 έτη(2-87 έτη).Οι ασθενείς επίσης επέλεξαν τον προτιμότερο τρόπο επανεκτίμησης μετά το τέλος της πανδημίας.ΑΠΟΤΕΛΕΣΜΑ:150 ασθενείς(82%) ήταν ικανοποιημένοι ή πολύ ικανοποιημένοι με το τηλεφωνικό ραντεβού.87 ασθενείς προτίμησαν το τηλεφωνικό ραντεβού,36% των ασθενών θα προτιμούσαν κατ`ιδίαν επίσκεψη και 16% δεν είχαν ιδιαίτερη προτίμηση.ΣΥΜΠΕΡΑΣΜΑΤΑ:Η ικανοποίηση ασθενών από νέες υπηρεσίες υγείας βρέθηκε σε υψηλά επίπεδα.Η τηλειατρικη αποτέλεσε σημαντικό εργαλείο στην πανδημία,αλλά θα είχε πιθανή θέση ως ένας «νέος τρόπος» follow-up που θα ήταν φθηνότερος και λιγότερο χρονοβόρος και μετά την πανδημία.Η σωστή επιλογή κατάλληλων ασθενών και η δυνατότητα επιλογής από την πλευρά του ασθενή θα οδηγούσε σε καλύτερα αποτελέσματα.

ΕΑ 062

ΔΙΑΧΕΙΡΗΣΗ ΣΥΓΚΡΟΎΣΕΩΝ ΣΤΟΝ ΧΩΡΟ ΤΟΥ ΧΕΙΡΟΥΡΓΕΙΟΥ.

Αναστασιος Μουρίκης[1], Ελισσάβετ Κουνουγέρη-Πετσετάκη[2]
[1]Λαικο Νοσοκομειο Αθηνων, [2]Εθνική Σχολή Δημόσιας Υγείας

Σκοπός :
Η διερεύνηση του κατά πόσον ο χώρος του Χειρουργείου ενός Γενικού Νοσοκομείου αποτελεί πηγή συγκρούσεων, ποια τα αίτια και οι συνέπειές των συγκρούσεων, καθώς και ποιες στρατηγικές διαχείρισης επιλέγονται για την επίλυσή τους από τις αντίστοιχες επαγγελματικές ομάδες.
Υλικό & Μέθοδος:
Διανεμήθηκε ένα ειδικά δομημένο ερωτηματολόγιο σε ιατρούς, νοσηλευτές ,διοικητικό και παραϊατρικό προσωπικό που εργάζεται και σχετίζεται με το χειρουργείο. Το ερωτηματολόγιο είχε 30 ερωτήσεις συνολικά. Οι πρώτες επτά ερωτήσεις ήταν τα δημογραφικά στοιχεία. Η ογδόη ερώτηση αναφερόταν στην ενημέρωση των συναδέλφων σε θέματα διαχείρισης συγκρούσεων. Από την 9ή έως την 30ή ερώτηση το ερωτηματολόγιο δομείται με κλειστές και ανοικτές ερωτήσεις που θίγουν τα αίτια των συγκρούσεων, τους τρόπους διαχείρισης, ευαίσθητα θέματα όπως οι «κλίκες», η υπονόμευση, καθώς και οι τρόποι διαχείρισης όπως τους αντιλαμβάνεται ο καθένας. Τα ερωτηματολόγια που συλλέχθηκαν καταχωρήθηκαν στο στατιστικό πακέτο SPSS.
Αποτελέσματα:
Ο χώρος του χειρουργείου αποτελεί χώρο στον οποίο οι συγκρούσεις είναι συχνό φαινόμενο διότι είναι ένας χώρος με υψηλό στρες, μεγάλη ευθύνη και εργάζονται επαγγελματίες υγείας με υψηλές επαγγελματικές και προσωπικές φιλοδοξίες. Η δημιουργία συγκρούσεων είναι επίπτωση της αναποτελεσματικής επικοινωνίας μεταξύ των επαγγελματιών υγείας. Η καλή συνεργασία, είναι σημαντικός παράγοντας που επηρεάζει την αποτελεσματικότητα της παρεχόμενης φροντίδας υγείας. Η σωστή διαχείριση των συγκρούσεων, τόσο σε ομαδικό όσο και σε ατομικό επίπεδο μπορεί να μειώσει τις συγκρούσεις και να βελτιώσει τις σχέσεις των εργαζομένων και την αποδοτικότητα.

Συμπεράσματα:
Δεν υπάρχει μία και μοναδική στρατηγική, που να επιλύει όλες τις καταστάσεις. Η επιλογή της κατάλληλης στρατηγικής διευθέτησης μιας σύγκρουσης, εξαρτάται από την προέλευση και τη φύση της συγκεκριμένης σύγκρουσης.Η δημιουργία ενός δομημένου συστήματος διαχείρισης συγκρούσεων παρέχει τις διαδικασίες και την υποστήριξη στα μέλη του οργανισμού να επιλύουν τις μεταξύ τους συγκρούσεις με αποτέλεσμα τον μετασχηματισμό της σύγκρουσης από αρνητική διαδικασία σε θετική.

ΕΑ 063

Η προγνωστική αξία της ταξινόμησης των καταγμάτων κνημιαίου plateau στο τελικό λειτουργικό αποτέλεσμα

Δημήτριος Πάλλης[1], Γεώργιος Γουρτζελίδης[1], Σπυρίδων - Αυγουστίνος Χαλικιόπουλος[1], Στεφανία Νικολάου[1], Δρ Κωνσταντίνος Κατέρος[2], Δρ Σταμάτιος Α. Παπαδάκης[1]
[1]Β' Ορθοπαιδική κλινική Γ.Ν.Α. "ΚΑΤ", [2]Α' Ορθοπαιδική κλινική Γ.Ν.Α. "Γ. ΓΕΝΝΗΜΑΤΑ"

Σκοπός: Η διερεύνηση της συσχέτισης καταγμάτων κνημιαίου plateau, που αντιμετωπίσθηκαν με εξωτερική οστεοσύνθεση τύπου Ilizarov και των συστημάτων ταξινόμησής τους.
Υλικό και μέθοδος: Προοπτική μελέτη διάρκειας περιόδου από Μάρτιο 2010 ως Σεπτέμβριο 2018 με 45 ασθενείς με Μ.Ο. ηλικίας 39, 5 έτη. Κριτήρια για την ένταξη στη μελέτη ήταν κατάγματα κνημιαίου plateau τύπου ΙΙ ως VI κατά Schatzker, ηλικία άνω των 18 ετών και ασθενείς που είχαν την ικανότητα βάδισης πριν τον τραυματισμό. Όλοι οι ασθενείς αντιμετωπίσθηκαν με εξωτερική οστεοσύνθεση τύπου Ilizarov με γεφύρωση της άρθρωσης του γόνατος. Πριν και μετά το χειρουργείο οι ασθενείς υποβλήθηκαν σε αξονική τομογραφία γόνατος και το λειτουργικό αποτέλεσμα αξιολογήθηκε με το American Knee Society Score (AKSS). Η μέση διάρκεια παρακολούθησης ήταν οι 12 μήνες.
Αποτελέσματα: Ο μέσος χρόνος για την πώρωση ήταν 15,5 εβδομάδες. Σύμφωνα με τη μετεγχειρητική αξονική τομογραφία και την μετεγχειρητική εμβύθιση της αρθρικής επιφανείας οι ασθενείς χωρίστηκαν: 11 είχαν < 2 χιλ, 27 είχαν 2 – 4 χιλ και 7 > 4 χιλ. Οι ασθενείς με εμβύθιση μικρότερη των 4 χιλ είχαν 95% πιθανότητα για άριστα αποτελέσματα στο AKSS, σε αντίθεση με αυτούς που είχαν εμβύθιση μεγαλύτερη των 4 χιλ και 100% πιθανότητα για χαμηλά αποτελέσματα στο AKSS. Η επίτευξη διαφοράς μέχρι 5ο στον μηχανικό άξονα σε σχέση με το ετερόπλευρο κάτω άκρο, παρουσίασε θετική συσχέτιση με καλά λειτουργικά αποτελέσματα χωρίς να σχετίζονται με το αποτέλεσμα του AKSS.
Συμπεράσματα: Η ταξινόμηση των καταγμάτων κνημιαίου plateau δεν κατέχει προγνωστικό ρόλο για το τελικό λειτουργικό αποτέλεσμα. Η προεγχειρητική αξονική τομογραφία ίσως είναι το μοναδικό αξιόπιστο απεικονιστικό μέσο για τον προεγχειρητικό σχεδιασμό και προγνωστικό εργαλείο για το τελικό λειτουργικό αποτέλεσμα.

ΕΑ 064

ΚΑΤΑΓΜΑΤΑ ΙΣΧΙΟΥ ΚΑΙ ΥΠΟΝΑΤΡΙΑΙΜΙΑ

κύριος Σπυρίδων Αντωνόπουλος[1], κύριος Δημήτριος Σαρρής[1], κύριος Θεμιστοκλής Τραγάρης[1], κύριος Γεώργιος Αλεξιάδης[1], κύριος Λεωνίδας Νικολακάκος[1], κύριος Αθανάσιος Κωστάκος[1], κύριος Νεκτάριος Κορρές[1]
[1]*Γ.ν.α. Κατ*

Α' Ορθοπαιδική Κλινική, Γ.Ν.Α. ΚΑΤ

Σκοπός: Η διερεύνηση της σχέσης και επίπτωσης ηλεκτρολυτικών διαταραχών και ειδικότερα της υπονατριαιμίας στον ορό ασθενών με κάταγμα ισχίου, συνεπεία αναφερόμενης πτώσης εξ'ιδίου ύψους.

Υλικό- Μέθοδος: Στη μελέτη συμπεριλήφθηκαν ασθενείς που διακομίστηκαν με ασθενοφόρο ή με ίδιο μέσο μεταφοράς στα Επείγοντα του Νοσοκομείου από 01 Ιανουαρίου 2019 έως 31 Δεκεμβρίου 2019 σε ημέρες εφημερίας της Α Ορθοπαιδικής κλινικής, ηλικίας άνω ή ίσης των 60 ετών με αναφερόμενη πτώση εξ'ιδίου ύψους και κάταγμα ισχίου. Όλοι οι ασθενείς υποβλήθηκαν σε ακτινολογικό έλεγχο λεκάνης και πάσχοντος ισχίου και εργαστηριακό έλεγχο με γενική αίματος, βιοχημικές εξετάσεις και έλεγχο πηκτικότητας. Καταγράφηκε η ηλικία και το φύλο των ασθενών, το ατομικό αναμνηστικό, η φαρμακευτική αγωγή και οι συνοσηρότητες.

Αποτελέσματα: Η βιοχημική εξέταση αίματος κατά την εισαγωγή των ασθενών, ανέδειξε ήπιου έως σοβαρού βαθμού υπονατριαιμία σε σημαντικό ποσοστό αυτών. Η συχνότητα εμφάνισης καθώς και η βαρύτητα αυτής επηρεάστηκε σημαντικά από τις συνοσηρότητες των ασθενών και τη λαμβανόμενη φαρμακευτική αγωγή οικίας.

Συμπεράσματα: Η σχέση υπονατριαιμίας και καταγμάτων σε ηλικιωμένους ασθενείς είναι γνωστή και από παρόμοιες μελέτες στο παρελθόν. Στόχο πρέπει να αποτελεί η πρόληψη και η ρύθμιση των τιμών νατρίου σε ασθενείς αυξημένου κινδύνου για κάταγμα ισχίου, καθώς και η ρύθμιση τους μετά από έναν τέτοιο τραυματισμό προς αποφυγή μελλοντικών αντίστοιχων συμβαμάτων στον ίδιο ασθενή, τα οποία επηρεάζουν την ποιότητα ζωής του, μειώνουν το προσδόκιμο επιβίωσης και επιβαρύνουν τα συστήματα υγείας.

ΕΑ 065

Η ΥΠΕΡΚΟΤΥΛΙΑΙΑ ΤΟΠΟΘΕΤΗΣΗ ΤΩΝ ΒΕΛΟΝΩΝ ΤΗΣ ΕΞΩΤΕΡΙΚΗΣ ΟΣΤΕΟΣΥΝΘΕΣΗΣ ΓΙΑ ΤΗΝ ΑΝΤΙΜΕΤΩΠΙΣΗ ΤΩΝ ΑΣΤΑΘΩΝ ΚΑΚΩΣΕΩΝ ΤΟΥ ΠΥΕΛΙΚΟΥ ΔΑΚΤΥΛΙΟΥ ΣΥΜΦΩΝΑ ΜΕ ΤΙΣ ΑΡΧΕΣ ΤΗΣ ΠΡΑΚΤΙΚΗΣ "DAMAGE CONTROL"

Δημήτριος Κουρτζής[1], Παναγιώτης Μασούρος[1], Ιωάννης Καρνέζης[1], Ιωάννης Μουστακαλής[1], Γεωργία Αντωνίου[1], Χρήστος Γαρνάβος[1]
[1]ΓΝΑ "ΕΥΑΓΓΕΛΙΣΜΟΣ"

Σκοπός: Τα ασταθή πυελικά κατάγματα σχετίζονται με τραυματισμό υψηλής ενέργειας που μπορεί να οδηγήσει σε αυξημένη νοσηρότητα και θνησιμότητα εάν δεν αντιμετωπισθούν σωστά εγκαίρως. Με την παρούσα μελέτη παρουσιάζουμε την εμπειρία μας από την εφαρμογή της υπερ-κοτυλιαίας εξωτερικής οστεοσύνθεσης για την άμεση σταθεροποίηση των ασταθών πυελικών καταγμάτων υπό ακτινοσκοπικό έλεγχο.
Υλικό & Μέθοδος: Από τον Ιανουάριο του 2016 μέχρι τον Μάρτιο 2020 14 ασθενείς (12 άνδρες και 2 γυναίκες με μέση ηλικία τα 54 έτη) με ασταθές κάταγμα του πυελικού δακτυλίου αντιμετωπίσθηκαν με την άμεση εφαρμογή εξωτερικής οστεοσύνθεσης με υπερκοτυλιαία τοποθέτηση των βελονών υπό ακτινοσκοπική καθοδήγηση. Όλες οι επεμβάσεις έγιναν αμέσως μετά την προσαγωγή των ασθενών στο Τμήμα των Επειγόντων και είχαν διάρκεια, κατά μέσο όρο 45 λεπτά.
Αποτέλεσμα: Σε όλες τις περιπτώσεις επετεύχθη ικανοποιητική ανάταξη της βλάβης του πυελικού δακτυλίου και αιμοδυναμική σταθερότητα, χωρίς επιπλοκές. Σε 11 ασθενείς χρησιμοποιήθηκαν μόνο δύο βελόνες και σε τρεις ασθενείς τέσσερις. Το σύστημα της εξωτερικής οστεοσύνθεσης έγινε καλά ανεκτό από τους ασθενείς και σε κάθε περίπτωση αντικαταστάθηκε με εσωτερική οστεοσύνθεση της ηβικής σύμφυσης και διαδερμική οστεοσύνθεση με αυλοφόρες βίδες των οπισθίων βλαβών μετά πάροδο 3-10 ημερών.
Συμπεράσματα: Η υπερκοτυλιαία τοποθέτηση των βελονών εξωτερικής οστεοσύνθεσης υπό ακτινοσκοπική καθοδήγηση συμβάλει στην ταχεία και καλή ανάταξη των οστικών βλαβών του πυελικού δακτυλίου ενώ προσφέρει επαρκή σταθεροποίηση κατά τις πρώτες κρίσιμες μετα-τραυματικές ημέρες. Η εφαρμογή της μεθόδου απαιτεί ιδιαίτερη εμπειρία σχετικά με την χρήση του ακτινοσκοπικού μηχανήματος και την χειρουργική αποκατάσταση των κακώσεων του πυελικού δακτυλίου.

ΕΑ 066

Μια νέα προσέγγιση εσωτερικής οστεοσύνθεσης για τα κατάγματα πτέρνης

Μ.D. Πρόδρομος Νατσαρίδης[1], Μ.D. PhD Δημήτριος Οικονομόπουλος[1], Μ.D. Βασίλειος Κεχαγιάς[1], Μ.D. PhD Λεωνίδας Μπάδρας[1], Μ.D. PhD Ιωάννης Νοταράς[1]
[1]*Γενικό Νοσοκομείο Βόλου*

ΕΙΣΑΓΩΓΗ-ΣΚΟΠΟΣ
Τα κατάγματα πτέρνης οφείλονται κυρίως σε κακώσεις υψηλής ενέργειας, όπως σε πτώσεις από ύψος ή μετά από τροχαία ατυχήματα. Αποτελούν το 60% των καταγμάτων του ταρσού και το 1% έως 2% όλων των καταγμάτων. Περίπου το 75% από αυτά είναι παρεκτοπισμένα, ενδοαρθρικά και η αντιμετώπισή τους επιφέρει σημαντικά κοινωνικό-οικονομικά κόστη. Ο σκοπός της μελέτης είναι η χρήση της εφαρμογής εσωτερικής οστεοσύνθεσης με ασφαλιζόμενες πλάκες χαμηλού προφίλ, πάχους 1,3 mm και κοχλίες 2 mm.

ΥΛΙΚΟ ΚΑΙ ΜΕΘΟΔΟΣ
Από το 2015 έως το 2019 αντιμετωπίσαμε στην κλινική μας 21 ασθενείς με παρεκτοπισμένα ενδοαρθρικά κατάγματα πτέρνης. Το εύρος της ηλικίας ήταν από 32 μέχρι 56 έτη. Σε όλους διενεργήθηκε 3-D CT και τα κατάγματα ταξινομήθηκαν κατά Sanders. 13 ασθενείς είχαν τύπου ΙΙ και 8 ασθενείς τύπου ΙΙΙ. Σε όλους χρησιμοποιήσαμε πλάκες χαμηλού προφίλ και μόσχευμα.

ΑΠΟΤΕΛΕΣΜΑΤΑ
Όλοι οι ασθενείς χειρουργήθηκαν το πρώτο 24ώρο. Ο μέσος χρόνος νοσηλείας μετεγχειρητικά ήταν 3 ημέρες. Για την εκτίμηση της κλινικής εικόνας, χρησιμοποιήσαμε την κλίμακα AOFAS και για την ακτινολογική τη γωνία Bohler. Από τους 21 ασθενείς οι 17 είχαν πολύ καλά αποτελέσματα, οι 3 ικανοποιητικά και μία ασθενής καθόλου ικανοποιητικά, εξαιτίας της μεγάλης συντριβής της αρθρικής επιφάνειας. Δεν αντιμετωπίσαμε προβλήματα επούλωσης του τραύματος, ούτε λοιμώξεις.

ΣΥΜΠΕΡΑΣΜΑ
Η χρήση πλακών χαμηλού προφίλ μας επιτρέπει την εφαρμογή τους για την ανασύνθεση της αρθρικής επιφάνειας, σύμφωνα με τις καταγματικές γραμμές, χωρίς να δεσμευόμαστε με προσχεδιασμένες πλάκες.

ΕΑ 067

ΑΠΟΤΕΛΕΣΜΑΤΑ ΕΛΑΧΙΣΤΑ ΕΠΕΜΒΑΤΙΚΗΣ ΟΣΤΕΟΣΥΝΘΕΣΗΣ ΜΕ ΚΛΕΙΔΟΥΜΕΝΗ ΠΛΑΚΑ ΚΑΤΑΓΜΑΤΩΝ ΤΟΥ ΠΕΡΙΦΕΡΙΚΟΥ ΑΚΡΟΥ ΤΗΣ ΚΝΗΜΗΣ

ΕΙΔΙΚΕΥΟΜΕΝΟΣ ΟΡΘΟΠΕΔΙΚΗΣ ΚΩΝΣΤΑΝΤΙΝΟΣ ΜΑΝΙΑΤΗΣ[1], ΕΙΔΙΚΕΥΟΜΕΝΟΣ ΟΡΘΟΠΕΔΙΚΗΣ ΣΠΥΡΙΔΩΝ ΓΙΟΥΡΓΟΣ[1], ΕΙΔΙΚΕΥΟΜΕΝΟΣ ΟΡΘΟΠΕΔΙΚΗΣ ΝΙΚΟΛΑΟΣ ΚΑΡΑΧΟΤΖΙΤΗΣ[1], ΕΠΙΚΟΥΡΙΚΟΣ ΙΑΤΡΟΣ ΟΡΘΟΠΕΔΙΚΗΣ ΝΙΚΟΛΑΟΣ ΓΡΑΒΒΑΝΗΣ[2], ΕΠΙΜΕΛΗΤΗΣ Β' ΟΡΘΟΠΕΔΙΚΗΣ ΦΩΚΙΩΝ ΘΕΟΦΑΝΟΠΟΥΛΟΣ[1], ΔΙΕΥΘΥΝΤΗΣ ΟΡΘΟΠΕΔΙΚΗΣ ΓΕΩΡΓΙΟΣ ΓΕΩΡΓΙΑΔΗΣ[1]
[1]Γ. Ν ΑΣΚΛΗΠΙΕΙΟ ΒΟΥΛΑΣ ΑΘΗΝΩΝ, [2]Κ.Υ ΠΕΡΙΣΤΕΡΙΟΥ

Σκοπός: Εξωαρθρικά και απλά ενδοαρθρικά κατάγματα περιφερικού άκρου της κνήμης μπορούν να αντιμετωπισθούν με ελάχιστα επεμβατική οστεοσύνθεση με κλειδούμενη πλάκα (MIPO), για τον περιορισμό του τραυματισμού των μαλακών μορίων. Σκοπός μας ήταν η μελέτη των κλινικών και ακτινολογικών αποτελεσμάτων της μεθόδου αυτής.

Υλικό & Μέθοδος: Μελετήθηκαν, 13 άνδρες και 11 γυναίκες (15 με εξωαρθρικό και 9 με ενδοαρθρικό κάταγμα περιφερικού άκρου της κνήμης, χωρίς μεγάλη συμπίεση και συντριβή), με μέσο όρο ηλικίας 47.1χρόνια (εύρος, 27-74χρόνια), που την περίοδο 2014 – 2019, αντιμετωπίσθηκαν με MIPO. Παρακολουθήθηκαν κλινικά και ακτινολογικά στις 3 και 6 εβδομάδες και στη συνέχεια ανά 6-8 εβδομάδες για 12 μήνες.

Αποτελέσματα: Ο μέσος χρόνος πώρωσης του κατάγματος ήταν 18.7 εβδομάδες (εύρος, 12-28 εβδομάδες). Ένας ασθενής εμφάνισε καθυστερημένη πώρωση και ένας επιπολής λοίμωξη του τραύματος που αντιμετωπίσθηκε με χορήγηση από του στόματος αντιβιοτικής αγωγής. Σε 3 ασθενείς αφαιρέθηκε η πλάκα, στους 15, 16 και 18 μήνες αντίστοιχα, λόγω πρόσκρουσης. Σε ένα ασθενή το κάταγμα πωρώθηκε με τη κνήμη σε οπίσθια κλίση περίπου 10°, χωρίς επιβάρυνση στη λειτουργία της άρθρωσης. Το μέσο εύρος κίνησης της ποδοκνημικής ήταν 10° ραχιαία έκταση (εύρος, 5–15°) και 28.3° πελματιαία κάμψη (εύρος, 20–35°). Το AOFAS Ankle-Hindfoot Score των ασθενών ήταν περίπου 85.2 (εύρος, 63 – 100).

Συμπεράσματα: Η τεχνική MIPO αποτελεί αξιόπιστη μέθοδο αντιμετώπισης των καταγμάτων του περιφερικού άκρου της κνήμης, εξασφαλίζοντας υψηλά ποσοστά πώρωσης, καλό λειτουργικό αποτέλεσμα και ελάχιστες επιπλοκές. Η πρόσκρουση της πλάκας παραμένει συχνή επιπλοκή της, ωστόσο αντιμετωπίζεται με αφαίρεση της πλάκας, μετά την πώρωση του κατάγματος.

ΕΑ 068

ΧΕΙΡΟΥΡΓΙΚΗ ΑΝΤΙΜΕΤΩΠΙΣΗ ΡΗΞΗΣ ΑΧΙΛΛΕΙΟΥ ΤΕΝΟΝΤΑ. ΠΑΡΟΥΣΙΑΣΗ ΚΑΙ ΑΝΤΙΠΑΡΑΘΕΣΗ ΤΡΙΩΝ ΜΕΘΟΔΩΝ

Μιχαήλ Κότσαπας[1], Παύλος Ενφιετζόγλου[1], Νεραντζούλα Γούτσιου[1], Ιορδάνης Πετράκης[1], Αλέξανδρος Ελευθερόπουλος[1]
[1]*Γενικό Νοσοκομείο Νάουσας*

Σκοπός: Να παραθέσουμε σειρά περιστατικών με ρήξη Αχιλλείου τένοντα που αντιμετωπίστηκαν χειρουργικά και η αξιολόγηση αυτών μετεγχειρητικά όσον αφορά το επίπεδο ικανοποίησης του ασθενούς.
Υλικό-Μέθοδος: Αντιμετωπίστηκαν 33 περιπτώσεις - 32 ασθενείς (27 άρρενες και 5 θήλεα), που υπέστησαν ρήξη Αχιλλείου τένοντα. Χρησιμοποιήθηκαν τρεις διαφορετικές χειρουργικές τεχνικές - τρεις ομάδες ασθενών.
Ομάδα Α όσοι αντιμετωπίστηκαν με ανοικτή συρραφή του τένοντα (17 ασθενείς), Ομάδα Β με διαδερμική συρραφή (4 ασθενείς), Ομάδα Γ με ενδοσκοπική τενοντομεταφορά του μακρού καμπτήρα του μεγάλου δακτύλου (11 ασθενείς).
Όλες οι διεγχειρητικές και μετεγχειρητικές επιπλοκές καταγράφηκαν (λοίμωξη, διάσπαση τραύματος, επαναρήξη κ.α.).
Η ικανοποίηση των ασθενών αξιολογήθηκε με το The Achilles Tendon Total Rupture Score (ATRS). Το ενεργητικό και παθητικό εύρος κίνησης μετρήθηκαν με ηλεκτρονικό γωνιόμετρο και αξιολογήθηκαν συγκριτικά με το υγιές σκέλος, όπως επίσης μετρήθηκε η περιφέρεια της γαστροκνημίας και της ποδοκνημικής.
Αποτελέσματα: Η μέση αξιολόγηση των ασθενών με το ATRS ήταν 16,95±16,34.
Στην ομάδα Α: 12±14,08. Στην ομάδα Β: 24,75±10,99, και στην ομάδα Γ: 26,33±16,34 αντίστοιχα.
Η μέση διαφορά της περιφέρειας της γαστροκνημίας, όπως και της περιφέρειας της ποδοκνημικής, δεν ξεπέρασε το 1εκ. σε καμία από τις τρεις ομάδες.
Τέλος, η διαφορά του ενεργητικού/παθητικού εύρους κίνησης του πάσχοντος σκέλους συγκριτικά με το υγιές δεν είχε στατιστικώς σημαντική διαφορά.
Συμπεράσματα: Λόγω του μικρού αριθμού περιστατικών, δεν είναι δυνατή η σύγκριση των αποτελεσμάτων και η εξαγωγή ασφαλών συμπερασμάτων, φαίνεται όμως ότι ο αριθμός των μετεγχειρητικών επιπλοκών μειώνεται δραματικά όσο η τεχνική γίνεται πιο οικεία στον χειρουργό.

ΕΑ 069

ΣΥΓΚΡΙΣΗ ΒΙΔΑΣ ΣΥΝΔΕΣΜΩΣΗΣ ΚΑΙ ΔΥΝΑΜΙΚΗΣ ΣΤΑΘΕΡΟΠΟΙΗΣΗΣ ΜΕ ΡΑΜΜΑ ΚΑΙ ΚΟΥΜΠΙ ΓΙΑ ΤΗΝ ΑΝΤΙΜΕΤΩΠΙΣΗ ΑΣΤΑΘΕΙΑΣ ΚΑΤΩ ΚΝΗΜΟΠΕΡΟΝΙΑΙΑΣ.

Ειδικευόμενη Χριστίνα Χατζηδακη[1], Διευθυντής Κωνσταντίνος Παπαγιαννάκος, Επιμελήτρια Παρασκευή Γεωργιάδου, Επιμελητής Δημήτρης Λούπας, Ειδικευόμενος Λεωνίδας Μητρογίαννης, Ειδικευόμενος Αναστάσιος Ρόζος, Ειδικευόμενος Ευάγγελος Μουρίκης
[1]*Γ.Ν.Α. Ευαγγελισμός*

ΣΚΟΠΟΣ:
Οι κακώσεις της ποδοκνημικής που αφορούν την κνημοπερονιαία συνδέσμωση δυνατόν να προκαλέσουν αστάθεια και ως εκ τούτου πέραν της σταθεροποίησης των καταγμάτων των σφυρών ,αυτές έχουν ανάγκη ειδικής αντιμετώπισης. Εκτιμάται βιβλιογραφικά οτι συνυπάρχουν 10% στα διαστρέμματα και έως 23% στα κατάγματα της ποδοκνημικής. Η εργασία μας αφορά την σύγκριση της κλασσικής μεθόδου με 1 ή 2 βίδες συνδέσμωσης με την μέθοδο Δυναμικής Σταθεροποίησης με Ράμμα και Κουμπί.
ΥΛΙΚΟ-ΜΕΘΟΔΟΣ:
Από το 2006 έως σήμερα ,12 ασθενείς αντιμετωπίσθηκαν με Ράμμα-Κουμπί .Αυτοί συγκρίνονται με 12 ασθενείς που αντιμετωπίσθηκαν με την κλασσική μέθοδο με βίδες. Οι ηλικίες των ασθενών κυμαίνονταν από 29 έως 82 .Από αυτούς 10 ήταν άνδρες ενώ 2 ήταν γυναίκες. Το follow-up κυμαίνεται από 1-14 έτη.
ΑΠΟΤΕΛΕΣΜΑΤΑ:
Όλοι οι ασθενείς που χειρουργήθηκαν με βίδες μετεγχειρητικά ακινητοποιήθηκαν για 8 εβδομάδες χωρίς φόρτιση ενώ η ομάδα με Ράμμα-Κουμπί για 4 εβδομάδες. Ακολούθως εφαρμόστηκε προοδευτική φόρτιση και κινησιοθεραπεία μέχρι τουλάχιστον 3 μήνες μετά την επέμβαση οπότε και επιτράπηκε πλήρης φόρτιση. Ελέχθηκε η κινητικότητα της ποδοκνημικής καθώς και τυχόν αστάθεια κλινικά και ακτινογραφικά. Επίσης οι ασθενείς εκτιμήθηκαν με το ερωτηματολόγιο SF-36. Δεν παρατηρήθηκε θραύση βιδών στα συγκεκριμένα περιστατικά.
ΣΥΜΠΕΡΑΣΜΑ:
Ασχέτως μεθόδου αντιμετώπισης, ο στόχος της επέμβασης είναι η ανατομική αποκατάσταση της άρθρωσης και η επάνοδος στην εργασία ή αθλητικές δραστηριότητες. Η αποφυγή δεύτερης επέμβασης για αφαίρεση βιδών έστω και με τοπική νάρκωση είναι κατά τη γνώμη μας ένας σοβαρός λόγος υπέρ της μεθόδου Κουμπί-Ράμμα. Ο αντίλογος αφορά το κόστος των ανωτέρω υλικών. Και οι 2 μέθοδοι όμως επιτελούν τον εγχειρητικό στόχο με την προϋπόθεση της σωστής τοποθέτησής τους.

ΕΑ 070

ΚΑΤΑΓΜΑΤΑ ΤΟΥ ΙΣΧΙΟΥ ΣΕ ΑΣΘΕΝΕΙΣ ΥΠΟ ΧΡΟΝΙΑ ΑΙΜΟΚΑΘΑΡΣΗ. ΠΡΟΚΛΗΣΕΙΣ, ΕΠΙΠΛΟΚΕΣ ΚΑΙ ΕΝΑ ΝΕΟ ΠΡΟΤΕΙΝΟΜΕΝΟ ΠΡΩΤΟΚΟΛΛΟ ΘΡΟΜΒΟΠΡΟΦΥΛΑΞΗΣ.

MD, MSc, PhDc Σταύρος Αγγελής[1], Αλέξανδρος Αποστολόπουλος[1], Σπυρίδων Μαρής[1], Ευθύμιος Καραδήμας[1], Θεόδωρος Μπαλφούσιας[1], Σπυρίδων Μπονάτσος[1], Αθανάσιος Παπανικολάου[1]
[1]*Ορθοπαιδική Κλινική, Κοργιαλένειο-Μπενάκειο Νοσοκομείο Ελληνικός Ερυθρός Σταυρός*

Σκοπός: Ασθενείς με νεφρική ανεπάρκεια τελικού σταδίου και κατάγματα ισχίου παρουσιάζουν αυξημένη νοσηρότητα και θνησιμότητα. Σκοπός είναι να ελεγχθούν η μέση παραμονή στο νοσοκομείο, οι ρυθμοί μετάγγισης, το ποσοστό νοσηρότητας και θνησιμότητας. Επίσης, προτείνεται ένα νέο πρωτόκολλο θρομβοπροφύλαξης.
Υλικό & Μέθοδος: Πρόκειται για αναδρομική μελέτη των ετών 2016-2019. Αφορά ασθενείς με κάταγμα ισχίου και νεφρική ανεπάρκεια τελικού σταδίου υπό χρόνια αιμοκάθαρση. Η προεγχειρητική, ενδονοσοκομειακή και μετεγχειρητική αξιολόγηση επικεντρώνεται σε: δημογραφικά δεδομένα, κλίμακα ASA, ταξινόμηση των καταγμάτων, αντιμετώπιση, μέση παραμονή στο νοσοκομείο, ρυθμούς μετάγγισης, επιπλοκές, νοσηρότητα και θνησιμότητα.
Αποτέλεσμα: Ελέγχονται είκοσι ασθενείς. Δέκα κατάγματα ταξινομούνται ως υποκεφαλικά και δέκα ως διατροχαντήρια. Δεκαεννέα ασθενείς αντιμετωπίζονται χειρουργικά και καταγράφεται μέσος χρόνος 68,8 ωρών από την εισαγωγή έως την χειρουργική επέμβαση. Ένας ασθενής αποβιώνει προ χειρουργείου. Καταγράφεται μέση παραμονή στο νοσοκομείο 23,95 ημέρες. Οι επιπλοκές περιλαμβάνουν: αιμάτωμα στην περιοχή της τομής πέντε ασθενών, λοίμωξη του αιματώματος σε μία, τρία εμφράγματα μυοκαρδίου, μία πνευμονία και ένα αιμορραγικό εγκεφαλικό επεισόδιο. Ελέγχεται συνολικό ενδονοσοκομειακό ποσοστό θνησιμότητας 30% και ποσοστό θνησιμότητας εντός έτους από την επέμβαση 45%.
Οι συνολικές ανάγκες σε μονάδες RBC ήταν 86 (4,3/ασθενή) και 11 FFP (0,55/ασθενή). Οι πρώτοι δώδεκα ασθενείς (2016-2018) ακολούθησαν το σύνηθες αντιθρομβωτικό πρωτόκολλο που περιελάμβανε χορήγηση HXMB μία φορά την ημέρα. Στους υπόλοιπους οκτώ ασθενείς χορηγήθηκε HXMB μόνο κατά τις ημέρες της αιμοκάθαρσης. Η μείωση των αναγκών μετάγγισης ελέγχθη ως στατιστικά σημαντική (p=0,0397) ενώ δεν παρατηρήθηκε κάποια σχετική επιπλοκή.
Συμπεράσματα: Τα ποσοστά θνησιμότητας και νοσηρότητας είναι σημαντικά υψηλότερα. Απαιτείται διεπιστημονική προσέγγιση για βελτίωση του αποτελέσματος.

EA 071

ΑΝΤΙΜΕΤΩΠΙΣΗ ΤΜΗΜΑΤΙΚΟΥ ΟΣΤΙΚΟΥ ΕΛΛΕΙΜΑΤΟΣ ΚΝΗΜΗΣ ΜΕ ΟΣΤΕΟΜΕΤΑΦΟΡΑ ΜΕΣΩ ΚΥΚΛΙΚΟΥ ΠΛΑΙΣΙΟΥ (TSFTM). ΑΝΑΠΤΥΞΗ ΘΕΡΑΠΕΥΤΙΚΟΥ ΑΛΓΟΡΙΘΜΟΥ ΚΑΙ ΚΛΙΝΙΚΑ ΑΠΟΤΕΛΕΣΜΑΤΑ

Mr Dimitrios Florin Georgiou[1], Mr Panagiotis Poulios[1], Mr Konstantinos Rozis[2], Mr Alexandros Vris[1]
[1]Royal London Hospital, [2]Homerton University Hospital

Σκοπός:
Παρουσιάση αποτελεσμάτων οστεομεταφοράς με πλαίσιο TSF™ σε ασθενείς με τμηματικό οστικό έλλειμα κνήμης.

Υλικό και μέθοδος:
Αναδρομική μελέτη που περιλαμβάνει 15 ασθενείς που ολοκλήρωσαν το θεραπευτικό πρωτόκολο κατά την περίοδο 2012 – 2017. Σε όλους τοποθετήθηκε πλαίσιο TSF™. Παράμετροι που καταγράφηκαν είναι: ηλικία και φύλλο, παρουσία Σακχαρώδους Διαβήτη (ΣΔ), κάπνισμα, αρχική διάγνωση και μέθοδος οστεοσύνθεσης πριν την τοποθέτηση TSF™, μέθοδος αποκατάστασης μαλακών μορίων, μέγεθος οστικού ελλείματος, διάρκεια παραμονης πλαίσιου και υπολογισμός των δεικτών Διάτασης, Ωρίμανσης και Εξωτερικής Οστεοσύνθεσης.

Αποτελέσματα:
Ο μέσος όρος ηλικίας κατά την τοποθέτηση του πλαισίου ήταν 43.7 έτη και η μέση διάρκεια παρακολούθησης μετά την αφαίρεση του 23.7 μήνες. Τρεις είχαν ΣΔ, ένας ήταν καπνιστης και ένας το διέκοψε κατά τη διάρκεια της οστεομεταφοράς. Δώδεκα είχαν ανοικτά κατάγματα (7 - 3B και 5 - 3A κατά Gustilo-Anderson) και τρεις κλειστά. Σε 9 χρησιμοποιήθηκε αρχικά εσωτερική οστεοσύνθεση (πλάκα σε οκτώ και ενδομυελικός ήλος σε ένα) και εξωτερική οστεοσύνθεση στους υπόλοιπους έξι. Σε δέκα χρειάστηκε παρέμβαση πλαστικών χειρουργών για την αποκατάσταση των μαλακών μορίων (ελεύθεροι αγγειούμενοι κρημνοί σε επτά, τοπικοί σε δύο και δερματικό μόσχευμα σε έναν). Το μέσο μήκος οστεομεταφοράς ήταν 6.2 cm, με έναρξη περί τις 12 ημέρες μετά την φλοιοτομή, ενώ ο μέσος χρόνος παραμονής του πλαισίου ήταν 350 ημέρες. Οι μέσοι όροι των δεικτών ήταν: Διάτασης 0.52, Ωρίμανσης: 1.43, Εξωτερικής Οστεοσύνθεσης 2.1. Δέκα περαιτέρω επεμβάσεις απαιτήθηκαν σε επτά ασθενείς, καμία όμως στο σημείο προσάραξης του οστεομεταφερόμενου τμήματος. Δεν παρατηρήθηκε ψευδάρθρωση του αναγεννόμενου τμήματος, ούτε χρειάστηκε περαιτέρω σταθεροποίηση μετά την αφαίρεση του πλαισίου.

Συμπεράσματα:
Ο οστικός καθαρισμός (debridement) και η μεταφορά με κυκλικό πλαίσιο TSF™ είναι αποτελεσματικές μέθοδοι γιά την αποκατάσταση του μήκους, της παραμόρφωσης και την εκρίζωση της λοίμωξης. Παρ΄όλο που το δείγμα μας είχε μεγαλύτερο χρόνο παραμονής του πλαισίου από όμοιες μελέτες, ο αριθμός επιπλοκών ήταν σημαντικά χαμηλότερος

ΕΑ 072

ΑΝΤΙΜΕΤΩΠΙΣΗ ΚΑΤΑΓΜΑΤΩΝ ΚΝΗΜΙΑΙΩΝ ΚΟΝΔΥΛΩΝ ΜΕ ΣΥΣΤΗΜΑ ΕΛΞΗΣ. Η ΕΜΠΕΙΡΙΑ ΜΑΣ.

Κος Παναγιώτης Νταλαπέρας[1], Κος Σπυρίδων Κολιατζάκης[1], Κος Χαράλαμπος Ρώσσας[1], Κος Δημήτριος Παφύλας[1], Κος Λάζαρος Τσιώπος[1], Κος Αθανάσιος Παπαπάνος[1], Κος Ιωάννης Αλεξόπουλος[1]
[1]*Γ.Ν. Αιτωλοακαρνανίας- Ν.Μ. Αγρινίου*

ΣΚΟΠΟΣ
Χρήση της αρχής της συνδεσμόταξης στην αντιμετώπιση των καταγμάτων των κνημιαίων κονδύλων με σύστημα έλξης, χωρίς την ανάγκη απασχόλησης βοηθού για την έλξη-ανάταξη του κατάγματος.
ΥΛΙΚΟ& ΜΕΘΟΔΟΣ
Από το 2013 σε όλα τα περιστατικά της κλινικής μας με κατάγματα κνημιαίων κονδύλων, που αντιμετωπίστηκαν χειρουργικά, χρησιμοποιήθηκε το τραπέζι καταγμάτων με σύστημα έλξης.
Ο ασθενής τοποθετείται στο τραπέζι καταγμάτων και εφαρμόζεται σταδιακή έλξη στο πάσχον σκέλος με τη χρήση μπότας. Στη συνέχεια ελέγχεται η ανάταξη των κνημιαίων κονδύλων, με τη χρήση ακτινοσκοπικού μηχανήματος C-arm. Ακολουθεί σταθεροποίηση του κατάγματος σύμφωνα με τις αρχές της εσωτερικής οστεοσύνθεσης.
ΑΠΟΤΕΛΕΣΜΑΤΑ
Εύκολη και γρήγορη ανάταξη των καταγμάτων των κνημιαίων κονδύλων, ακόμη και των συντριπτικών μορφών, με σημαντική μείωση του χειρουργικού χρόνου. Με τη τεχνική της συνδεσμόταξης στη πλειονότητα των περιστατικών επιτυγχάνεται άριστη ανάταξη μόνο με την εφαρμογή της έλξης. Σε ελάχιστες περιπτώσεις που απαιτήθηκαν περαιτέρω χειρισμοί το σύστημα έλξης όχι μόνο δε παρεμπόδιζε αυτούς τους χειρισμούς αλλά απεναντίας τους διευκόλυνε.
ΣΥΜΠΕΡΑΣΜΑΤΑ
Πρόκειται για μια επιτυχημένη προσέγγιση, η οποία προσφέρει ευχερέστερη και σταθερότερη ανάταξη των καταγμάτων αυτών. Αποτελεί εναλλακτική πρόταση, ιδίως για κλινικές όπου η ύπαρξη βοηθών είναι σε έλλειψη.

ΕΑ 073

ΑΝΤΙΜΕΤΩΠΙΣΗ ΥΠΟΤΡΟΧΑΝΤΗΡΙΩΝ ΚΑΤΑΓΜΑΤΩΝ ΜΕ ΤΡΟΠΟΠΟΙΗΜΕΝΟ ΚΟΝΤΟ Γ- ΗΛΟ ΕΝΑΝΤΙ ΚΛΑΣΣΙΚΟΥ ΜΑΚΡΟΥ ΗΛΟΥ

Κος Παναγιώτης Νταλαπέρας[1], Κος Σπυρίδων Κολιατζάκης[1], Κος Χαράλαμπος Ρώσσας[1], Κος Δημήτριος Παφύλας[1], Κος Λάζαρος Τσιώπος[1], Κος Αθανάσιος Παπαπάνος[1], Κος Ιωάννης Αλεξόπουλος[1]
[1]*Γ.Ν. Αιτωλοακαρνανίας- Ν.Μ. Αγρινίου*

ΣΚΟΠΟΣ
Η αντιμετώπιση των υποτροχαντηρίων καταγμάτων με τροποποιημένο κοντό Γ-ήλο έναντι μακρού Γ-ήλο, προκειμένου να αποφευχθεί πρωτίστως η έκθεσή μας στην ακτινοβολία κατά τη διάρκεια της περιφερικής ασφάλισης του ήλου.
ΥΛΙΚΟ& ΜΕΘΟΔΟΣ
Μεταξύ 2014-2019 μελετήθηκαν 147 υποτροχαντήρια κατάγματα εκ των οποίων 69 αντιμετωπίσθηκαν με κλασσικό μακρύ Γ-ήλο και 78 με τροποποιημένο κοντό Γ-ήλο μήκους 200/220/240χιλ. Αξιολογήθηκαν ο χρόνος χειρουργείου, η απώλεια αίματος, ο χρόνος πόρωσης, η απώλεια ανάταξης και οι επιπλοκές κατά τη μετεγχειριτική αποκατάσταση.
Κατά τη χειρουργική αντιμετώπιση των 69 υποτροχαντήριων καταγμάτων χρησιμοποιήθηκε κλασσικός μακρύς ήλος με περιφερική ασφάλιση με τεχνική free hand υπό ακτινοσκοπικό έλεγχο. Στα υπόλοιπα 78 χρησιμοποιήθηκε τροποποιημένος κοντός ήλος 200/220/240χιλ με περιφερική ασφάλιση δια του πλαισίου εισαγωγής του ήλου χωρίς ακτινοσκοπικό έλεγχο.
ΑΠΟΤΕΛΕΣΜΑΤΑ
Ο χρόνος χειρουργείου και η έκθεσή μας στην ακτινοβολία ήταν σαφώς μικρότερη στην αντιμετώπιση με τροποποιημένο κοντό ήλο. Οριακά μικρότερη ήταν και η απώλεια αίματος περιεγχειρητικά. Δεν παρατηρήθηκαν σημαντικές διαφορές ως προς τις επιπλοκές και κυρίως ως προς την απώλεια ανάταξης.
ΣΥΜΠΕΡΑΣΜΑΤΑ
Η αντιμετώπιση των υποτροχαντηρίων καταγμάτων με τροποποιημένο κοντό Γ-ήλο είναι μια επιτυχημένη προσέγγιση, με σαφώς μικρότερη έκθεση στην ακτινοβολία του ιατρονοσηλευτικού προσωπικού καθώς και σημαντικά ελαττωμένο χειρουργικό χρόνο, χωρίς αύξηση των επιπλοκών κατά τη μετεγχειρητική αποκαταστάση.

ΕΑ 074

Μετεγχειρητικές και διεγχειρητικές επιπλοκές υποκεφαλικών καταγμάτων του ισχίου, συσχέτιση των επιπλοκών με την εφαρμογή τεσσάρων διαφορετικών χειρουργικών προσπελάσεων στο ισχίο.

Κύριος Νικόλαος Μανώλης[1], Κύριος Δημήτριος Τζεφρώνης[1], Κύριος Μιχαήλ Σαράντης[1], Κύριος Χρήστος Χριστοφορίδης[1], Κυρία Χρυσούλα Αργυρού[1], Κύριος Πρελορέντζος Γεώργιος[1], Κύριος Κωνσταντίνος Καναβός[1], Κύριος Γεώργιος Μαχαιράς[1]

[1]Δ' Τμήμα Ορθοπαιδικής Χειρουργικής και Τραυματολογίας, ΚΑΤ Γενικό Νοσοκομείο Αττικής

Σκοπός

Συσχέτιση των επιπλοκών με διάφορους τρόπους αντιμετώπισης των υποκεφαλικών καταγμάτων του ισχίου.

Υλικό και Μέθοδος.

Μελετήθηκαν αναδρομικά 263 ασθενείς με υποκεφαλικό κάταγμα ισχίου από 01/2018 μέχρι και 04/2020. Αντιμετωπίσθηκαν με διαδερμική κοχλίωση (n=50), ημιαρθροπλαστική ισχίου (n=167), ολική αρθροπλαστική ισχίου (n=32) και εφαρμόσθηκαν οι προσπελάσεις Hardinge, Moore, ALMIS, DAA. Τα βασεοαυχενικά καταγμάτα του ισχίου αντιμετωπίσθηκαν με DHS ή g-nail (n=9). Κύριες επιπλοκές ήταν περιπροθετικά κατάγματα, χειρουργικές λοιμώξεις, εξάρθρημα του ισχίου, νέκρωση μηριαίας κεφαλής και συστηματικές επιπλοκές όπως οξύ έμφραγμα μυοκαρδίου (ΟΕΜ) ή πνευμονική εμβολή (ΠΕ). Ακολούθως έγινε σύγκριση των ποσοστών εμφάνισης των επιπλοκών και στατιστική ανάλυση τους.

Αποτελέσματα.

Περιπροθετικά κατάγματα σε ημιαρθροπλαστική παρατηρήθηκαν σε 3/44 ασθενείς με προσπέλαση Hardinge, 3/80 με προσπέλαση Moore, 2/37 με την προσπέλαση ALMIS και 0/6 με προσπέλαση DAA. Δεν αναδείχθηκε στατιστικά σημαντικά διαφορά ανάμεσα στις χειρουργικές προσπελάσεις και στην εμφάνιση περιπροθετικών καταγμάτων. Τα 6/8 περιπροθετικά κατάγματα αντιμετωπίσθηκαν με την χρήση κυκλοτερών συρμάτων, 1/8 με αναθεώρηση του στυλεού και σύρματα, 1/8 με σύρματα και πλάκα DCP. Σε 2/51 ασθενείς όπου χρησιμοποιήθηκε οστικό τσιμέντο παρατηρήθηκε ΟΕΜ και σε 1/51 ΠΕ. Αντιθέτως σε κανέναν από τους 148 ασθενείς που δεν χρησιμοποιήθηκε τσιμέντο δεν παρατηρήθηκε οξεία συστηματική επιπλοκή περιεγχειρητικά. Εξάρθρημα του ισχίου προέκυψε σε 1/80 ασθενείς με οπίσθια προσπέλαση του. Μετεγχειρητική λοίμωξη προέκυψε σε 1 ασθενή μετά από ημιαρθροπλαστική με προσπέλαση Hardinge και σε 1 ασθενή μετά από περιπροθετικό κάταγμα σε έδαφος ημιαρθροπλαστικής. Σε 1/32 ασθενείς με κοχλίωση με 3 κοχλίες εμφανίστηκε νέκρωση της μηριαίας κεφαλής εν αντιθέσει με 0/18 που σταθεροποιήθηκαν με 2 κοχλίες.

Συμπεράσματα

Τα υποκεφαλικά κατάγματα του ισχίου χρήζουν της απαραίτητης προσοχής κατά την αντιμετώπισή τους λόγω της πιθανότητας σημαντικών επιπλοκών.

ΕΑ 075

Η ΕΠΙΔΡΑΣΗ ΤΩΝ ΑΝΤΙΠΗΚΤΙΚΩΝ ΣΤΟ ΧΡΟΝΟ ΤΗΣ ΧΕΙΡΟΥΡΓΙΚΗΣ ΑΝΤΙΜΕΤΩΠΙΣΗΣ ΚΑΙ ΤΟ ΣΥΝΟΛΙΚΟ ΧΡΟΝΟ ΝΟΣΗΛΕΙΑΣ ΣΤΟΥΣ ΥΠΕΡΗΛΙΚΕΣ ΑΣΘΕΝΕΙΣ ΜΕ ΚΑΤΑΓΜΑ ΤΟΥ ΙΣΧΙΟΥ

Georgia Antoniou[1], Παναγιώτης Μασούρος[1], Κωνσταντίνος Κουρτζής[1], Χρήστος Παπαδάκης[1], Χριστίνα Χατζηδάκη[1], Χρήστος Γαρνάβος[1]
[1]*Evaggelismos General Hospital*

Σκοπός: Η διερεύνηση της επίπτωσης της χρόνιας λήψης αντιπηκτικής αγωγής στην διάρκεια του προεγχειρητικού και του συνολικού χρόνου νοσηλείας σε υπερήλικες ασθενείς με κατάγματα του ισχίου.
Υλικό και Μέθοδος: Πραγματοποιήθηκε αναζήτηση στο αρχείο του Νοσοκομείου μας μεταξύ Ιανουαρίου - Ιουνίου 2019 για εισαγωγές ασθενών με κατάγματα του εγγύς μηριαίου. Από την μελέτη αποκλείστηκαν περιπροθετικά κατάγματα και ασθενείς που επέλεξαν να μην χειρουργηθούν. Επιπλέον αφαιρέθηκαν ασθενείς για τους οποίους δεν υπήρχε πλήρης καταγραφή των απαιτούμενων πληροφοριών. Από τούς εναπομείναντες ασθενείς (n=119) ταυτοποιήθηκαν 45 ασθενείς οι οποίοι ελάμβαναν αντιπηκτική αγωγή για διαφόρους λόγους προ της εισαγωγής στο Νοσοκομείο.
Αποτελέσματα: Δεν ανευρέθηκε στατιστικά σημαντική διαφορά στο χρόνο από την εισαγωγή μέχρι την χειρουργική αποκατάσταση του κατάγματός (5 / 4 ημέρες) , όπως και στο συνολικό χρόνο νοσηλείας (μ.ό. 14,5 / 13 ημέρες) μεταξύ των ασθενών υπό αντιπηκτική αγωγή πριν τη νοσηλεία τους με αυτούς που δεν λάμβαναν αντιπηκτική αγωγή. Κατεγράφησαν 10 θάνατοι στην ομάδα των ασθενών που ελάμβαναν αντιπηκτικά προ του χειρουργείου και 4 στην ομάδα χωρίς αντιπηκτικά. Ο καρκίνος, η νεφρική νόσος και το αγγειακό εγκεφαλικό επεισόδιο καταγράφηκαν ως παράγοντες που καθιστούν τους ασθενείς που δεν ελάμβαναν αντιπηκτικά, υψηλού χειρουργικού κινδύνου
Συμπεράσματα: Στις υγειονομικές μονάδες αντιμετωπίζονται καθημερινά υπερήλικοι ασθενείς με κατάγματα του ισχίου, πολλοί εκ των οποίων λαμβάνουν αντιπηκτική αγωγή, που συνήθως είναι αίτιο καθυστέρησης της χειρουργικής αποκατάστασης. Η προεγχειρητική προετοιμασία και ο συνολικός χρόνος νοσηλείας μπορεί να καθυστερήσει εξ ίσου σημαντικά και λόγω άλλων παθολογικών προβλημάτων που ίσως δεν καλύπτονται επαρκώς από την πρωτοβάθμια φροντίδα.

ΕΑ 076

ΠΑΘΟΛΟΓΙΚΑ ΚΑΤΑΓΜΑΤΑ ΕΓΓΥΣ ΜΗΡΙΑΙΟΥ ΣΕ ΠΑΙΔΙΑ ΚΑΙ ΕΦΗΒΟΥΣ ΕΠΙ ΕΔΑΦΟΥΣ ΚΑΛΟΗΘΩΝ ΟΓΚΩΝ Ή ΟΓΚΟΜΟΡΦΩΝ ΟΣΤΙΚΩΝ ΑΛΛΟΙΩΣΕΩΝ

Στάυρος Αγγελής[1], Γεώργιος Βυνιχάκης[2], Ιωάννης Μιχελαράκης[1], Μιχαήλ Σκαλιώτης[2], Δημήτριος Λυκούρης[2], Στέφανος Μπίνος[2]

[1]Β' Ορθοπαιδική Κλινική, Γενικό Νοσοκομείο Παίδων «Παναγιώτη και Αγλαΐας Κυριακού», [2]Ορθοπαιδική Κλινική, Γενικό Νοσοκομείο Πειραιά "Τζάνειο"

Σκοπός: Τα κατάγματα στο εγγύς μηριαίο είναι ασυνήθη στα παιδιά και στους εφήβους. Συνήθως προκαλούνται από τραυματισμούς υψηλής ενέργειας. Εφόσον ο τραυματισμός είναι χαμηλής ενέργειας και προκληθεί κάταγμα, θα πρέπει να υποπτευθούμε προϋπάρχουσα σκελετική νόσο, όγκο ή όγκομορφο τύπο βλάβης. Η θεραπεία είναι χειρουργική ή συντηρητική αναλόγως της υποκείμενης πάθησης, της ηλικίας, του συστήματος ταξινόμησης κατά Delbet & Colona και την παρεκτόπιση του κατάγματος.
Υλικό & Μέθοδος: Παρουσιάζουμε και αξιολογούμε μια δημοσιευμένη σειρά (αναδρομική μελέτη) δεκατριών παιδιών (8 αγόρια και 5 κορίτσια) που υπέστησαν παθολογικό κάταγμα εγγύς μηριαίου και αντιμετωπίστηκαν στην κλινική μας κατά τα έτη 2000-2017.
Αποτέλεσμα: Η μέση ηλικία των ασθενών ήταν τα 7 έτη και η μέση παρακολούθηση ήταν 3 έτη. Τρείς περιπτώσεις ταξινομήθηκαν σε τύπου III και 10 σε τύπου IV σύμφωνα με το σύστημα ταξινόμισης κατά Delbet & Colona. Οι ασθενείς υποβλήθησαν σε συντηρητική αντιμετώπιση, σε ανοιχτή ανάταξη και εσωτερική οστεοσύνθεση (ORIF) ή σε ελάχιστα επεμβατική χειρουργική αντιμετώπιση. Έντεκα ασθενείς (84,5%) κατέληξαν σε ικανοποιητικό αποτέλεσμα, ένα παιδί (7,75%) παρουσίασε ψευδάρθρωση και επανακάταγμα μετά από ελάχιστα επεμβατική χειρουργική αντιμετώπιση, ενώ ένα παιδί (7,75%) παρουσίασε επανακάταγμα μετά από συντηρητική θεραπεία. Και οι δύο ασθενείς αντιμετωπίστηκαν με ORIF.
Συμπεράσματα: Τα παθολογικά κατάγματα του εγγύς μηριαίου είναι σπάνια στα παιδιά, ωστόσο, θα πρέπει να αντιμετωπίζονται σωστά. Σε παρεκτοπισμένα κατάγματα προτιμάται η χειρουργική θεραπεία με ORIF και οστικά μοσχεύματα. Σε μη παρεκτοπισμένα κατάγματα η επιλογή μεταξύ συντηρητικής ή χειρουργικής αντιμετώπισης θα πρέπει να στηρίζεται στο σύστημα ταξινόμησης Delbet & Colona και στο προφίλ του ασθενούς.

ΕΑ 077

ΑΝΤΙΜΕΤΩΠΙΣΗ ΚΑΤΑΓΜΑΤΩΝ ΑΝΤΙΒΡΑΧΙΟΥ ΣΕ ΠΑΙΔΙΑ

ΕΙΔΙΚΕΥΟΜΕΝΟΣ ΔΗΜΗΤΡΙΟΣ ΜΥΡΓΙΩΤΗΣ[1], ΕΙΔΙΚΕΥΟΜΕΝΗ ΝΙΚΗ ΚΥΡΙΑΖΗ[1], ΕΙΔΙΚΕΥΟΜΕΝΟΣ ΑΛΕΞΑΝΔΡΟΣ ΑΥΓΕΡΙΝΟΣ[2], ΕΠΙΚΟΥΡΙΚΟΣ ΕΠΙΜΕΛΗΤΗΣ Β ΧΡΗΣΤΟΣ ΜΑΝΟΥΣΑΚΗΣ[1], ΕΠΙΜΕΛΗΤΡΙΑ Α ΥΒΟΝΝΗ- ΜΑΡΙΑ ΠΑΠΑΜΕΡΚΟΥΡΙΟΥ[1], ΔΙΕΥΘΥΝΤΗΣ ΙΩΑΝΝΗΣ ΜΙΧΕΛΑΡΑΚΗΣ[1]
[1]Β ΟΡΘΟΠΑΙΔΙΚΗ ΚΛΙΝΙΚΗ ΑΓΛΑΙΑ ΚΥΡΙΑΚΟΥ, [2]Β ΟΡΘΟΠΑΙΔΙΚΗ ΚΛΙΝΙΚΗ 401 ΓΣΝΑ

Σκοπός

Αυτή η μελέτη πραγματοποιήθηκε προκειμένου να αναδείξει ποιά μέθοδος οδηγεί σε πώρωση των καταγμάτων του αντιβραχίου, με τις λιγότερες δυνατές επιπλοκές. Τα περιστατικά μελετήθηκαν αναδρομικά ώστε να εκτιμηθούν τα χειρουργικά αποτελέσματα βάσει κλινικών και ακτινολογικών κριτηρίων.

Υλικό και μέθοδος

Κατά την 5ετή περίοδο 2015-2020 αντιμετωπίστηκαν 41 κατάγματα αντιβραχίου με χειρουργική μέθοδο. Τα 27 αφορούσαν αγόρια και τα 14 κορίτσια. Από το σύνολο των παιδιών τα 25 αντιμετωπίστηκαν με τη μέθοδο της εξωτερικής οστεοσύνθεσης (ORIF) και τα 16 με τη μέθοδο της ενδομυελικής ήλωσης (ESIN). Από τα 25 παιδιά που αντιμετωπίστηκαν με εξωτερική οστεοσύνθεση, τα 21 ήταν επιπλεγμένα κατάγματα. Οι ασθενείς ελέγχονταν μετεγχειρητικά με ακτινογραφικό έλεγχο κάθε 4 εβδομάδες για τους επόμενους 2 μήνες.

Αποτέλεσμα

Από τη μετεγχειρητική παρακολούθηση των ασθενών, παρατηρήθηκε ότι οι ασθενείς που αντιμετωπίστηκαν με ενδομυελική ήλωση εμφάνισαν καθυστερημένη πώρωση των καταγμάτων, καθώς σε 3 περιπτώσεις παρουσιάστηκε ψευδάρθρωση, η οποία αφορούσε την ωλένη. Ωστόσο δεν υπήρξαν άλλες επιπλοκές από αυτές που περιγράφονται στη διεθνή βιβλιογραφία, όπως σύνδρομο διαμερίσματος, επανακάταγμα ή αστοχία υλικού. Οι ασθενείς που αντιμετωπίστηκαν με εξωτερική οστεοσύνθεση, εμφάνισαν αποδεκτή ανάταξη του κατάγματος και πώρωση στους 2 μήνες. Λόγω του προσεχτικού καθαρισμού των βελονών (pins) μετεγχειρητικά, αποφεύχθηκαν οι λοιμώξεις.

Συμπεράσματα

Η σωστή συμμόρφωση του ασθενή με τις οδηγίες, καθώς και ο επιμελής καθαρισμός του μηχανισμού της εξωτερικής οστεοσύνθεσης και από τους γονείς, αναδεικνύουν τη χειρουργική αντιμετώπιση των καταγμάτων αντιβραχίου με εξωτερική οστεοσύνθεση ως κατάλληλη. Βασικό πλεονέκτημα αυτής της μεθόδου στα παιδιά αποτελεί η αποφυγή δεύτερου χειρουργείου, καθώς και αναισθησίας για την αφαίρεση του υλικού.

ΕΑ 078

ΑΝΤΙΜΕΤΩΠΙΣΗ ΚΑΤΑΓΜΑΤΩΝ ΚΝΗΜΙΑΙΟΥ ΚΥΡΤΩΜΑΤΟΣ ΣΕ ΠΑΙΔΙΑ

ΕΙΔΙΚΕΥΟΜΕΝΟΣ ΔΗΜΗΤΡΙΟΣ ΜΥΡΓΙΩΤΗΣ[1], ΕΙΔΙΚΕΥΟΜΕΝΗ ΝΙΚΗ ΚΥΡΙΑΖΗ[1], ΕΙΔΙΚΕΥΟΜΕΝΟΣ ΑΛΕΞΑΝΔΡΟΣ ΑΟΥΑΝΤ[2], ΕΠΙΜΕΛΗΤΗΣ Β ΔΗΜΗΤΡΙΟΣ ΚΟΥΡΕΜΕΝΟΣ[1], ΕΠΙΜΕΛΗΤΡΙΑ Α ΥΒΟΝΝΗ- ΜΑΡΙΑ ΠΑΠΑΜΕΡΚΟΥΡΙΟΥ[1], ΔΙΕΥΘΥΝΤΗΣ ΙΩΑΝΝΗΣ ΜΙΧΕΛΑΡΑΚΗΣ[1]
[1]Β ΟΡΘΟΠΑΙΔΙΚΗ ΚΛΙΝΙΚΗ ΑΓΛΑΙΑ ΚΥΡΙΑΚΟΥ, [2]ΣΙΣΜΑΝΟΓΛΕΙΟ ΑΜΑΛΙΑ- ΦΛΕΜΙΝΓΚ

Σκοπός

Αυτή η μελέτη πραγματοποιήθηκε προκειμένου να αναδείξει ποιά μέθοδος αποτελεί καλύτερη αντιμετώπιση των καταγμάτων του κνημιαίου κυρτώματος, με τις λιγότερες δυνατές επιπλοκές. Τα περιστατικά, μελετήθηκαν αναδρομικά ώστε να εκτιμηθούν τα χειρουργικά αποτελέσματα βάσει κλινικών και ακτινολογικών κριτηρίων.

Υλικό και μέθοδος

Κατά την 5ετή περίοδο 2015-2020 αντιμετωπίστηκαν 9 κατάγματα κνημιαίου κυρτώματος . Όλα τα περιστατικά αφορούσαν αγόρια. Από το σύνολο των παιδιών τα 6 αντιμετωπίστηκαν με τη μέθοδο της ανοικτής ανάταξης και εσωτερικής οστεοσύνθεσης και τα 3 συντηρητικά με τη χρήση κυκλοτερούς γύψου. Οι ασθενείς παρακολουθήθηκαν με ακτινογραφικό έλεγχο, κάθε 4 εβδομάδες μετεγχειρητικά, για τους επόμενους 3 μήνες.

Αποτέλεσμα

Από τη μετεγχειρητική παρακολούθηση των ασθενών, παρατηρήθηκε ότι οι ασθενείς που αντιμετωπίστηκαν με ανοικτή ανάταξη και εσωτερική οστεοσύνθεση κινητοποιήθηκαν γρηγορότερα και επανήλθαν στις δραστηριότητες τους πιο άμεσα. Όσοι αντιμετωπίστηκαν συντηρητικά, χρειάστηκαν μεγαλύτερο χρόνο αποθεραπείας και εμφάνισαν φυσιολογικό εύρος κίνησης πιο αργά. Η σταθεροποίηση του κατάγματος με χρήση κοχλιών στην εσωτερική οστεοσύνθεση φαίνεται να αποτελεί πιο αξιόπιστη λύση, που δίνει πολύ καλά μετεγχειρητικά αποτελέσματα, αν ακολουθηθεί από μια σταδιακή ενδυνάμωση του εκτατικού μηχανισμού.

Συμπεράσματα

Η σωστή τοποθέτηση κατάλληλων κοχλιών διεγχειρητικά, επιτρέπει στους ασθενείς που αντιμετωπίζονται με εσωτερική οστεοσύνθεση, γρηγορότερη αποκατάσταση και επιστροφή στις δραστηριότητές τους.

ΕΑ 079

ΕΠΙΔΗΜΙΟΛΟΓΙΑ ΚΑΙ ΑΝΤΙΜΕΤΩΠΙΣΗ ΧΕΙΡΟΥΡΓΙΚΩΝ ΚΑΤΑΓΜΑΤΩΝ ΣΤΑ ΠΑΙΔΙΑ

Δρ Μαρία Στεφάνου[1], Σεβαστή- Αθηνά Γιαννάκου[1], Ζωή Φρυδά[1], Γεώργιος Παπαδημητρίου[1], Ανδριάνα Βασιλάκου[1], Γεώργιος Γάτος[1], Δρ. Αναστασία Πηλιχού[1], Δρ. Παναγιώτης Κράλλης[1], Δρ. Ιωάννης Αναστασόπουλος[1]
[1]Β' Ορθοπαιδική Κλινική, Νοσοκομείο Παίδων "Η Αγία Σοφία"

Σκοπός: Τα κατάγματα στην παιδική ηλικία αποτελούν σημαντικό θέμα δημόσιας υγείας και συχνή αιτία επίσκεψης στα Τμήματα Επειγόντων Περιστατικών των νοσοκομείων. Παρόλο που η συντηρητική αντιμετώπιση των καταγμάτων της παιδικής ηλικίας είναι η συνήθης πρακτική για τα περισσότερα εξ' αυτών, εντούτοις η χειρουργική αντιμετώπιση κερδίζει έδαφος σε σύγκριση με παλαιότερες δεκαετίες και καθιστά απαραίτητη τη γνώση των ενδείξεων χειρουργικής αποκατάστασης στα παιδιά καθώς και των χειρουργικών τεχνικών.

Υλικό & Μέθοδος: Αναδρομικά μελετήθηκαν τα κατάγματα που αντιμετωπίστηκαν χειρουργικά την τριετία 2017-2020 στο Νοσοκομείο μας σε παιδιά ηλικίας έως 16 ετών.

Αποτελέσματα: Καταγράφηκαν 209 κατάγματα που αντιμετωπίστηκαν χειρουργικά. Το 72% των χειρουργικών καταγμάτων αφορούσε το άνω άκρο και το 28% το κάτω. Όσον αφορά το άνω άκρο, το 52% των χειρουργικών καταγμάτων αφορούσε υπερκονδύλια κατάγματα βραχιονίου, το 12% κατάγματα διάφυσης αντιβραχίου αμφοτέρων των οστών, το 11% κατάγματα παρατροχιλίου απόφυσης, το 8% κατάγματα βραχιονίου κονδύλου και το 5% κατάγματα άπω πέρατος κερκίδας. Όσον αφορά το κάτω άκρο, το 28% των χειρουργικών καταγμάτων αφορούσε κατάγματα της άπω επίφυσης της κνήμης, το 17% τη διάφυση του μηριαίου και το 10% τη διάφυση της κνήμης, 9% κατάγματα του κνημιαίου κυρτώματος και 7% οστεοχόνδρινα κατάγματα του γόνατος. Οι τεχνικές συγκράτησης περιλαμβάνουν κατά κύριο λόγο βελόνες Kirschner και ενδομυελικούς ήλους Nancy, ενώ συζητούνται οι ενδείξεις χειρουργικής αποκατάστασης ανάλογα με τον τύπο του κατάγματος και την ηλικία.

Συμπεράσματα: Τα κατάγματα της παιδικής ηλικίας που χρήζουν χειρουργικής αντιμετώπισης ολοένα και αυξάνονται, κάνοντας επιτακτική την ανάγκη γνώσης των ενδείξεων χειρουργικής αποκατάστασης- ανάλογα με τον τύπου του κατάγματος και την ηλικία- καθώς και των σωστών χειρουργικών τεχνικών.

ΕΑ 080

Ο ΡΟΛΟΣ ΤΗΣ ΑΡΘΡΟΣΚΟΠΗΣΗΣ ΣΤΗΝ ΑΝΤΙΜΕΤΩΠΙΣΗ ΟΣΤΕΟΧΟΝΔΡΙΝΩΝ ΚΑΤΑΓΜΑΤΩΝ ΤΟΥ ΓΟΝΑΤΟΣ ΣΕ ΣΚΕΛΕΤΙΚΑ ΑΝΩΡΙΜΟΥΣ ΑΣΘΕΝΕΙΣ: ΜΙΑ ΑΝΑΔΡΟΜΙΚΗ ΜΕΛΕΤΗ

Παντελεήμων Ζωγάκης[1], Γεώργιος Μποζονέλος[1], Χρήστος-Σωτήρης Παπαδάκης[2], Λάμπρος Μεταξάς[1], Εμμανουήλ Σκοτίδης[1], Ελευθέριος Σταυρίδης[1], Κωνσταντίνος Αντωνής[1]
[1]Α' Ορθοπαιδική Κλινική, Γ.Ν.Α.Παίδων "η Αγία Σοφία", [2]Γ.Ν.Α."Ο Ευαγγελισμός"

ΣΚΟΠΟΣ:
Τα οστεοχόνδρινα κατάγματα μηριαίων κονδύλων και επιγονατίδας αποτελούν συχνές κακώσεις του γόνατος σε παιδιά και εφήβους. Στο παρελθόν οι τραυματισμοί αυτοί υποεκτιμούνταν πολλές φορές στον απεικονιστικό έλεγχο με αποτέλεσμα ανεπανόρθωτες βλάβες του αρθρικού χόνδρου. Η έγκαιρη αρθροσκοπική παρέμβαση μπορεί να αποτελέσει χρήσιμο διαγνωστικό και θεραπευτικό εργαλείο. Σκοπός της μελέτης ήταν η εκτίμηση της συμβολής της αρθροσκόπησης στην ορθότερη διάγνωση και θεραπεία οστεοχόνδρινων καταγμάτων σε σκελετικά ανώριμους ασθενείς.

ΥΛΙΚΟ & ΜΕΘΟΔΟΣ:
Στην μελέτη συμπεριλήφθηκαν 12 ασθενείς (5 αγόρια και 7 κορίτσια) με οστεοχόνδρινα κατάγματα μηριαίων κονδύλων και επιγονατίδας από τον Σεπτέμβριο του 2018 έως τον Φεβρουάριο του 2020. Η μέση ηλικία ήταν 12,6 έτη. Ο τραυματισμός αφορούσε τους μηριαίους κονδύλους σε 6 γόνατα και την επιγονατίδα σε 8 (2 γόνατα εμφάνιζαν βλάβη και στις 2 περιοχές). Η κάκωση ήταν αποτέλεσμα τραυματικού εξαρθρήματος επιγονατίδας ή άμεσης πλήξης. Οι ασθενείς υποβλήθηκαν σε αρθροσκόπηση γόνατος και μικροκατάγματα/τρυπανισμούς. Σε 5 ασθενείς πραγματοποιήθηκε επιπρόσθετα αρθροτομή, ανοικτή ανάταξη και εσωτερική οστεοσύνθεση ενώ σε 1 ασθενή το οστικό τεμάχιο αφαιρέθηκε. Σε 3 πραγματοποιήθηκε ταυτόχρονη διόρθωση της συνοδού αστάθειας επιγονατίδας.

ΑΠΟΤΕΛΕΣΜΑ:
Κατά το follow-up δεν παρατηρήθηκαν μετεγχειρητικές επιπλοκές και δεν χρειάστηκε επανεπέμβαση. Όλοι οι ασθενείς είχαν επανέλθει στη βάδιση σε πλήρη φόρτιση στους 2 μήνες μετεγχειρητικά και στην τελευταία επανεξέταση είχαν πλήρες εύρος κίνησης του γόνατος, έχοντας επιστρέψει σε αθλητικές δραστηριότητες χωρίς αναφερόμενες ενοχλήσεις.

ΣΥΜΠΕΡΑΣΜΑΤΑ:
Η αρθροσκόπηση αποτελεί χρήσιμη επιλογή στην αντιμετώπιση οστεοχόνδρινων καταγμάτων γόνατος σε παιδιά και εφήβους. Μόνη ή σε συνδυασμό με άλλες μεθόδους, μπορεί να παρέχει σφαιρική εποπτεία της άρθρωσης καθώς και δυνατότητα ελάχιστα επεμβατικής παρέμβασης, οδηγώντας σε άριστη λειτουργική αποκατάσταση.

EA 081

ΠΑΙΔΙΑΤΡΙΚΑ ΚΑΤΑΓΜΑΤΑ ΚΑΤΩ ΠΕΡΑΤΟΣ ΚΕΡΚΙΔΑΣ: ΥΠΑΡΧΟΥΝ ΑΞΙΟΠΙΣΤΟΙ ΠΡΟΓΝΩΣΤΙΚΟΙ ΠΑΡΑΓΟΝΤΕΣ ΓΙΑ ΠΕΡΑΙΤΕΡΩ ΠΑΡΕΚΤΟΠΙΣΗ

Dr Pantelis Tsantanis[1], Mr Nikos Reissis[1], Mr Ronald Dodenhoff[1]
[1]*Princess Royal Hospital*

ΣΚΟΠΟΣ:Τα κατάγματα κάτω πέρατος κερκίδας αποτελούν τα συχνότερα κατάγματα παίδων,με την πλειοψηφία να αντιμετωπίζονται με κλειστή ανάταξη και εφαρμογή γύψινου κυκλοτερούς επιδέσμου.Παρεκτόπιση του κατάγματος ύστερα από ανάταξη είναι πιθανή και οδηγεί σε φτωχά αποτελέσματα.Υπάρχουν πολλαπλοί παράγοντες κινδύνου παρεκτόπισης,παρότι το θέμα βρίσκεται υπό συνεχή συζήτηση.Η μελέτη μας επιχειρεί να αξιολογήσει τη σημασία πολλαπλών παραγόντων που δυνητικά συμβάλλουν στην απώλεια της ανάταξης.Προσπαθήσαμε επίσης να αναγνωρίσουμε τις ενδοεγχειρητικές ακτινογραφικές παραμέτρους που προβλέπουν την ανάγκη διαδερμικής οστεοσύνθεσης με βελόνες Kirschner.
ΥΛΙΚΟ ΚΑΙ ΜΕΘΟΔΟΣ:Αυτή η αναδρομική μελέτη συμπεριλαμβάνει 102 παιδιά με κατάγματα κάτω πέρατος κερκίδας.Οι παράγοντες κινδύνου παρεκτόπισης που αξιολογήθηκαν ήταν η ηλικία,η γωνίωση,η αρχική παρεκτόπιση του κατάγματος,συνοδό κάταγμα ωλένης και η ακρίβεια της ανάταξης.Επιπροσθέτως,η ποιότητα του γύψου και οποιαδήποτε υπολειμματική παρεκτόπιση ύστερα από την ανάταξη εκτιμήθηκαν.
ΑΠΟΤΕΛΕΣΜΑ:Αναγνωρίστηκαν 37 κορίτσια και 65 αγόρια με μέση ηλικία τα 9,7 έτη(εύρος 3-16 ετών).23(22.5%) κατάγματα απώλεσαν την ανάταξή τους και όλα βρέθηκαν με υπολειμματική ανάταξη στις ενδοεγχειρητικές ακτινογραφίες. Συνοδό κάταγμα ωλένης υπήρχε σε 58(56.8%) περιστατικά, αλλά δε βρέθηκε ότι επηρεάζει σημαντικά την περαιτέρω παρεκτόπιση.Η αρχική παρεκτόπιση σχετιζόταν σημαντικά με την απώλεια ανάταξης.Πλήρως παρεκτοπισμένα κατάγματα ήταν 7 φορές πιθανότερο να παρεκτοπιστούν ξανά συγκριτικά με ατελή κατάγματα.8 κατάγματα που παρεκτοπίστηκαν χρείαστηκαν δεύτερη επέμβαση.Το cast index αποδείχτηκε ο σημαντικότερος ακτινογραφικός παράγοντας.Η μέση ηλικία των ασθενών με απώλεια ανάταξης ήταν 9,2 έτη(εύρος 7-11 έτη).
ΣΥΜΠΕΡΑΣΜΑΤΑ:Αρχική παρεκτόπιση μεγαλύτερη από 50% και μη επίτευξη ανατομικής ανάταξης ήταν οι κύριοι παράγοντες κινδύνου παρεκτόπισης.Δεδομένου της ευκολίας κλινικής χρήσης του cast index,φαίνεται να αποτελεί χρήσιμο ενδοεγχειρητικό εργαλείο.Η παρουσία συνοδού κατάγματος ωλένης δεν επηρεάζει την περαιτέρω παρεκτόπιση.

ΕΑ 082

ΧΕΙΡΟΥΡΓΙΚΗ ΑΝΤΙΜΕΤΩΠΙΣΗ ΚΑΚΩΣΕΩΝ ΤΟΥ ΑΡΘΡΙΚΟΥ ΧΟΝΔΡΟΥ ΣΧΕΤΙΖΟΜΕΝΩΝ ΜΕ ΕΞΑΡΘΡΗΜΑ ΕΠΙΓΟΝΑΤΙΔΑΣ ΣΕ ΣΚΕΛΕΤΙΚΑ ΑΝΩΡΙΜΟΥΣ ΑΣΘΕΝΕΙΣ

Ιωάννης Μελάς[1], Δημήτριος Μεταξιώτης[2], Μιχαήλ Ιωσηφίδης[1]
[1]OrthoBiology, Surgery Centre, [2]Β Ορθοπαιδική Κλινική, ΓΝ Παπαγεωργίου

Σκοπός
Το εξάρθρημα της επιγονατιδομηριαίας άρθρωσης αποτελεί κοινή κάκωση του αναπτυσσόμενου σκελετού και συχνά συνδυάζεται με χόνδρινες ή οστεοχόνδρινες βλάβες. Σκοπός της παρούσας μελέτης ήταν η αξιολόγηση των αποτελεσμάτων της χειρουργικής αντιμετώπισης κακώσεων του αρθρικού χόνδρου μετά από εξάρθρημα της επιγονατίδας σε σκελετικά ανώριμους ασθενείς.

Υλικό & Μέθοδος
Στην έρευνα συμπεριλήφθηκαν 21 σκελετικά ανώριμοι ασθενείς οι οποίοι υποβλήθηκαν σε χειρουργική επέμβαση για την αντιμετώπιση χόνδρινων ή οστεοχόνδρινων καταγμάτων μετά από τραυματικό εξάρθρημα της επιγονατίδας. Όλες οι βλάβες είχαν αναγνωριστεί στον προεγχειρητικό απεικονιστικό έλεγχο με απλές ακτινογραφίες ή μαγνητική τομογραφία - 17 (81%) από αυτές εντοπίστηκαν στην επιγονατίδα, ενώ οι υπόλοιπες 4 (19%) στον έξω μηριαίο κόνδυλο. Σε 14 περιπτώσεις (ομάδα Α) διενεργήθηκε οστεοσύνθεση με χρήση βιοαπορροφήσιμων υλικών μέσω αρθροσκόπησης ή αρθροτομής. 7 ασθενείς (ομάδα Β) είχαν μικρού μεγέθους ελεύθερα σωμάτια, τα οποία αφαιρέθηκαν, ενώ στον κρατήρα της βλάβης έγινε αρθροσκοπικός καθαρισμός σε συνδυασμό με μικροκατάγματα. Μετεγχειρητικά οι ασθενείς παρακολουθήθηκαν για 3,6±2,6 έτη και αξιολογήθηκαν βάσει της τροποποιημένης έκδοσης της κλίμακας IKDC για παιδιά και εφήβους (pedi-IKDC).

Αποτελέσματα
Συνολικά η μέση βαθμολογία στην κλίμακα pedi-IKDC παρουσίασε σημαντική αύξηση από 61,9±7,2 προεγχειρητικά σε 88,1±5,8 στην τελευταία μετεγχειρητική επανεξέταση ($p<0.001$). Η μεταβολή ήταν μεγαλύτερη στην ομάδα Β (25,9±5,5) σε σχέση με την ομάδα Α (24,2±6,0), η διαφορά όμως αυτή δεν ήταν στατιστικά σημαντική.

Συμπεράσματα
Η παρούσα μελέτη έδειξε ότι η χειρουργική αντιμετώπιση χόνδρινων και οστεοχόνδρινων βλαβών που ήταν αποτέλεσμα τραυματικού εξαρθρήματος της επιγονατίδας σε σκελετικά ανώριμους ασθενείς είχε, συνολικά, ευνοϊκή έκβαση. Η οστεοσύνθεση, από τη μία πλευρά, και η αφαίρεση ελεύθερου σωματίου σε συνδυασμό με διέγερση του μυελού των οστών, από την άλλη, είχαν παρόμοια αποτελέσματα.

ΕΑ 083

ΑΝΤΙΜΕΤΩΠΙΣΗ ΧΟΝΔΡΙΝΩΝ ΒΛΑΒΩΝ ΣΕΦΗΒΟΥΣ ΜΕ ΧΡΟΝΙΑ ΕΠΙΓΟΝΑΤΙΔΟΜΗΡΙΑΙΑ ΑΣΤΑΘΕΙΑ

Ιωάννης Μελάς[1], Δημήτριος Μεταξιώτης[2], Μιχαήλ Ιωσηφίδης[1]
[1]OrthoBiology, Surgery Centre, [2]Β Ορθοπαιδική Κλινική, ΓΝ Παπαγεωργίου

Σκοπός
Οι βλάβες στον αρθρικό χόνδρο του γόνατος είναι συχνές σε ασθενείς με καθ' έξιν εξάρθρημα της επιγονατιδομηριαίας άρθρωσης. Σκοπός της παρούσας έρευνας ήταν η λειτουργική αξιολόγηση του γόνατος ασθενών εφηβικής ηλικίας μετά από χειρουργική αντιμετώπιση χόνδρινων βλαβών σε συνδυασμό με σταθεροποίηση της επιγονατίδας.

Υλικό & Μέθοδος
Στη μελέτη συμπεριλήφθηκαν 15 ασθενείς, μέσης ηλικίας 14,8±2,2 ετών, με χόνδρινες βλάβες του γόνατος και ιστορικό καθ' έξιν εξαρθρήματος της επιγονατιδομηριαίας άρθρωσης, οι οποίοι υποβλήθηκαν σε χειρουργική επέμβαση αποκατάστασης του αρθρικού χόνδρου με ταυτόχρονη σταθεροποίηση της επιγονατίδας και μετεγχειρητική παρακολούθηση για 3,2±2,1 έτη. Σε 7 περιπτώσεις (ομάδα Α) εφαρμόστηκαν κυτταρικές μέθοδοι - εμφύτευση αυτόλογων χονδροκυττάρων (ACI) και μεσεγχυματικών κυττάρων εκ του λιπώδους ιστού (Ad-MSCs) - ενώ στις υπόλοιπες 8 (ομάδα Β) η παρέμβαση αφορούσε τη διέγερση του οστικού μυελού με την τεχνική των μικροκαταγμάτων ή της αυτόλογης χονδρογένεσης με χρήση μεμβράνης (AMIC). Ταυτόχρονα, έγινε συρραφή των έσω καθεκτικών συνδέσμων της επιγονατίδας ή/και του έσω επιγονατιδομηριαίου συνδέσμου (MPFL) σε 4 ασθενείς, ενώ στους υπόλοιπους 11 διενεργήθηκε συνδεσμοπλαστική του MPFL. Για την αξιολόγηση του αποτελέσματος χρησιμοποιήθηκε η τροποποιημένη έκδοση της κλίμακας IKDC για σκελετικά ανώριμους ασθενείς (pedi-IKDC).

Αποτελέσματα
Και οι δύο ομάδες παρουσίασαν σημαντική βελτίωση, με τη συνολική μέση βαθμολογία στην κλίμακα pedi-IKDC να διαμορφώνεται σε 86,8±6,3 κατά την τελευταία μετεγχειρητική επανεξέταση από 63,5±6,9 που μετρήθηκε προεγχειρητικά ($p<0.001$). Δεν βρέθηκε στατιστικά σημαντική διαφορά μεταξύ των δύο ομάδων, παρόλο που η μεταβολή στην ομάδα Α (23,4±5,8) ήταν μεγαλύτερη από αυτήν στην ομάδα Β (21,6±7,1).

Συμπεράσματα
Η μελέτη αυτή έδειξε ότι η χειρουργική αντιμετώπιση χόνδρινων βλαβών του γόνατος σε συνδυασμό με σταθεροποίηση της επιγονατίδας σε ασθενείς εφηβικής ηλικίας είχε ευνοϊκά αποτελέσματα. Οι διάφορες τεχνικές αποκατάστασης του αρθρικού χόνδρου που χρησιμοποιήθηκαν, συμπεριλαμβανομένων των κυτταρικών τεχνικών και της διέγερσης του μυελού των οστών, είχαν παρόμοια αποτελεσματικότητα.

ΕΑ 084

ΒΙΟΧΗΜΙΚΑ ΚΡΙΤΗΡΙΑ ΓΙΑ ΠΑΡΑΠΟΜΠΗ ΑΣΘΕΝΩΝ ΜΕ ΚΑΤΑΓΜΑ ΙΣΧΙΟΥ ΣΕ ΕΙΔΙΚΟ ΙΑΤΡΕΙΟ

PhD Ευαγγελία Παπακίτσου[1,2], Κωνσταντίνος Ζυγογιάννης[2], Κωνσταντίνος Αντωνής[3], PhD Ιωάννα Πασπάτη[1,4], Ομότιμος Καθηγητής Γεώργιος Λυρίτης[1,5]

[1]Εργαστήριο Έρευνας Παθήσεων Μυοσκελετικού Συστήματος, [2]ΓΝΑ Λαϊκό, [3]Νοσοκομείο Παίδων Αγία Σοφία , [4]Νοσοκομείο Παίδων Πεντέλης, [5]Ελληνικό Ίδρυμα Οστεοπόρωσης

Σκοπός της μελέτης ήταν η ανάδειξη υποομάδων με βιοχημικά κριτήρια, σε ασθενείς με κατάγματα ισχίου. Στην αντίστοιχη ηλικία η κάθαρση κρεατινίνης (GFR) είναι συχνά μικρότερη των 60 ml/min/1,73m² και μπορεί να συνοδεύεται από οστικές μεταβολικές διαταραχές, έλλειψη βιταμίνης D και υπερπαραθυρεοειδισμό.

Ασθενείς και Μέθοδος: Δεδομένα 272 καταγμάτων ισχίου από Fracture Liaison πρωτόκολλο διερευνήθηκαν με K-means Clustering και Principal Component in R ανάλυση. Μετρήθηκαν e-GFR CKD-EPI, ασβέστιο (Ca), φώσφορος (P), ολική (ALP)/οστική αλκαλική φωσφατάση (b-ALP), παραθορμόνη (i-PTH), 25 υδροξυ-D (25OHD), αζωτοτελοπεπτίδιο κολλαγόνου I (NTx-I), ολικό αμινοτελικό προπεπτίδιο προκολλαγόνου I (PINP) ορού.

Αποτελέσματα: Πενήντα % των ασθενών είχαν ΧΝΑ 3ου σταδίου. 69% είχαν 25OHD<12.5 ng/ml. 184 άτομα (ομάδα Α) συσταδοποιήθηκαν γύρω από κέντρο με μέσες τιμές φυσιολογικές εκτός της 25OHD (12.73 ng/ml) και του δείκτη οστικής απορρόφησης (NTx=24.74 nMBCE). Οι υπόλοιποι ασθενείς ταξινομήθηκαν σε δύο υπερπαραθυρεοειδικές ομάδες Β και Γ (PTH=78.35pg/ml και 93.21 pg/ml) με μέση e-GFR 52.06 και 53.14 ml/min/1,73m² αντίστοιχα και έλλειψη D. Η ομάδα Β (n=19) χαρακτηριζόταν από πολύ υψηλούς δείκτες οστικής σύνθεσης (ALP=174,8 U/L, b-ALP=45.34 U/L, PINP=188.05 ng/ml) και NTx (38.78 nMBCE). Η ομάδα Γ (n=69) είχε μέσες τιμές ενδιάμεσες των Α και Β. Η b-ALP (cos=0.68), PINP(cos=0.67), e-GFR (cos=0.62), NTx (cos=0.6) είχαν τη μεγαλύτερη βαρύτητα. Η e-GFR συσχετιζόταν αρνητικά με την i-PTH, NTx και P.

Συμπεράσματα: Περίπου 30% των ασθενών με κατάγματα ισχίου κατανέμονται σε υψηλού σκελετικού κινδύνου υπερπαραθυρεοειδικές ομάδες με αυξημένη οστική εναλλαγή. Η e-GFR και ένας δείκτης οστικής σύνθεσης ή τουλάχιστον ALP, i-PTH και P, αλλά ουδαμώς η 25OHD, έχουν τη μεγαλύτερη διακριτική ικανότητα.

ΕΑ 085

ΣΤΟΙΧΕΙΑ ΕΠΙΔΗΜΙΟΛΟΓΙΑΣ ΚΑΙ ΠΑΘΟΓΟΝΟΙ ΜΙΚΡΟΟΡΓΑΝΙΣΜΟΙ ΣΤΙΣ ΠΕΡΙΠΡΟΘΕΤΙΚΕΣ ΛΟΙΜΩΞΕΙΣ ΙΣΧΙΟΥ ΚΑΙ ΓΟΝΑΤΟΣ: Η 15 ΕΤΗΣ ΕΜΠΕΙΡΙΑ ΕΝΟΣ ΚΕΝΤΡΟΥ ΑΝΑΦΟΡΑΣ.

Γεώργιος Κομνός[1], Δημήτριος Δεληγεώργης[1], Αθανάσιος Κουτής[1], Φώτης Παπαγεωργίου[1], Καθηγητής Σωκράτης Βαρυτιμίδης[1], Καθηγητής Μιχαήλ Χαντές[1], Καθηγητής Θεόφιλος Καραχάλιος[1], Καθηγητής Κωνσταντίνος Μαλίζος[1]
[1]*Πανεπιστημιακό Γενικό Νοσοκομείο Λάρισας*

ΣΚΟΠΟΣ: Η έλλειψη εθνικού μητρώου καταγραφής αρθροπλαστικών και δεδομένων για την επιτήρηση του επιπολασμού μικροβίων στα Νοσοκομεία της χώρας μας, στερεί τους θεράποντες απο σημαντικές παραμέτρους πρόληψης και αντιμετώπισης των περιπροθετικών λοιμώξεων.Η μελέτη διερευνά τα επιδημιολογικά χαρακτηριστικά και την μικροβιακή χλωρίδα των λοιμώξεων αρθροπλαστικών, στην Ορθοπαιδική κλινική του ΠΘ
ΥΛΙΚΟ ΚΑΙ ΜΕΘΟΔΟΣ: Μελετήθηκαν αναδρομικά οι ασθενείς με περιπροθετικές λοιμώξεις ισχίου και γόνατος μεταξύ 2004 και 2019. Αποκλείσθηκαν οι περιπτώσεις με ελλιπή αποτέλεσμα καλλιέργειας. Έγινε ανάλυση δημογραφικών, μικροβιολογικών δεδομένων, της συννοσηρότητας, των προηγηθεισών επεμβάσεων, των καλλιεργειών αίματος, αρθρικού υγρού και διεγχειρητικών δειγμάτων.
ΑΠΟΤΕΛΕΣΜΑΤΑ: Σε χρονικό διάστημα 15 ετών, αντιμετωπίστηκαν 156 ασθενείς με λοιμώξεις αρθροπλαστικών ισχίου και γόνατος. Η μέση ηλικία τους ήταν τα 69,4 έτη (εύρος 58-83) και οι 111 (71,15%) εξ' αυτών ήταν γυναίκες ενώ οι 45 (28,84) άνδρες. Καταγράφηκαν 62 λοιμώξεις αρθροπλαστικών ισχίου (39,74%) και 94 (60,25%) λοιμώξεις αρθροπλαστικών γόνατος. Όσον αφορά τους παθογόνους μικροοργανισμούς, 92 (58,9%)λοιμώξεις σχετίζονταν με Gram (+) στέλεχος, 13 (8,3%) με Gram (-) και 7 (4,4%) με μύκητες. Σε 28 (17,9%) περιπτώσεις οι καλλιέργειες ήταν αρνητικές, ενώ σε 16 (10,2%) κατέδειξαν πολυμικροβιακή λοίμωξη.Τα κριτήρια λοίμωξης ήταν τα προτεινόμενα από την IDSA.

ΣΥΜΠΕΡΑΣΜΑΤΑ: Διαπιστώθηκε υπεροχή των κοαγκουλάση-αρνητικών σταφυλοκόκκων, χαμηλό ποσοστό MRSA, και πολυμικροβιακών λοιμώξεων. Ο αριθμός των ψευδώς αρνητικών καλλιεργειών, πιθανώς σχετίζεται με την επιλογή και την διαχείρηση των δειγμάτων. Τα ευρήματα συμβάλλουν στον καθορισμό της περιεγχειρητικής χημειοπροφύλαξης και στην επιλογή της εμπειρικής θεραπείας με αντιβιοτικά μέχρι την έλευση του αντιβιογράμματος.

ΕΑ 086

Οστική Πυκνότητα και σκελετικές διαταραχές σε ασθενείς με σύνδρομο SOTOS

ΕΙΔΙΚΕΥΟΜΕΝΟΣ ΠΑΙΔΙΑΤΡΙΚΗΣ ΧΑΡΗΣ ΚΑΠΟΓΙΑΝΝΗΣ[2], ΑΝ. ΚΑΘΗΓΗΤΡΙΑ ΠΑΙΔΙΑΤΡΙΚΗΣ Άρτεμις Δουλγεράκη[2], ΕΙΔΙΚΕΥΟΜΕΝΟΣ ΟΡΘΟΠΑΙΔΙΚΗΣ Σπύρος Σιούτης[1], ΕΙΔΙΚΕΥΟΜΕΝΗ ΟΡΘΟΠΑΙΔΙΚΗΣ Φωτεινή Σουκάκου[1], ΟΡΘΟΠΑΙΔΙΚΟΣ Άγγελος Κασπίρης[1], ΚΑΘΗΓΗΤΡΙΑ ΠΑΙΔΙΑΤΡΙΚΗΣ Ελένη Φρυσίρα[2], ΑΝ. ΚΑΘΗΓΗΤΡΙΑ ΟΡΘΟΠΑΙΔΙΚΗΣ Όλγα Σαββίδου[1], ΚΑΘΗΓΗΤΗΣ ΟΡΘΟΠΑΙΔΙΚΗΣ Παναγιώτης Παπαγγελόπουλος[1]
[1]Α΄Ορθοπαιδική Χειρουργική Κλινική ΕΚΠΑ, ΠΓΝ ΑΤΤΙΚΟΝ , [2]Τομέας Μεταβολικών Νοσημάτων των Οστών. Ινστιτούτο Υγείας του Παιδιού

Σκοπός: Το σύνδρομο Sotos είναι ένα σπάνιο σύνδρομο υπερανάπτυξης του σκελετού. Σκοπός της μελέτης ήταν η καταγραφή των σκελετικών διαταραχών και της οστικής πυκνότητας (BMD) αυτών των ασθενών.
Υλικό και Μέθοδος: Μελετήθηκαν 18 ασθενείς με σύνδρομο Sotos. Η BMD της ΟΜΣΣ και της ολόσωμης εξαιρουμένης της κεφαλής (TBLH), εκτιμήθηκαν με τη βοήθεια της απορροφησιομετρίας με διπλοενεργειακή δέσμη φωτονίων (DXA). Οι δύο μέθοδοι προσαρμογής της BMD χρησιμοποιήθηκαν: βάσει αναστήματος ("Ht-A") και οστικής ηλικίας ("BA"). Μετρήθηκαν η γεωμετρία και η αντοχή των οστών, η μυική μάζα, το ποσοστό λίπους, οι δείκτες οστικού σχηματισμού και οστικής απορρόφησης. Καταγράφηκε η ημερήσια πρόσληψη ασβεστίου, το ιστορικό καταγμάτων και σκελετικού άλγους, μυοσκελετικές ανωμαλίες και νοσηρότητες.
Αποτελέσματα: Δώδεκα ασθενείς (67%) είχαν σκολίωση. Κάταγμα ή σκελετικό άλγος δεν αναφέρθηκε. Όλοι οι ασθενείς παρουσίαζαν μειωμένη ημερήσια πρόσληψη ασβεστίου (<1000mg/24h). Μετά τη προσαρμογή της διάμεσης τιμής BMD της ΟΜΣΣ και της TBLH, με βάσει το "Ht-A" αλλά και τη "BA" παρατηρήθηκε σημαντική ελάττωση των ανωτέρω τιμών, κυρίως στην ΟΜΣΣ. Η διάμεση τιμή του μήκους των οστών ήταν 97,5%, υψηλότερη. Ανευρέθηκαν: αρνητική συσχέτιση μεταξύ του Z-score BMD TBLH ("BA") (r: -0.731, $p<0.05$) και έκκρισης ασβεστίου στα ούρα (UCA/Ucr) και θετική συσχέτιση μεταξύ του Z-score BMD LS ("BA") και οστεοκαλσίνης (OC) (r: 0.57, $p<0.05$).
Συμπέρασμα: Δεν διαπιστώθηκε οστεοπόρωση στους ασθενείς με σύνδρομο Sotos. Η προσαρμοσμένη μέτρηση της BMD βάσει οστικής ηλικίας αντιπροσώπευε καλύτερα τον μεταβολισμό των οστών, με στατιστικά σημαντικές συσχετίσεις με δείκτες του οστικού μεταβολισμού (UCA/Ucr, OC). Οι δείκτες αυτοί θα μπορούσαν να χρησιμοποιηθούν για την αξιολόγηση της σκελετικής υγείας ασθενών με σύνδρομο Sotos.

ΕΑ 087

ΓΙΓΑΝΤΟΚΥΤΤΑΡΙΚΟΙ ΟΓΚΟΙ ΤΩΝ ΟΣΤΩΝ: ΕΝΤΟΠΙΣΗ ΚΑΙ ΑΠΟΤΕΛΕΣΜΑΤΑ ΧΕΙΡΟΥΡΓΙΚΗΣ ΑΝΤΙΜΕΤΩΠΙΣΗΣ

Φώτιος Παπαγεωργίου[1], Γεώργιος Μπακαγιάννης[1], Νικόλαος Στεφάνου[1], Αθανάσιος Κουτής[1], Ευστράτιος Αθανασέλης[1], Γεώργιος Χαλάτσης, Σωκράτης Βαρυτιμίδης[1], Ζωή Νταϊλιάνα[1]
[1]*Ορθοπαιδική Κλινική Πανεπιστημίου Θεσσαλίας*

ΣΚΟΠΟΣ: Ο γιγαντοκυτταρικός όγκος των οστών είναι συνήθως καλοήθης και εμφανίζεται στις μεταφύσεις μακρών οστών, με προεξάρχουσα εντόπιση την περιοχή του γόνατος και των φαλάγγων των δακτύλων. Πρόκειται για επιθετικό τοπικά όγκο, με υψηλά ποσοστά υποτροπής ανεξάρτητα από την επιλογή της θεραπείας. Σκοπός της μελέτης ήταν η καταγραφή της ανατομικής περιοχής εμφάνισης, των τρόπων θεραπείας και των ποσοστών υποτροπής των όγκων αυτών.
ΥΛΙΚΟ – ΜΕΘΟΔΟΣ: Σε μια δεκαετή περίοδο, μεταξύ 2005 και 2015, αντιμετωπίστηκαν χειρουργικά 15 οστικοί γιγαντοκυτταρικοί όγκοι. Η μέση ηλικία των ασθενών ήταν 36 έτη (εύρος 21-58), με 55% αυτών να είναι γυναίκες. Για τη θεραπεία, στο άνω άκρο διενεργήθηκε διασκαληνικός ή μασχαλιαίος νευρικός αποκλεισμός, ενώ στα κάτω άκρα αποκλεισμός μηριαίου,ισχιακού νεύρου ή ραχιαία αναισθησία. Η μετεγχειρητική παρακολούθηση ήταν κατ' ελάχιστον τα 5 έτη, ενώ η αξιολόγηση περιελάμβανε απλή ακτινογραφία και μαγνητική τομογραφία της πάσχουσας ανατομικής περιοχής, ακτινογραφία θώρακος προς αποκλεισμό μεταστατικής νόσου και σπινθηρογράφημα οστών
ΑΠΟΤΕΛΕΣΜΑΤΑ: Σε σύνολο 15 περιπτώσεων, οι 8 γιγαντοκυτταρικοί όγκοι εντοπίστηκαν περί το γόνατο (60% σε μηριαίους κονδύλους/40% σε εγγύς κνήμη), ενώ καταγράφηκαν: 1 εντόπιση σε εγγύς μηριαίο, 1 σε εγγύς βραχιόνιο, 2 σε περιφερικές κερκίδες και 3 σε δάκτυλα χεριού. Σε όλους τους όγκους σταδίου ΙΙ κατά Campanacci (67%) έγινε απόξεση και καυτηριασμός με 95% αλκοόλη ή οξυζενέ και τοποθέτηση τσιμέντου (55%) ή αυτομοσχεύματος (45%). Στις περιπτώσεις σταδίου ΙΙΙ κατά Campanacci (33%) πραγματοποιήθηκε ευρεία εκτομή, τοποθέτηση τσιμέντου και εσωτερική οστεοσύνθεση. Σε μία περίπτωση μετάφυσης κερκίδας έγινε χρήση αγγειούμενης περόνης με εξωτερική οστεοσύνθεση. Δεν καταγράφηκαν σε κανέναν ασθενή μεταστάσεις ή παθολογικό κάταγμα, ενώ τοπική υποτροπή σημειώθηκε σε 2 ασθενείς (13%).
ΣΥΜΠΕΡΑΣΜΑΤΑ: Οι οστικοί γιγαντοκυτταρικοί όγκοι αποτελούν το 5% όλων των όγκων των οστών. Βασικά στοιχεία είναι η τοπική τους επιθετικότητα και τα υψηλά ποσοστά υποτροπής, ενώ ο χειρουργός πρέπει να είναι εξοικειωμένος με τις πιθανότερες περιοχές εντόπισης και την πληθωρα διαθέσιμων θεραπευτικών επιλογών.

ΕΑ 088

ΕΝΔΟΝΕΥΡΙΚΕΣ ΓΑΓΓΛΙΑΚΕΣ ΚΥΣΤΕΙΣ ΤΟΥ ΚΟΙΝΟΥ ΠΕΡΟΝΙΑΙΟΥ ΝΕΥΡΟΥ

Ζήνων Κόκκαλης[1], Δημήτριος Καλαβρυτινός[1], Δημήτριος Αβραμίδης[1], Ευαγγελία Αργυροπούλου[1], Ανδρέας Παναγόπουλος[1], Παναγιώτης Μέγας[1]
[1]Ορθοπαιδική Κλινική Πανεπιστημίου Πατρών, Πανεπιστημιακό Νοσοκομείο Πατρών

Σκοπός: Οι ενδονευρικές γαγγλιακές κύστεις είναι σπάνια αίτια περιφερικών νευροπαθειών, που μπορούν να οδηγήσουν σε προχωρημένα στάδια σε πλήρη παράλυση. Συχνότερα, προσβάλλεται το κοινό περονιαίο νεύρο. Σκοπός μας είναι να αναδειχθεί η χειρουργική τεχνική και αντιμετώπιση της συγκεκριμένης παθολογίας.

Υλικό & Μέθοδος: Παρουσιάζονται 3 ασθενείς που διαγνώστηκαν με ενδονευρικές γαγγλιακές κύστεις του κοινού περονιαίου νεύρου. Δύο από τους ασθενείς παρουσιάστηκαν με πλήρη παράλυση και πτώση άκρου ποδός ενώ ο τρίτος με μεγάλη αδυναμία ραχιαίας έκτασης του άκρου ποδός. Η διάγνωση βασίστηκε στα ευρήματα της κλινικής εξέτασης, του ηλεκτρομυογραφήματος και των απεικονίσεων με μαγνητική τομογραφία. Οι ασθενείς αντιμετωπίστηκαν χειρουργικά. Με τη χρήση μικροχειρουργικών τεχνικών πραγματοποιήθηκε πλήρης αφαίρεση της γαγγλιακής κύστης, και στη συνέχεια εξωτερική νευρόλυση και περιορισμένη εσωτερική νευρόλυση του κοινού περονιαίου νεύρου προκειμένου να αποσυμπιεστούν πλήρως οι νευρικές δεσμίδες. Επίσης, πραγματοποιήθηκε εκτομή του αρθρικού κλάδου του κοινού περονιαίου νεύρου με σκοπό την αποφυγή υποτροπής.

Αποτέλεσμα: Η κλινική διάγνωση επιβεβαιώθηκε ιστολογικά. Μετεγχειρητικά, πλήρης ανάρρωση όλων των ασθενών επιτεύχθηκε, με μέσο χρόνο αποκατάστασης τους 6 μήνες. Και οι τρεις ασθενείς επέστρεψαν στις προηγούμενες δραστηριότητές τους.

Συμπεράσματα: Αν και σπάνιες, οι ενδονευρικές γαγγλιακές κύστεις πρέπει να συμπεριλαμβάνονται στη διαφορική διάγνωση της παράλυσης του κοινού περονιαίου νεύρου. Ο υψηλός δείκτης υποψίας και η κατάλληλη απεικόνιση, είναι απαραίτητα εργαλεία για την πρόληψη μη αναστρέψιμης βλάβης. Η κατάλληλη χειρουργική τεχνική, που περιλαμβάνει εκτομή του γαγγλίου όσο και του αρθρικού κλάδου του περονιαίου νεύρου καθώς και προσεκτική νευρόλυση, είναι σημαντική για την επίτευξη του επιθυμητού μετεγχειρητικού αποτελέσματος.

EA 089

ΟΠΙΣΘΙΑ ΑΡΘΡΟΣΚΟΠΗΣΗ ΠΟΔΟΚΝΗΜΙΚΗΣ ΣΤΗΝ ΑΝΤΙΜΕΤΩΠΙΣΗ ΣΥΝΔΡΟΜΟΥ ΠΡΟΣΚΡΟΥΣΗΣ ΑΠΟ ΤΡΙΓΩΝΟ ΟΣΤΑΡΙΟ (ΚΑΤΑΓΜΑ OS TRIGONUM)

Δρ. ΔΗΜΗΤΡΙΟΣ ΝΙΚΟΛΟΠΟΥΛΟΣ[1,3], Δρ. Γεώργιος Σαφός[1,3], Κωνσταντίνος Μουστάκας[1,3], Νεοπτόλεμος Σεργίδης[1,3], Πέτρος Σαφός[2,3], Αθανάσιος Σιδεράκης[2], Δημήτριος Καλπαξής[3,4]
[1]ΚΕΝΤΡΙΚΗ ΚΛΙΝΙΚΗ ΑΘΗΝΩΝ, [2]ΓΕΝΙΚΟ ΝΟΣΟΚΟΜΕΙΟ ΙΚΑΡΙΑΣ, [3]ΕΡΕΥΝΗΤΙΚΟ ΙΝΣΤΙΤΟΥΤΟ ΟΡΘΟΠΑΙΔΙΚΗΣ ΜΕΛΕΤΗΣ ΚΑΙ ΕΚΠΑΙΔΕΥΣΗΣ, [4]ΦΥΣΙΟΘΕΡΑΠΕΥΤΙΚΟ ΚΕΝΤΡΟ ΑΠΟΚΑΤΑΣΤΑΣΗΣ ΚΕΝΤΡΙΚΗ ΚΛΙΝΙΚΗ ΑΘΗΝΩΝ

Σκοπός: Το τρίγωνο οστό (ΤΟ) είναι από τα πιο συχνά επικουρικά οστάρια στον άκρο πόδα. Αν και συνήθως είναι ασυμπτωματικό, δύναται να δημιουργήσει ιδιαίτερα ενοχλήματα σε αθλητές και χορευτές, ιδιαίτερα μετά από κάταγμά του. Σκοπός της μελέτης μας αυτής είναι να αξιολογήσουμε τα αποτελέσματα από τη χρήση της οπίσθιας αρθροσκόπησης ποδοκνημικής στην αντιμετώπιση οξέων ή χρόνιων καταγμάτων του ΤΟ σε νέους αθλητές.
Υλικό & Μέθοδος: Από το 2011 έως το 2018, 81 ασθενείς μέσης ηλικίας 27,8 ετών χειρουργήθηκαν αρθροσκοπικά για κάταγμα ΤΟ ή οπίσθιο σύνδρομο οστικής πρόσκρουσης. Προ- και μετεγχειρητικά οι ασθενείς αξιολογήθηκαν στους 3 μήνες, 1 και 2 έτη βάση των VAS, ΠΔΚ ROM, AOFAS και FADI scores, σε ένα follow-up τουλάχιστον 2 ετών.
Αποτέλεσμα: Το VAS score εμφάνισε στατιστικά σημαντική βελτίωση από M=7.5 (5-9) προ- σε M=1.9 (1-3) σε 3 μήνες μετεγχειρητικά, M=0.6 (0-2) και M=0.3 (0-1) σε 1 και 2 έτη αντίστοιχα. Το εύρος κίνησης της ΠΔΚ (ROM) εμφάνισε στατιστικά σημαντική βελτίωση από M=24.8 (10-35) προ- σε M=58.0 (50-65) σε 3 μήνες ΜΤΧ και M=64.0 (50-65) σε 1 και M=64.7 (60-65) σε 2 έτη ΜΤΧ. AOFAS και FADI scores βελτιώθηκαν στατιστικά σημαντικά από M=39.4 (18-55) και 49.7 (42.3-62.5) προ- σε M=85.2 (74-89) και M=87.3 (81.7-88.5) ΜΤΧ σε 3 μήνες, και 97.7 (85-100) με M=97.9 (93.3-100) ΜΤΧ σε 1 έτος, αντίστοιχα ($p<0,001$). Μόνο 5 ασθενείς κατέβηκαν επίπεδο άθλησης Υπήρξαν 5 επιπλοκές (4 παροδικές).
Συμπεράσματα: Η οπίσθια αρθροσκόπηση ΠΔΚ είναι η επέμβαση εκλογής στην αντιμετώπιση οξέων ή χρόνιων καταγμάτων ΤΟ σε νέους αθλητές.

EA 090

ΜΥΙΚΕΣ ΚΑΙ ΤΕΝΟΝΤΙΕΣ ΠΡΟΣΑΡΜΟΓΕΣ ΜΕΤΑ ΑΠΟ ΔΙΑΔΕΡΜΙΚΗ ΣΥΡΡΑΦΗ ΡΗΞΗΣ ΑΧΙΛΛΕΙΟΥ ΤΕΝΟΝΤΑ: ΠΡΟΟΠΤΙΚΗ ΜΟΡΦΟΛΟΓΙΚΗ ΑΝΑΛΥΣΗ ΜΕΣΩ ΜΑΓΝΗΤΙΚΗΣ ΤΟΜΟΓΡΑΦΙΑΣ

Ass. Professor Σεραφείμ Τσιτσιλώνης[1], Dr. med. Tobias Gehlen[1], Dr. med. Frank Graef[1], Prof. Ulrich Stoeckle[1], Ass. Prof. Sebastian Manegold[1]
[1]*Center For Musculoskeletal Surgery, Charité - University Medicine Berlin*

Σκοπός

Η παρούσα μελέτη είναι διερευνεί προοπτικά τη δυναμική των μυοτενόντιων προσαρμογών μετά από ρήξη Αχιλλείου Τένοντα προ- και μετεγχειρητικά 12 μήνες μέσω μαγνητικής τομογραφίας.

Υλικό & Μέθοδος

Συμπεριλήφθηκαν 28 ασθενείς (27 άνδρες / 38±8,9 έτη). Όλοι υποβλήθηκαν σε διαδερμική συρραφη με το Dresden Instrument. Διενεργήθηκαν προ-και μετεγχειρητικά 3 Tesla MRI (προεγχειρητικά, 6 εβδομάδες, 6/12 μήνες μετεγχειρητικά) για τον προσδιορισμό του τενόντιου μήκους, του μυϊκού όγκου και της λιπώδους διήθησης. Η αντίθετη πλευρά ελήφθη ως αναφορά. Σε κάθε follow-up ελήφθησαν PROMs (ATRS, Hannover Score, Tegner Score), μετρήθηκε η περιφέρεια της γάμπας (τραυματισμένη και υγιής) και το heel-rise test.

Αποτελέσματα

Ένα έτος μετεγχειρητικά, η μέση τενόντια επιμήκυνση τένοντα ήταν 1,2 εκ. (εύρος:0-4,4 εκ.). Η μέγιστη επιμήκυνση παρατηρήθηκε μεταξύ 6ης εβδομάδας και 6ου μήνα (p <0,001). Η περιφέρεια της γάμπας μειώθηκε σημαντικά κατά 1,6 εκ. ένα έτος μετεγχειρητικά. Η μεγαλύτερη απώλεια όγκου παρατηρήθηκε τις πρώτες 6 εβδομάδες. Μια διαφορά > 2cm σε σχέση με την υγιή πλευρά οδήγησε σε σημαντικά χαμηλότερο Hannover score (p <0,001). Ο πελματιαίος μυς εμφάνισε τη μεγαλύτερη λιπώδη διήθηση. Ο μυϊκός όγκος εμφάνισε μείωση 19% τις πρώτες 6 εβδομάδες. Δεν υπήρξαν σημαντικές αλλαγές μεταξύ 6 και 12 μηνών.Τα PROMs έδειξαν γενικά καλά λειτουργικά αποτελέσματα. Το heel-rise-test συσχετίστηκε θετικά με το πάχος του γαστροκνημίου μετά από 12 μήνες. Το μήκος του τένοντα συσχετίστηκε αρνητικά με το Tegner score και το λειτουργικό VAS.

Συμπεράσματα

Η παρούσα μελέτη είναι η πρώτη που μελετά προοπτικά έναν ομοιογενή πληθυσμό μετά από διαδερμική συρραφή Αχιλλείου Τένοντα χρησιμοποιώντας επαναλαμβανόμενες σαρώσεις μαγνητικής τομογραφίας. Εμφανίστηκαν σημαντικές μυοτενόντιες δομικές αλλαγές, οι οποίες συσχετίζονται με το κλινικό και λειτουργικό αποτέλεσμα. Η μεγαλύτερη απώλεια μυών και η μεγαλύτερη λιπώδης διήθηση λαμβάνουν χώρα τις πρώτες 6 εβδομάδες. Ωστόσο, η μεγαλύτερη επιμήκυνση τένοντα είναι μεταξύ της 6ης εβδομάδας και του 6ου μήνα. Η προσαρμογή των μετεγχειρηματικών σχημάτων αποκατάστασης είναι μεγάλης κλινικής σημασίας.

ΕΑ 091

ΧΡΟΝΙΑ ΑΣΤΑΘΕΙΑ ΩΜΟΥ ΜΕ ΑΠΟΚΟΛΛΗΣΗ ΕΠΙΧΕΙΛΙΟΥ ΧΟΝΔΡΟΥ ΚΑΙ ΣΥΝΟΔΟ ΒΛΑΒΗ HILL-SACHS: ΣΥΓΚΡΙΣΗ ΑΡΘΡΟΣΚΟΠΙΚΗΣ ΑΠΟΚΑΤΑΣΤΑΣΗΣ (ΣΥΡΡΑΦΗ ΒΛΑΒΗΣ BANKART ΚΑΙ REMPLISSAGE) ΜΕ ΤΗΝ ΑΝΟΙΚΤΗ ΕΠΕΜΒΑΣΗ LATARJET

Κος Εμμανουήλ Αντωνογιαννάκης[1], Κος Γεώργιος Καλιντεράκης[1], Κα Αρεζού Αμπντί[1], Κος Κωνσταντίνος Γκαρσιούδης[2], Κος Μιλτιάδης Ζιώγας[1], Κος Ηλίας Γαλανόπουλος[1]
[1]Α΄ Ορθοπαιδική Κλινική, 401 ΓΣΝΑ, [2]Mediterraneo Hospital

Περίληψη
Σκοπός. Η σύγκριση των μεσοπρόθεσμων αποτελεσμάτων ανάμεσα στην αρθροσκοπική αποκατάσταση βλάβης Bankart με ταυτόχρονη επέμβαση remplissage και στην ανοικτή επέμβαση Latarjet σε ασθενείς με αστάθεια ώμου που παρουσιάζουν βλάβη Bankart και συνοδό βλάβη Hill-Sachs.

Υλικό & μέθοδος. 41 ασθενείς ηλικίας 18-35 ετών με αστάθεια ώμου, βλάβη Bankart με συνοδό ευμεγέθη βλάβη Hill-Sachs υποβλήθηκαν σε χειρουργική επέμβαση μεταξύ Ιαν 2015 και Μαρ 2018. Η πρώτη ομάδα υποβλήθηκε σε αρθροσκοπική συρραφή βλάβης Bankart με ταυτόχρονη επέμβαση remplissage (ομάδα Α, 18 ασθενείς). Η δεύτερη ομάδα υποβλήθηκε σε ανοικτή επέμβαση Latarjet με καθήλωση της κορακοειδούς με δύο μεταλλικούς κοχλίες (ομάδα Β, 23 ασθενείς). Σε όλους τους ασθενείς έγινε συμπλήρωση των πρωτοκόλλων Rowe, ASES και UCLA, ενώ παράλληλα καταγράφηκε ο πόνος με βάση την κλίμακα VAS και το εύρος κίνησης τόσο προεγχειρητικά όσο και μετεγχειρητικά.

Αποτελέσματα. Η μέση διάρκεια μετεγχειρητικής παρακολούθησης ήταν 38 μήνες (εύρος 24-55). Και στις δύο ομάδες τα σκορ στα πρωτόκολλα Rowe, ASES και UCLA ήταν σημαντικά βελτιωμένα μετεγχειρητικά σε σχέση με τα αντίστοιχα πριν την επέμβαση ($p<0.05$), ενώ δεν παρατηρήθηκε στατιστικά σημαντική διαφορά ανάμεσα στις 2 ομάδες μετεγχειρητικά στα αντίστοιχα πρωτόκολλα. Η ομάδα Α παρουσίασε σημαντικά μεγαλύτερο περιορισμό έξω στροφής και υπολειμματικό πόνο σε σύγκριση με τους ασθενείς της ομάδας Β ($p<0.05$). Το ποσοστό υποτροπής ήταν μικρότερο στην ομάδα Β (4.3% έναντι 11% στην ομάδα Α).

Συμπεράσματα. Σε ασθενείς με χρόνια αστάθεια ώμου που παρουσίαζαν ευμεγέθη βλάβη Hill-Sachs, τόσο η αρθροσκοπική τεχνική remplissage όσο και η ανοικτή επέμβαση Latarjet αποτελούν αξιόπιστες και ασφαλείς επεμβάσεις με χαμηλό ποσοστό υποτροπής. Ωστόσο, οι ασθενείς που υποβλήθηκαν σε αρθροσκοπική αποκατάσταση παρουσίασαν μεγαλύτερο έλλειμμα έξω στροφής και συχνότερα πόνο μετεγχειρητικά.

ΕΑ 092

Είναι εφικτή η τενοντομεταφορά της κάτω μοίρας του τραπεζοειδούς χρησιμοποιώντας την περιτονία του υπακανθίου για την αποκατάσταση της έξω στροφής σε μη επανορθώσιμες ρήξεις στροφικού πετάλου; Ανατομική μελέτη.

Κωνσταντινα Μωραϊτη[1], Φραντζέσκα Ζαμπέλη[1], Felipe Reinares[1], Απόστολος Γκάντσος[1], Philippe Valenti[1]
[1]*Clinique Bizet, Paris Shoulder Unit*

ΣΚΟΠΟΣ
Να διαπιστωθεί εάν τμήμα της περιτονίας του υπακανθίου, μεταξύ της κάτω γωνίας της ωμοπλάτης και της κατάφυσης της κάτω μοίρας τραπεζοειδούς (ΚΜΤ) στην ωμοπλάτη θα μπορούσε να χρησιμοποιηθεί στη τενοντομεταφορά ΚΜΤ για την επιμήκυνση του τένοντα του ΚΜΤ έτσι ώστε να φτάσει στην κατάφυση του υπακανθίου στο μείζον βραχιόνιο όγκωμα (ΜΒΟ).

ΥΛΙΚΟ ΚΑΙ ΜΕΘΟΔΟΣ
Χρησιμοποιήθηκαν οι 2 ώμοι από οκτώ πτωματικά παρασκευάσματα σε θέση beach chair. Μετρήθηκε η απόσταση μεταξύ της κατάφυσης της ΚΜΤ στην ωμοπλατιαία άκανθα και της κάτω γωνίας της ωμοπλάτης, υπολογίζοντας έτσι το μήκος του μοσχεύματος περιτονίας υπακανθίου που μπορεί να παρασκευαστεί. Ένα τμήμα της περιτονίας του υπακανθιου πλάτους 2,5-3cm παρασκευάστηκε από την κάτω γωνία της ωμοπλάτης έως την κατάφυση της ΚΜΤ στην ωμοπλατιαία άκανθα. Στη συνέχεια η κατάφυση της ΚΜΤ αποκολλήθηκε υποπεριοστικά σε συνέχεια με την περιτονία. Μετρήθηκε η απόσταση μεταξύ της κατάφυσης της ΚΜΤ στην ωμοπλατιαία άκανθα και της κατάφυσης του υπακανθίου στο ΜΒΟ υπολογίζοντας έτσι την απόσταση που πρέπει να καλυφθεί από το μόσχευμα περιτονίας υπακανθίου. Φέραμε τον επιμηκυμένο τένοντα ΚΜΤ στο ΜΒΟ και μετρήσαμε το μήκος του επιμηκυμένου τένοντα μεταξύ του σημείου εισαγωγής του στην κατάφυση του υπακανθίου και του ελεύθερου άκρου του, εκτιμώντας έτσι το διαθέσιμο μήκος για καθήλωση.

ΑΠΟΤΕΛΕΣΜΑΤΑ
Το μήκος της περιτονίας υπακανθίου που μπορεί να παρασκευαστεί είναι μεγαλύτερο από την απόσταση που πρέπει να καλυφθεί από το μόσχευμα. Ο επιμηκυμένος τένοντας είναι αρκετά μακρύς αφήνοντας μ.ό. 24.7mm για στερέωση.

ΣΥΜΠΕΡΑΣΜΑΤΑ
Είναι εφικτή η μεταφορά της ΚΜΤ χρησιμοποιώντας την περιτονία του υπακανθίου στην κατάφυση του υπακανθίου στο ΜΒΟ.

EA 093

«Υβριδική» αρθροσκοπική χειρουργική τεχνική αντιμετώπισης καταγμάτων ωμογλήνης με adjustable buttons και all-suture άγκυρες.

Dr Αχιλλέας Μπουτσιάδης[1], Περικλής Νικολακέας[3], MD, MSc Νικόλαος Ζερβάκης[1], MD, MSc Ιωάννης Λαχανάς[1], MD Αντώνιος Ανδρέου[2], MD Ιωάννης Μπάμπης[1]
[1]401 Γενικό Στρατιωτικό Νοσοκομείο Αθηνών, [2]251 Γενικό Νοσοκομείο Αεροπορίας, [3]Γενικό Νοσοκομείο Καλαμάτας

Σκοπός
Παρουσίαση αρθροσκοπικής χειρουργικής τεχνικής οστεοσύνθεσης και των κλινικών αποτελεσμάτων καταγμάτων του πρόσθιου χείλους της ωμογλήνης.
Υλικό & Μέθοδος
Για την τεχνική χρησιμοποιούνται 3 κουμπιά και μια άγκυρα ραμμάτων.Διενεργείται αρθροσκόπηση ώμου με το αρθροσκόπιο 30ο τοποθετημένο από την οπίσθια πόρτα και ακολούθως δημιουργείται η πρόσθια έξω και πρόσθια άνω πόρτα.Ένα ισχυρό ράμμα τοποθετείται από την πρόσθια άνω πόρτα στον επιχείλιο χόνδρο που παραμένει προσκολλημένος στο οστικό τεμάχιο,για τον χειρισμό αυτού κατά την ανάταξη.Ένας custom made αρθροσκοπικός οδηγός ωμογλήνης με άγκιστρο που έχει 6mm offset από την αρθρική επιφάνεια τοποθετείται από δευτερεύουσα οπίσθια πόρτα στο πρόσθιο χείλος του ανεταγμένου οστικού τεμαχίου.Δια του οδηγού τοποθετούνται σε παράλληλη διάταξη με απόσταση 10mm μεταξύ τους 2 K-wires 1,5mm δια της ωμογλήνης και του οστικού τεμαχίου και δημιουργούμε με αυλοφόρες φρέζες 2,8mm δύο τούνελ.Διαμέσου του κάτω τούνελ,που το οστικό τεμάχιο είναι παχύτερο,η καθήλωση της ανάταξης επιτυγχάνεται μέσω ενός adjustable κουμπιού που τοποθετείται στο οπίσθιο χείλος της ωμογλήνης και ενός ελεύθερου στρόγγυλου κουμπιού στο πρόσθιο χείλος.Μέσω του άνω τούνελ,που το οστικό τεμάχιο είναι πιο εύθραυστο εισάγεται με μια all suture άγκυρα 2,9mm από εμπρός προς τα πίσω.Επομένως η «ανάπτυξη-deploy» της άγκυρας γίνεται στο πρόσθιο χείλος του κατάγματος προσφέροντας «cortical fixation» με υλικά all-suture.Η τελευταία ασφαλίζεται στο οπίσθιο χείλος με ελεύθερο κουμπί και ολισθαίνοντες κόμπους.Τέλος επιδιορθώνεται ο πρόσθιος θύλακος με all suture άγκυρα κεντρικότερα του κατάγματος.
Αποτελέσματα
Ανατομική ανάταξη με πώρωση του κατάγματος επιτεύχθηκε σε όλες τις περιπτώσεις.Ένα έτος μετεγχειρητικά οι ασθενείς παρουσίαζαν πολύ καλά κλινικά σκορ:ASES 95,SST 11,CONSTANT 93,SSV 95% και δεν εμφάνιζαν αρθριτικές αλλοιώσεις στο ακτινογραφικό έλεγχο.Καμία επιπλοκή δεν παρατηρήθηκε.
Συμπεράσματα
Η «υβριδική» αρθροσκοπική οστεοσύνθεση των καταγμάτων του πρόσθιου χείλους της ωμογλήνης με κουμπιά και άγκυρες φαίνεται μια αξιόπιστη,ασφαλής και αναπαραγώγιμη τεχνική.Η μετατροπή μιας άγκυρας all-suture σε μέθοδο «cortical fixation»έχει το πλεονέκτημα αποφυγής θραύσης του οστικού τεμαχιού ή εισόδου μεταλλικών υλικών οστεοσύνθεσης εντός της άρθρωσης.

EA 094

Αποτελέσματα αρθροσκοπικά υποβοηθούμενης τενοντομεταφοράς κάτω μοίρας τραπεζοειδούς για μη επανορθώσιμη ρήξη στροφικού πετάλου με μεμονωμένη απώλεια έξω στροφής

Κωνσταντινα Μωραϊτη[1], Jean-David Werthel[1], Φραντζέσκα Ζαμπέλη[1], Felipe Reinares[1], Philippe Valenti[1]
[1]*Clinique Bizet, Paris Shoulder Unit*

Σκοπός
Σκοπός της μελέτης ήταν να αξιολογήσει τα κλινικά αποτελέσματα της τενοντομεταφοράς της κάτω μοίρας τραπεζοειδούς (ΚΜΤ), σε ασθενείς με ρήξη στροφικού πετάλου ώμου (ΡΣΠ) που εμφανίζουν απώλεια έξω στροφής (ΕΣ) με διατήρηση της κάμψης (μεμονωμένη απώλεια ΕΣ-Isolated Loss of External Rotation/ILER).

Υλικό και μέθοδος
Μεταξύ 2013-2016, 15 ασθενείς (9 άνδρες, μ.ό. ηλικίας 62έτη) υποβλήθηκαν σε τενοντομεταφορά ΚΜΤ για ILER. Κριτήρια εισαγωγής ήταν θετικά lag sign, dropping sign, hornblower sign, ατροφία υπερακανθίου, υπακανθίου και ελάσσονος στρογγύλου με λιπώδη εκφύλιση>2, λειτουργικός υποπλάτιος και απουσία αρθρίτιδας. Ο τένοντας της ΚΜΤ επιμηκύνθηκε με την περιτονία του υπακανθίου ή με μόσχευμα ημιτενοντώδους τένοντα. Η καθήλωση στην κατάφυση του υπακανθίου στο μείζον βραχιόνιο όγκωμα έγινε αρθροσκοπικά. Η τενοντομεταφορά έγινε με τον ώμο σε μέγιστη ΕΣ.

Αποτελέσματα
Στη μετεγχειρητική παρακολούθηση μ.ό 24 μήνες (εύρος 12-36 μήνες), όλα τα κλινικά αποτελέσματα βελτιώθηκαν σημαντικά ($p<0.05$). Ο πόνος (κλίμακα VAS) βελτιώθηκε από 7±2.5 σε 2±1.2. Το SSV βελτιώθηκε από 40±15 σε 70±17. Η κάμψη αυξήθηκε από 150°±33 σε 160°±37, η ΕΣ σε προσαγωγή από -20°±22 σε 24°±14, η ΕΣ σε απαγωγή 90° από -10°±17 σε 40°±24 και η έσω στροφή από Ο3 σε Ο1. Το absolute Constant score βελτιώθηκε από 35±9 σε 60±9. Τα σημεία lag sign και hornblower sign ήταν αρνητικά. Σημειώθηκαν δυο αιματώματα και μια αναθεώρηση για λοίμωξη.

Συμπεράσματα
Η τενοντομεταφορά της ΚΜΤ είναι μια θεραπευτική επιλογή για μη επανορθώσιμη ΡΣΠ με ILER (ρήξη υπακανθίου και ελάσσονος στρογγύλου) και λειτουργικό υποπλάτιο, βελτιώνοντας τον πόνο και την ΕΣ.

ΕΑ 095

ΑΡΘΡΟΣΚΟΠΙΚΗ ΚΑΘΗΛΩΣΗ ΟΞΕΩΝ ΚΑΤΑΓΜΑΤΩΝ ΤΟΥ ΠΡΟΣΘΙΟΥ - ΚΑΤΩΤΕΡΟΥ ΧΕΙΛΟΥΣ (BONY BANKART) ΤΗΣ ΩΜΟΓΛΗΝΗΣ

Ζήνων Κόκκαλης[1], **Αναστασία Αμπαριώτου[1]**, Νικόλαος Πάρχας[1], Παναγιώτης Τσιπλάκος[1], Κωνσταντίνα Σώλου[1], Ανδρέας Παναγόπουλος[1]
[1]Ορθοπαιδική Κλινική Πανεπιστημίου Πατρών, Πανεπιστημιακό Νοσοκομείο Πατρών

Σκοπός: Σκοπός αυτής της αναδρομικής μελέτης είναι η εκτίμηση των αποτελεσμάτων της αρθροσκοπικής καθήλωσης των οξέων παρεκτοπισμένων καταγμάτων του πρόσθιου-κατώτερου χείλους της ωμογλήνης (bony Bankart) ύστερα από πρόσθιο εξάρθρημα ώμου χρησιμοποιώντας αρθροσκοπική τεχνική με διοστικά ράμματα στο οστικό θραύσμα.
Υλικό & Μέθοδος: Μια διαδοχική σειρά 10 ασθενών με πρόσθιο εξάρθρημα ώμου και συνοδό οστική βλάβη Bankart υποβλήθηκε σε αρθροσκοπική αποκατάσταση. Όλοι οι ασθενείς αξιολογήθηκαν με την αναλογική κλίμακα πόνου (VAS score), το Constant score, και το Single Assessment Numeric Evaluation (SANE) score.
Αποτελέσματα: Τέσσερις γυναίκες και 6 άνδρες συμπεριλήφθηκαν στη μελέτη, με μέσο όρο ηλικίας 51 ετών (εύρος 25-66 ετών). Η μέση οστική απώλεια της ωμογλήνης ήταν 29.9% (εύρος, 13%-47%). Η μέση διάρκεια παρακολούθησης ήταν 17 μήνες (εύρος, 6-36 μήνες). Κατά την τελευταία παρακολούθηση, η βαθμολογία της αναλογικής κλίμακας πόνου βελτιώθηκε από 7.6 σε 1.4, το Constant score βελτιώθηκε από 46 (εύρος, 12-67) σε 84 (εύρος, 46-100), και το SANE score από 36 (εύρος, 25-55) σε 91 (εύρος, 65-100). Μία (10%) ασθενής υπέστη επανεξάρθρημα ύστερα από πτώση και εμφάνιση στη συνέχεια αρθρίτιδας, ενώ οι 9 (90%) ήταν σταθεροί ώμοι και απόλυτα ικανοποιημένοι με το τελικό αποτέλεσμα.
Συμπεράσματα: Η αρθροσκοπική θεραπεία των οστικών βλαβών Bankart μπορεί να αποτελέσει πρόκληση. Η αρθροσκοπική καθήλωση του οστικού θραύσματος με διοστικά ράμματα είναι μια αναπαραγώγιμη τεχνική και αποκαθιστά επιτυχώς τη σταθερότητα του ώμου με υψηλή ικανοποίηση ασθενούς και πολύ χαμηλό ποσοστό επιπλοκών.

EA 096

ΑΠΟΤΕΛΕΣΜΑΤΑ ΑΡΘΡΟΣΚΟΠΙΚΗΣ ΑΝΤΙΜΕΤΩΠΙΣΗΣ ΜΑΖΙΚΩΝ ΡΗΞΕΩΝ ΣΤΡΟΦΙΚΟΥ ΠΕΤΑΛΟΥ ΜΕ PATCH ΚΑΙ PRP

Γεώργιος Παναγόπουλος[1], Ανδρέας Λεωνίδου[1], Παναγιώτης Αναστασόπουλος[1], Mattia Pugliese[1], Ofer Levy[1]
[1]*Reading Shoulder Unit, Royal Berkshire Hospital*

Σκοπός: Η αντιμετώπιση των μαζικών ρήξεων του στροφικού πετάλου αποτελεί πρόκληση για τον χειρουργό. Η πλήρης αποκατάσταση συχνά είναι αδύνατο να επιτευχθεί, λόγω ρίκνωσης του τένοντα και κακής ποιότητας του εναπομείναντος ιστού. Στην παρούσα μελέτη, αναλύσαμε τα αποτελέσματα της αρθροσκοπικής αποκατάστασης μαζικών ρήξεων του στροφικού πετάλου με χρήση συνθετικού patch (Leeds-Kuff Patch) και ταυτόχρονη έγχυση PRP (platelet-rich plasma).

Υλικό & Μέθοδος: Η μελέτη συμπεριέλαβε 28 ασθενείς που υπεβλήθησαν σε αρθροσκοπική αποκατάσταση μαζικών ρήξεων του στροφικού πετάλου με συνθετικό patch και έγχυση PRP. Όλοι οι ασθενείς παρουσίαζαν ανάσπαση του μυοτενόντιου πετάλου πέραν του χείλους της ωμογλήνης. Καταγράφηκαν δημογραφικά στοιχεία, διάγνωση, συννοσηρότητες και διεγχειρητικά ευρήματα. Κατά την τελική παρακολούθηση (follow-up) καταγράφηκαν σε όλους τους ασθενείς εύρος κίνησης, Constant Score (CS), πόνος, βαθμός ικανοποίησης (Subjective Shoulder Value -SSV). Σε όλους τους ασθενείς έγινε κατά το τελικό follow up υπέρηχος ή μαγνητική τομογραφία (MRI).

Αποτελέσματα: Μεταξύ των 28 ασθενών, 12 ήταν γυναίκες και 16 άνδρες. Η μέση ηλικία ανερχόταν σε 59 έτη (εύρος, 39 - 75) και η μέση παρακολούθηση σε 55 μήνες (εύρος, 12 - 119 μήνες). Το μέσο CS βελτιώθηκε από 45.5 προεγχειρητικά σε 71.9 μετεγχειρητικά ($p<0.0001$). Το SSV βελτιώθηκε από 2.14/10 προεγχειρητικά σε 8.2/10 μετεγχειρητικά. Ένας ασθενής παρουσίασε λοίμωξη στο πρώιμο μετεγχειρητικό στάδιο και έναν ασθενή χρειάστηκε αφαίρεση μίας χαλαρής άγκυρας. 3 ασθενείς υπεβλήθησαν σε ανάστροφη αρθροπλαστική ώμου. Η ιστοπαθολογική εξέταση των patch στους ασθενείς αυτούς, έδειξε πλήρη ενσωμάτωση με ανάπτυξη ινοσυνδετικού ιστού εντός και γύρω από το patch, χωρίς ενδείξεις φλεγμονής, αντίδρασης ξένου σώματος, ή λοίμωξης. Απεικονιστικά, όλοι οι ασθενείς παρουσίαζαν άθικτη συρραφή σε υπέρηχο ή MRI.

Συμπεράσματα: Η ενίσχυση της αρθροσκοπικής συρραφής μαζικών μη επιδιορθώσιμων ρήξεων του στροφικού πετάλου με συνθετικό patch και PRP είναι ασφαλής και αποτελεσματική. Είναι δε ικανή να καθυστερήσει την ανάγκη για αρθροπλαστική για μεγάλο χρονικό διάστημα, γεγονός επιθυμητό ειδικά στους νεότερους σε ηλικία ασθενείς.

ΕΑ 097

ΑΝΑΤΟΜΙΚΗ ΜΕΛΕΤΗ ΣΕ ΦΡΕΣΚΑ ΚΑΤΑΨΥΓΜΕΝΑ ΓΟΝΑΤΑ ΤΟΥ ΠΡΟΣΘΙΟΥ ΕΞΩ ΣΥΝΔΕΣΜΟΥ (ALL) ΤΟΥ ΓΟΝΑΤΟΣ: ΟΔΗΓΑ ΣΗΜΕΙΑ ΓΙΑ ΤΗΝ ΧΕΙΡΟΥΡΓΙΚΗ ΑΝΑΚΑΤΑΣΚΕΥΗ ΤΟΥ.

Ορθοπαιδικός Χειρουργός Βασίλης Ραουλης[1,2], Αν. Καθηγητής Ανατομίας Αριστείδης Ζιμπής, Ορθοπαιδικός Χειρουργός Κώστας Μπανιος[1], Ορθοπαιδικός Χειρουργός Αποστόλης Φύλλος[1], Ειδικευόμενος Ορθοπαιδικκς Βασίλης Μητρούσιας[1,2], Καθηγητής Ορθοπαιδικής Μιχάλης Χαντές[2]

[1]1. Πανεπιστήμιο Θεσσαλίας, Ιατρική Σχολή, Εργαστήριο Ανατομίας, Λάρισα, [2]2. Ορθοπαιδική Κλινική Πανεπιστημιακού Νοσοκομείου Λάρισας

Σκοπός : Η διερεύνηση του σχήματος, της έκφυσης και της κατάφυσης του ALL κατανοώντας έτσι καλύτερα την ανατομία του, για τη βελτίωση της χειρουργικής ανακατασκευής του.

Υλικό και Μέθοδοι : Για την μελέτη αυτή χρησιμοποιήθηκαν τριάντα φρέσκα κατεψυγμένα γόνατα. Το πρωτόκολλο παρασκευής του ALL προέβλεπε πρόσθια έξω προσπέλαση του γόνατος, διατομή της λαγονοκνημιαίας ταινίας 4 cm από το φύμα του Gerdy, αναγνώριση του έξω πλάγιο συνδέσμου του γόνατος (LCL) και παρασκευή του ALL . Τα γενικά χαρακτηριστικά του ALL αξιολογήθηκαν: μήκος, πάχος, συσχέτιση του με τον LCL, την κεφαλή της περόνης, το φύμα του Gerdy, προσφύσεις στον έξω μηνίσκο, όπως και οριοθέτηση της έκφυσης και της κατάφυσης του. Όλες οι μετρήσεις έγιναν με παχύμετρο ακριβίας 0,01 mm.

Αποτελέσματα : Ο ALL βρέθηκε σε όλα τα γόνατα, παρουσιάζοντας ένα κυλινδρικό σχήμα όμοιος μακροσκοπικά με σύνδεσμο γόνατος. Σε όλα εκτός από 2 από τα 30 γόνατα (93.3%). Ο ALL βρέθηκε ως μια καλά καθορισμένη δομή, σαφώς διακριτή από το θύλακο της άρθρωσης και από την λαγονοκνημιαία ταινία. Η έκφυση του εντοπίστηκε κοντά στον έξω επικόνδυλο, στα 4,4 mm (3,5-5,1 mm) οπίσθια της έκφυσης του LCL. Η πορεία του ήταν λοξή προς την πρόσθια επιφάνεια της εγγύς κνήμης, με σταθερές προσφύσεις στον έξω μηνίσκο με κατάφυση στα 23,9 mm (23,7-26,4 mm) από το φύμα του Gerdy και 25,4 mm (23,6-28,2 mm) από το κέντρο της κεφαλή της περόνης.

Συμπεράσματα : ALL βρέθηκε να είναι μια ξεχωριστή δομή η οποία μοιάζει μακροσκοπικά με σύνδεσμο στην εμπρόσθια μοίρα του γόνατος. Αυτή η μελέτη ενισχύει την ύπαρξη του ALL, μιας δομής η οποία βρίσκεται υπό τάση κατά την έσω στροφή του γόνατος. Για τη βελτίωση της χειρουργικής ανακατασκευής του ALL είναι πολύ σημαντικό η κατανόηση της ανατομίας του, οριοθετώντας οδηγά σημεία .

EA 098

Άμεση χειρουργική αντιμετώπιση ταυτόχρονης αμφοτερόπλευρης ρήξης καταφύσεως τένοντα του δικεφάλου βραχιονίου σε μεσήλικα με χρήση μία άγκυρας για κάθε άκρο. Αναφορά περιστατικού με κλινικά αποτελέσματα μετεγχειρητικά 1 έτους.

MD Πρόδρομος Νατσαρίδης[1], MD Κωνσταντίνος Κατούνης[1], MD Νικόλαος Καραλάιος[2], MD, PhD, FRCS Κυριάκος Αβραμίδης[1], MD, PhD Αντώνιος Τσαγκάλης[2]
[1]Γενικό Νοσοκομείο Βόλου, [2]Πολυκλινική Όμιλος Animus A.E. – Κυανός Σταυρός

Εισαγωγή – Σκοπός
Η ταυτόχρονη διμερής ρήξη του τένοντα του άπω δικέφαλου είναι μια σπάνια κλινική οντότητα, που σπάνια αναφέρεται στη βιβλιογραφία και με ασαφές θεραπευτικό περιβάλλον. Υπάρχει μια ποικιλία επιλογών θεραπείας και αποκατάστασης που έχουν αναφερθεί μεμονωμένα για διμερείς αποκαταστάσεις, αλλά ελάχιστες έχουν περιγράψει μια προσέγγιση για οξείες διμερείς ρήξεις. Η αντιμετώπιση με μία μικρή πρόσθια τομή και τοποθέτηση αγκυρών κερδίζει όλο και περισσότερο έδαφος. Παρουσιάζουμε ένα περιστατικό άμεσης αποκατάστασης με μία μόνο άγκυρα για κάθε άκρο και έναν ταχύρυθμο αλγόριθμο αποκατάστασης για ένα τέτοιο ασυνήθιστο μοτίβο τραυματισμού
Υλικό και Μέθοδος
48χρονος άνδρας παρουσίασε οξύ διμερή πόνο αγκώνα μετά από άσκηση περιστροφής σε μονόζυγο. Ο πόνος ήταν κατά κύριο λόγο στη πρόσθια επιφάνεια της άρθρωσης του αγκώνα και είχε σημαντική διόγκωση και έντονες εκχυμώσεις. Η κλινική εξέταση δεν έδειξε ψηλαφητό τένοντα, εμφανή μυϊκή απώλεια γαστέρας δικέφαλου μυ και σαφή αδυναμία υπτιασμού του αντιβραχίου. Πραγματοποιήθηκε MRI και έδειξε διμερείς ρήξεις της κατάφυσης του τένοντα του δικέφαλου με muscle retraction και στις δύο πλευρές. Η χειρουργική αποκατάσταση έγινε ταυτόχρονα χρησιμοποιώντας μία μόνο πρόσθια τομή για καθήλωση του τένοντα με μία διοστική άγκυρα το καθένα. Προεγχειρητικά και μετεγχειρητικά ακολουθήθηκαν τα Elbow Performance Score και Upper Extremity Functional Index
Αποτελέσματα
Ο ασθενής προχώρησε αρκετά καλά, με επιστροφή στην εργασία του σε 45 μέρες και του επετράπη η άρση βάρους σε 10 εβδομάδες . Πλήρης επάνοδος σε αθλητική δραστηριότητα σε 3 μήνες. Τα κλινικά scores βελτιώθηκαν σε εξαιρετικό βαθμό μετά το πέρας 4μήνου. Αποκαταστάθηκε ο μυικός τόνος και η εικόνα του μυοτενόντιου σχηματισμού αμφοτερόπλευρα.
Συμπεράσματα
Η ταυτόχρονη χειρουργική αποκατάσταση της ρήξεως της κατάφυσης του τένοντα δικεφάλου μυός αμφοτερόπλευρα και με μία αγκυρα στο κάθε ακρο επιφέρει αρκετά ικανοποιητικά αποτελέσματα με επιστροφή στην εργασία του ασθενούς σε σύντομο χρονικό διάστημα. Η μέθοδος αυτή άμεσης επιδιόρθωσης φαίνεται μία ικανοποιητική λύση στο σπάνιο αυτό τραυματισμό.

ΕΑ 099

ΕΠΙΓΟΝΑΤΟΔΟΜΗΡΙΑΙΟ ΑΛΓΟΣ ΜΕΤΑ ΑΠΟ ΣΥΝΔΕΣΜΟΠΛΑΣΤΙΚΗ ΠΡΟΣΘΙΟΥ ΧΙΑΣΤΟΥ ΜΕ ΑΥΤΟΜΟΣΧΕΥΜΑ HAMSTRINGS. ΠΑΡΑΜΟΝΗ ΙΔΙΩΝ ΑΠΟΤΕΛΕΣΜΑΤΩΝ ΜΕ ΠΡΟΗΓΟΥΜΕΝΗ ΜΕΛΕΤΗ, ΠΑΡΑ ΤΗΝ ΕΦΑΡΜΟΓΗ ΣΤΟΧΕΥΜΕΝΟΥ ΦΥΣΙΟΘΕΡΑΠΕΥΤΙΚΟΥ ΠΡΟΓΡΑΜΜΑΤΟΣ

Ορθοπαιδικός Χειρουργός Δημοσθένης Αλασεϊρλής[1], Γεώργιος Χρηστίδης[1], Αθανάσιος Πάνος[1], Γεώργιος Πασχαλιώρης[1], Ορθοπαιδικός Χειρουργός Χρήστος Παπαγεωργίου[2], Ορθοπαιδικός Χειρουργός Νικηφόρος Γαλάνης[1], Καθηγητής Ορθοπαιδικής Παναγιώτης Γκιβίσης[1]
[1]Α΄ Πανεπιστημιακή Ορθοπαιδική Κλινική Α.Π.Θ., [2]Ορθοπαιδική Κλινική Πανεπιστημίου Ιωαννίνων

Σκοπός: Η διαπίστωση της συχνότητας επίμονου άλγους από την επιγονατιδομηριαία άρθρωση μετά από συνδεσμοπλαστική του πρόσθιου χιαστού με αυτομόσχευμα hamstrings, μετά από εφαρμογή τροποποιημένου προγράμματος αποκατάστασης σε σχεση με προηγούμενη σειρά ασθενών.
Υλικό και Μέθοδος: 18 ασθενείς (14 άνδρες-4 γυναίκες) υποβλήθηκαν σε αρθροσκοπική συνδεσμοπλαστική του πρόσθιου χιαστού συνδέσμου με αυτομόσχευμα του ισχνού και του ημιτενοντώδους (hamstrings), σε ηλικία κ.μ.ο. 27 ετών (17-42). Όλοι οι ασθενείς ακολούθησαν τροποποιημένο πρόγραμμα μετεγχειρητικής αποκατάστασης, με στοχευμένη ενδυνάμωση του έσω πλατέος και του τετρακεφάλου, χειρισμούς παθητικής διάτασης των καθεκτικών συνδέσμων της επιγονατίδας και παθητική επικέντρωση της επιγονατίδας με kinesiotaping. Οι ασθενείς παρακολουθήθηκαν για χρονικό διάστημα 20 μηνών κ.μ.ο. (10- 32).
Αποτελέσματα: Όλοι οι ασθενείς επέστρεψαν σε πλήρεις αθλητικές δραστηριότητες μετά από επτά μήνες με Lysholm score 92 κ.μ.ο. και IKDC score 90 κ.μ.ο. Πεντε ασθενείς (27.8%) παρουσιασαν ωστόσο υποτροπές επιγονατιδομηριαίου πόνου που επιτείνονταν σε άλματα, στροφικές κινήσεις επί του γόνατος και ημικάθισμα. Οι συγκεκριμένοι ασθενείς παρουσίαζαν και χαμηλότερα scores (Lysholm score 84 κ.μ.ο. και IKDC score 78.2 κ.μ.ο), και συμμετέχουν σε πλήρεις αθλητικές δραστηριότητες, πιθανώς με μειωμένη απόδοση.
Συμπεράσματα: Παρά την εφαρμογή τροποποιημένου προγράμματος αποκατάστασης σε σχέση με προηγούμενη σειρά 122 ασθενών μας, παραμένει παρόμοια υψηλό ποσοστό (27.8%) με επίμονο επιγονατιδομηριαίο πόνο, που επιβαρύνει την αθλητική απόδοση. Πιθανώς το φαινόμενο να μην οφείλεται στο πρόγραμμα αποκατάστασης, αλλά σε ανατομικούς παράγοντες και σε μετεγχειρητική επιβάρυνση της κινηματικής της επιγονατιδομηριαίας άρθρωσης.

ΕΑ 100

ΜΕΤΑΦΡΑΣΗ, ΠΟΛΙΤΙΣΜΙΚΗ ΠΡΟΣΑΡΜΟΓΗ, ΕΓΚΥΡΟΤΗΤΑ ΚΑΙ ΑΞΙΟΠΙΣΤΙΑ ΤΗΣ ΕΛΛΗΝΙΚΗΣ ΕΚΔΟΧΗΣ ΤΩΝ LYSHOLM ΚΑΙ TEGNER ΣΚΟΡ ΣΕ ΑΣΘΕΝΕΙΣ ΜΕ ΔΙΑΦΟΡΑ ΠΡΟΒΛΗΜΑΤΑ ΣΤΟ ΓΟΝΑΤΟ

Ανδρέας Παναγόπουλος[1], Ευδοκία Μπίλλη[2], Αντώνης Κουζέλης[1], Σοφία Ξεργιά[2], Κωνσταντίνα Σώλου[1], Ιωάννα Λιανού[1], Ιωάννης Γκλιάτης[1], Yelverton Tegner[3]
[1]Τμήμα Αθλητικών Κακώσεων και Αρθροσκόπησης, Πανεπιστημιακλό Νοσοκομείο Πατρών, [2]Τμήμα Φυσιοθεραπείας, Σχολή επιστημών Υγείας, Πανεπιστήμιο Πατρών, [3]Division of Medical Sciences, Department of Health Sciences, Luleå University of Technology, Sweden

Σκοπός: Η μετάφραση και πολιτισμική προσαρμογή της Ελληνικής εκδοχής των Lysholm Knee Score (Gr-LKS) και Tegner Activity Scale (Gr-TAS) και η διερεύνηση της αξιοπιστίας τους σε δείγμα Ελλήνων ασθενών με διάφορα προβλήματα στο γόνατο.
Υλικό - Μέθοδος: Η μετάφραση των LKS and TAS ερωτηματολογίων έγινε με βάση τις καθιερωμένες διεθνείς οδηγίες. Πενήντα-πέντε ασθενείς (32 άνδρες, 23 γυναίκες, μέση ηλικία 24±7 έτη; εύρος, 17-54) με διάφορα προβλήματα στο γόνατο συμπλήρωσαν τα Gr-LKS και Gr-TAS μαζί με τις Ελληνικές εκδοχές των IKDC, KOS-ADLS και Oxford Knee Score (OKS). Η αξιοπιστία της επαναληπτότητας των μετρήσεων (test-retest reliability) ελέγχθηκε με τη χρήση του εσωτερικού συντελεστή συσχέτισης (intraclass correlation coefficient-ICC), σε 53 (96%) ασθενείς που συμπλήρωσαν ξανά τα ερωτηματολόγια σε διάστημα 48-72 ωρών. Η εσωτερική συνοχή του Gr-LKS μετρήθηκε με το δείκτη Cronbach's alpha (α) και η κατά-κριτήριο εγκυρότητα των δύο σκορ αξιολογήθηκε με τη μεταβλητή Pearson's correlation coefficient (r) σε σχέση με τα σκορ αναφοράς (IKDC, KOS-ADLS, OKS).
Αποτελέσματα: Δεν προέκυψαν μείζονα προβλήματα κατά τη μετάφραση, αντίστροφη μετάφραση και πολιτισμική προσαρμογή των δύο ερωτηματολογίων. Η κατά-κριτήριο εγκυρότητα των Gr-LKS και Gr-TAS (μετά την κάκωση) ήταν υψηλή σε σχέση με τα IKDC και KOS-ADLS (Pearson's r μεταξύ 0,61-0.71 και 0,64-0.73, αντίστοιχα). Ασθενής συσχέτιση αντίθετα βρέθηκε μεταξύ του OKS και των δύο ερωτηματολογίων (r=0.14-0.19). Η εσωτερική συνοχή του Gr-LKS ήταν υψηλή (Cronbach's alpha 0.779), ενώ τέλος η αξιοπιστία της επαναληπτότητας των μετρήσεων ήταν υψηλή και για τα δύο σκορ(Gr-LKS: ICC=0.950, Gr-TAS before and after injury: ICCs of 0.877 and 0.876, αντίστοιχα).
Συμπεράσματα: Η πολιτισμική προσαρμογή και αξιοπιστία των δύο σκορ πραγματοποιήθηκε με επιτυχία και η χρήση τους στους Έλληνες ασθενείς με κακώσεις και παθήσεις του γόνατος συνιστάται ανεπιφύλακτα

EA 101

ΜΕΣΟΠΡΟΘΕΣΜΑ ΑΠΟΤΕΛΕΣΜΑΤΑ ΑΡΘΡΟΣΚΟΠΙΚΗΣ ΘΕΡΑΠΕΙΑΣ ΣΥΝΔΡΟΜΟΥ ΜΗΡΟΚΟΤΥΛΙΑΙΑΣ ΠΡΟΣΚΡΟΥΣΗΣ ΤΥΠΟΥ CAM

Πέτρος Πετρίδης[1], Ηλίας Μουστακίδης[1], Dr. Oliver Meyer[1], Dr. Γεώργιος Γκοδόλιας[1]
[1]*Κέντρο Ορθοπαιδικής και Τραυματολογίας, St. Anna Hospital, Herne, Γερμανία*

Σκοπός: Το γνωστικό πεδίο σχετικά με το χρόνιο άλγος ισχίου έχει διευρυνθεί ιδιαίτερα τα τελευταία χρόνια. Ένα μεγάλο μέρος της συμπτωματολογίας οφείλεται, πέρα από τις βλάβες του επιχείλιου χόνδρου, στο σύνδρομο μηροκοτυλιαίας πρόσκρουσης. Αυτό υποδιαιρείται στον τύπο Cam με υπερόστωση στον αυχένα του μηριαίου, στον τύπο Pincer με υπερόστωση στην κοτύλη και στον μεικτό τύπο με συνδιασμό των δύο αυτών ευρημάτων. Η προοπτική μελέτη στοχεύει στην εξέταση των μεσοπρόθεσμων κλινικών και ακτινολογικών αποτελεσμάτων της αρθροσκοπικής αντιμετώπισης ασθενών με σύνδρομο μηροκοτυλιαίας πρόσκρουσης τύπου Cam και στην παρουσίαση σημείων προς βελτίωση.
Υλικό και μέθοδοι: Μεταξύ Ιανουαρίου 2015 και Ιανουαρίου 2019 υποβλήθηκαν σε αρθροσκόπηση ισχίου 138 ασθενείς με διάγνωση συνδρόμου μηροκοτυλιαίας πρόσκρουσης τύπου Cam, 115 εκ των οποίων ελέγθηκαν μετεγχειρητικά. Οι 45 (43%) από αυτούς είχαν συνοδή κάκωση επιχείλιου χόνδρου. Ασθενείς με οστεοαρθρίτιδα ή με μεικτό τύπο συνδρόμου αποκλείστηκαν. Προεγχειρητικά διενεργήθηκε MRI έλεγχος και ακτινογραφία πυέλου και λοξή ισχίου. Ακολούθησε ακτινογραφία πυέλου και λοξή ισχίου την πρώτη μετεγχειρητική ημέρα και σε 12 μήνες. Η κλινική εικόνα του ισχίου, η αθλητική δραστηριότητα και η καθημερινότητα των ασθενών εκτιμήθηκαν προ- και μετεγχειρητικά σε 1, 6 και 12 μήνες.
Αποτελέσματα: 94 από τους 115 ασθενείς που παρακολουθήθηκαν μετεγχειρητικά ήταν ικανοποιημένοι με το μετεγχειρητικό αποτέλεσμα. Παρατηρήθηκε αύξηση εύρους κίνησης και μείωση πόνου κατά την κάμψη και έσω στροφή. Ο ακτινογραφικός έλεγχος 12 μήνες μετεγχειρητικά έδειξε νέα υπερόστωση σε 4 (3%) ασθενείς. Σε 3 ασθενείς με χρόνο χειρουργείου άνω των 45 λεπτών παρατηρήθηκε κάκωση του αιδοικού νεύρου η οποία επανήλθε πλήρως.
Συμπέρασμα: Η μελέτη έδειξε ότι η αρθροσκοπική αντιμετώπιση του συνδρόμου μηροκοτυλιαίας πρόσκρουσης τύπου Cam φαίνεται να συμβάλει ουσιαστικά στην αντιμετώπιση της παθολογίας. Τα πιθανά μειονεκτήματά της φαίνεται να επιδέχονται βελτίωσης. Τα μακροπρόθεσμα αποτελέσματα φαίνεται να είναι επίσης θετικά.

ΕΑ 102

ΧΡΟΝΟΣ ΣΥΝΔΕΣΜΟΠΛΑΣΤΙΚΗΣ ΠΡΟΣΘΙΟΥ ΧΙΑΣΤΟΥ ΣΥΝΔΕΣΜΟΥ ΓΟΝΑΤΟΣ ΚΑΙ ΣΥΣΧΕΤΙΣΗ ΜΕ ΡΗΞΕΙΣ ΜΗΝΙΣΚΟΥ. ΣΥΣΤΗΜΑΤΙΚΗ ΑΝΑΣΚΟΠΗΣΗ ΚΑΙ ΜΕΤΑ-ΑΝΑΛΥΣΗ.

Mr Απόστολος Προδρομίδης[1,2], Dr Γεώργιος Θηβαίος[4], Dr Αναστάσιος Μουρίκης[4], Dr Χρυσούλα Δροσάτου[3], Mr Nasri Zreik[1], Mr Χαράλαμπος Χαραλάμπους[2,5]

[1]Liverpool University Hospitals NHS Foundation Trust, [2]University of Central Lancashire, [3]Εθνικό και Καποδιστριακό Πανεπιστήμιο Αθηνών, Τμήμα Νοσηλευτικής, [4]Γενικό Νοσοκομείο Αθηνών Λαϊκό, Ορθοπαιδική κλινική, [5]Blackpool Teaching Hospitals NHS Foundation Trust

ΣΚΟΠΟΣ:
Να διαπιστωθεί εάν υπάρχει συσχέτιση του χρόνου διεξαγωγής της συνδεσμοπλαστικής του πρόσθιου χιαστού (ΠΧΣ), από το χρόνο ρήξης του συνδέσμου μέχρι το χειρουργείο, με την εμφάνιση ρήξεων μηνίσκου.
ΥΛΙΚΟ & ΜΕΘΟΔΟΣ:
Πραγματοποιήθηκε συστηματική αναζήτηση της βιβλιογραφίας ακολουθώντας τη μεθοδολογία Cochrane για συστηματικές ανασκοπήσεις σε 5 βάσεις δεδομένων. Κριτήρια επιλογής ήταν μελέτες που διερεύνησαν τη συσχέτιση του χρόνου διεξαγωγής της συνδεσμοπλαστικής του ΠΧΣ με τον κίνδυνο εμφάνισης ρήξεων μηνίσκου από το χρόνο ρήξης του συνδέσμου μέχρι το χειρουργείο σε ενήλικες ασθενείς. Πραγματοποιήθηκε μετα-ανάλυση χρησιμοποιώντας το μοντέλο τυχαίων επιδράσεων (random-effects model).
ΑΠΟΣΤΕΛΕΣΜΑΤΑ:
Μετά τη διαλογή 3.390 μελετών, 12 μελέτες (n=3.042) συμπεριλήφθησαν στην ανάλυση: 3 τυχαιοποιημένες κλινικές δοκιμές (n=272), 2 προοπτικές μελέτες κοορτών (n=907), και 7 αναδρομικές μελέτες κοορτών (n=2.463). Μετα-ανάλυση 5 μελετών (n=2.012) έδειξε ότι η συνδεσμοπλαστική ΠΧΣ που πραγματοποιήθηκε σε περισσότερο από 3 μήνες από τον τραυματισμό συσχετίσθηκε με αυξημένα ποσοστά ρήξεων έσω μηνίσκου σε σύγκριση με τη συνδεσμοπλαστική ΠΧΣ που πραγματοποιήθηκε εντός 3 μηνών (OR: 2.235, 95%CI: 1.183 – 4.223, p=0.013), αλλά όχι με αυξημένα ποσοστά ρήξεων έξω μηνίσκου. Επίσης, μετα-ανάλυση 4 μελετών (n=990) έδειξε παρόμοια συσχέτιση όσον αφορα στις ρήξεις έσω μηνίσκου και το διάστημα των 6 μηνών (OR: 2.487, 95%CI: 1.241 – 4.984, p=0.01).
ΣΥΜΠΕΡΑΣΜΑΤΑ:
Με βάση τα αποτελέσματα αυτής της μελέτης συνιστούμε συνδεσμοπλαστική του ΠΧΣ εντός 3 μηνών από τον τραυματισμό στους ασθενείς με ένδειξη για χειρουργική αποκατάσταση του ΠΧΣ για τη μείωση του κινδύνου εμφάνισης ρήξεων στον έσω μηνίσκο.

Study name	Statistics for each study				
	Odds ratio	Lower limit	Upper limit	Z-Value	p-Value
Michalitsis (2013)	1.058	0.413	2.712	0.117	0.907
Magnussen (2013)	1.714	0.901	3.262	1.642	0.101
Joseph (2008)	3.404	2.646	4.378	9.534	0.000
Chen (2015)	6.560	3.747	11.486	6.582	0.000
Stone (2019)	1.098	0.649	1.857	0.349	0.727
	2.235	1.183	4.223	2.479	0.013

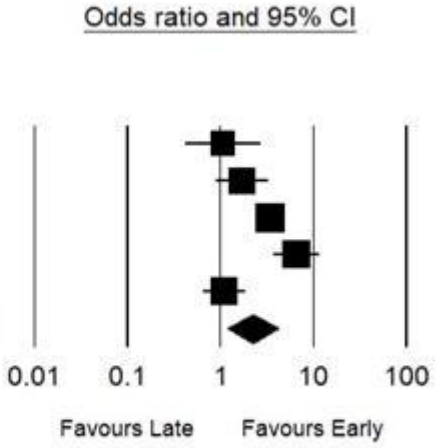

Meta Analysis

ΕΑ 103

ΥΠΑΡΧΕΙ ΣΥΣΧΕΤΙΣΗ ΤΟΥ ΧΡΟΝΟΥ ΣΥΝΔΕΣΜΟΠΛΑΣΤΙΚΗΣ ΤΟΥ ΠΡΟΣΘΙΟΥ ΧΙΑΣΤΟΥ ΣΥΝΔΕΣΜΟΥ ΤΟΥ ΓΟΝΑΤΟΣ ΜΕ ΒΛΑΒΕΣ ΣΤΟΝ ΑΡΘΡΙΚΟ ΧΟΝΔΡΟ? ΣΥΣΤΗΜΑΤΙΚΗ ΑΝΑΣΚΟΠΗΣΗ ΚΑΙ ΜΕΤΑ-ΑΝΑΛΥΣΗ

Mr Απόστολος Προδρομίδης[1,2], Dr Αναστάσιος Μουρίκης[3], Dr Γεώργιος Θηβαίος[3], Dr Χρυσούλα Δροσάτου[4], Mr Nasri Zreik[1], Mr Χαράλαμπος Χαραλάμπους[5]

[1]Liverpool University Hospitals NHS Foundation Trust, [2]University of Central Lancashire, [3]Γενικό Νοσοκομείο Αθηνών Λαϊκό, Ορθοπαιδική κλινικ΄ξ, [4]Εθνικό και Καποδιστριακό Νοσοκομείο Αθηνών, Τμήμα Νοσηλευτκής, [5]Blackpool Teaching Hospitals NHS Foundation Trust

Σκοπός: Η πραγματοποίηση συστηματικής ανασκόπησης και μετα-ανάλυσης των διαθέσιμων μελετών για τη διερεύνηση της ύπαρξης συσχέτισης του χρόνου διεξαγωγής της συνδεσμοπλαστικής του πρόσθιου χιαστού (ΠΧΣ), από το χρόνο ρήξης του συνδέσμου μέχρι το χειρουργείο, με την εμφάνιση βλαβών στον αρθρικό χόνδρο.
Υλικό & Μέθοδος: Συστηματική αναζήτηση και διαλογή της βιβλιογραφίας σε 5 βάσεις δεδομένων με βάση τη μεθοδολογία Cochrane για συστηματικές ανασκοπήσεις. Κριτήρια επιλογής ήταν μελέτες που διερεύνησαν τη συσχέτιση του χρόνου διεξαγωγής της συνδεσμοπλαστικής του ΠΧΣ με τον κίνδυνο εμφάνισης βλαβών στον αρθρικό χόνδρο μέχρι το χειρουργείο σε ενήλικες ασθενείς. Πραγματοποιήθηκε μετα-ανάλυση χρησιμοποιώντας το μοντέλο τυχαίων επιδράσεων (random-effects model).
Αποτελέσματα: Μετά τη διαλογή 9.623 μελετών, 11 μελέτες (n=3.042) συμπεριλήφθησαν στην ανάλυση: 3 τυχαιοποιημένες κλινικές δοκιμές (n=272), 2 προοπτικές μελέτες κοορτών (n=907), και 6 αναδρομικές μελέτες κοορτών (n=2.236). Μετα-ανάλυση 3 μελετών (n=757) έδειξε ότι η συνδεσμοπλαστική ΠΧΣ που πραγματοποιήθηκε σε περισσότερο από 6 μηνες από τον τραυματισμό συσχετίσθηκε με αυξημένα ποσοστά χόνδρινων βλαβών σε σύγκριση με τη συνδεσμοπλαστική ΠΧΣ που πραγματοποιήθηκε εντός 6 μηνών για όλων των βαθμών τις χόνδρινες βλάβες (OR: 2.96; 95%CI: 1.60-5.50, p=0.001), αλλά και για τις υψηλού βαθμού χόνδρινες βλάβες ειδικότερα (OR: 2.89; 95%CI: 2.26-6.62 p=0.012).
Συμπεράσματα: Τα αποτελέσματα αυτής της μελέτης δείχνουν ότι η καθυστέρηση του χειρουργείου της συνδεσμοπλαστικής του ΠΧΣ περισσότερο από 6 μήνες μετά τον τραυματισμό σχετίζεται με αυξημένα ποσοστά χόνδρινων βλαβών. Συνεπώς, όταν υπάρχει ένδειξη για χειρουργική αποκατάσταση του ΠΧΣ, συνιστάται η αποφυγή καθυστέρησης της συνδεσμοπλαστικής μεγαλύτερης των 6 μηνών από τον τραυματισμό για την προστασία του αρθρικού χόνδρου.

ΕΑ 104

ΡΗΞΗ ΠΡΟΣΘΙΟΥ ΧΙΑΣΤΟΥ ΣΥΝΔΕΣΜΟΥ ΣΤΑ ΠΑΙΔΙΑ. ΕΠΙΔΙΟΡΘΩΣΗ ΜΕ ΤΗ ΜΕΘΟΔΟ INTERNAL BRACE.

Mr Efstratios Papadelis[1], Mr Sam Yasen[2], Mr Mike Risebury[2], Prof Adrian Wilson[2]
[1]KNEE UNIT KINGS COLLEGE HOSPITAL, [2]KNEE UNIT BNHH

Σκοπός:
Υψηλό ποσοστό αποτυχίας και επαναρήξεως, έως και 20%, περιγράφεται σε ασθενείς ηλικίας κάτω των 18 ετών που υποβάλλονται σε ανακατασκευή του ACL. Η συντηρητική θεραπεία θα οδηγήσει σε εμμένουσα αστάθεια με αποτέλεσμα τραυματισμούς χόνδρων / μηνίσκων. Υπάρχουν αυξανόμενες ανησυχίες σχετικά με τη διαταραχή της αυξητικής πλάκας με τεχνικές trans-physeal και ζητήματα με μοσχεύματα σχετικά μικρής διαμέτρου στους Tanner 1 και 2 ασθενείς, οι οποίοι αποδεικνύονται ανεπαρκείς. Με τα εξελιγμένα όργανα, όπως 3,5 mm tunnel drilling, η επισκευή και η επακόλουθη διατήρηση της φυσικού ACL αποτελεί πια μια πολύ καλή επιλογή. Η ελάχιστα επεμβατική προσέγγιση της αρθροσκοπικής πρωτογενούς επιδιόρθωσης ACL διατηρεί τον φυσικό σύνδεσμο. Παρουσιάζουμε τα πρώιμα αποτελέσματα τριών ετών.
Μέθοδοι
Είκοσι ασθενείς (ηλικίας 6 έως 16 ετών) με πλήρη εγγύς ρήξη ACL υποβλήθηκαν σε άμεση αρθροσκοπική επισκευή ACL ενισχυμένη με προσωρινή εσωτερική στήριξη (internal brace). Αποτελεσματα συλλέχθηκαν σε 6 μήνες, 1 χρόνο, 2 έτη και 3 έτη μετά την επέμβαση.
Αποτελέσματα
Πέντε ασθενείς ολοκλήρωσαν τα δεδομένα σε 1 χρόνο, επτά ασθενείς ολοκλήρωσαν τα δεδομένα σε 2 χρόνια και οκτώ ασθενείς σε 3 χρόνια μετά την επέμβαση. Η κλινική εξέταση, η second-look αρθροσκόπηση και η απεικόνιση σε 3 μήνες επιβεβαίωσαν τη σταθερότητα του γόνατος και την πλήρη θεραπεία του ACL σε όλες τις περιπτώσεις. Δεν σημειώθηκαν αποτυχίες ούτε επιπλοκές και δεν παρατηρήθηκε διαταραχή ανάπτυξης πέραν των 3 ετών. Τα σκορ των αποτελεσμάτων (KOOS-Child, Lysholm και Tegner) έδειξαν προ- και μετεγχειρητικά στατιστικά σημαντικές βελτιώσεις μετά από χειρουργική επέμβαση με $\rho < 0.00001$.
Συμπέρασμα
Η επισκευή του ACL σε παιδιά, χρησιμοποιώντας αυτή την τεχνική, αναιρεί την απαίτηση και την πιθανότητα νοσηρότητας της λήψης μοσχεύματος και αποδεικνύει τη δυνατότητα για άριστο αποτέλεσμα ως ελκυστική εναλλακτική λύση στην ανακατασκευή του ACL όπου ένα επαρκές υπόλοιπο ACL επιτρέπει την άμεση επισκευή του.

ΕΑ 105

ΣΥΓΚΡΙΤΙΚΗ ΜΕΛΕΤΗ ΕΤΕΡΟΓΕΝΕΙΑΣ ΑΝΤΟΧΗΣ ΜΙΚΡΟΒΙΑΚΩΝ ΠΛΗΘΥΣΜΩΝ ΣΕ ΙΣΤΙΚΕΣ ΚΑΛΛΙΕΡΓΕΙΕΣ ΚΑΙ ΚΑΛΛΙΕΡΓΕΙΕΣ ΥΓΡΟΥ ΥΠΕΡΗΧΩΝ ΣΕ ΟΡΘΟΠΑΙΔΙΚΑ ΕΜΦΥΤΕΥΜΑΤΑ

ΝΟΣΗΛΕΥΤΡΙΑ ΑΓΓΕΛΙΚΗ ΜΠΑΝΟΥΣΗ[1], ΟΡΘΟΠΑΙΔΙΚΟΣ ΧΕΙΡΟΥΡΓΟΣ ΔΗΜΗΤΡΙΟΣ- ΣΤΕΡΓΙΟΣ ΕΥΑΓΓΕΛΟΠΟΥΛΟΣ[1], ΜΙΚΡΟΒΙΟΛΟΓΟΣ ΑΝΤΩΝΙΟΣ ΣΤΥΛΙΑΝΑΚΗΣ[1], ΟΡΘΟΠΑΙΔΙΚΟΣ ΧΕΙΡΟΥΡΓΟΣ ΕΜΜΑΝΟΥΗΛ ΦΑΝΔΡΙΔΗΣ[1], ΙΑΤΡΟΣ ΠΥΡΗΝΙΚΗΣ ΙΑΤΡΙΚΗΣ ΣΟΦΙΑ ΧΑΤΖΗΙΩΑΝΝΟΥ[2,3], ΠΑΘΟΛΟΓΟΣ ΛΟΙΜΩΞΙΟΛΟΓΟΣ ΝΙΚΟΛΑΟΣ ΣΥΨΑΣ[4], ΟΡΘΟΠΑΙΔΙΚΟΣ ΧΕΙΡΟΥΡΓΟΣ ΣΠΥΡΙΔΩΝ ΠΝΕΥΜΑΤΙΚΟΣ[1]
[1]ΓΝΑ ΚΑΤ, [2]ΠΓΝ ΑΤΤΙΚΟΝ, [3]ΙΔΡΥΜΑ ΙΑΤΡΟΒΙΟΛΟΓΙΚΩΝ ΕΡΕΥΝΩΝ ΑΚΑΔΗΜΙΑΣ ΑΘΗΝΩΝ, [4]ΙΑΤΡΙΚΗ ΣΧΟΛΗ ΕΚΠΑ

Εισαγωγή: Η ετερογένεια αντοχής ορίζεται ως το φαινόμενο της συνύπαρξης ευαίσθητων και ανθεκτικών απομονώσεων του μικροβιακού πληθυσμού για τον ίδιο αντιμικροβιακό παράγοντα.
Σκοπός: Η μελέτη της μεταβολής της αντοχής των μικροβίων που απομονώνονται μετά από περιπροθετική λοίμωξη, καθώς και την αντιστοιχία της μικροβιακής αντοχής στα συνήθη αντιβιοτικά.
Υλικό και Μέθοδος : Στη μελέτη μας εντάχθηκαν ασθενείς οι οποίοι υπεβλήθησαν σε αναθεώρηση ολικής αρθροπλαστικής ισχίου, γόνατος ή οστεοσύνθεσης και εμφάνιζαν είτε τεκμηριωμένη περιπροθετική λοίμωξη είτε εικόνα χαλάρωσης πρόθεσης. Εστάλησαν καλλιέργειες περιπροθετικού ιστού, έγινε κατεργασία του εμφυτεύματος με υπερήχους, καλλιέργεια του υγρού υπερήχησης και ενοφθαλμισμός αυτού σε δοχεία καλλιέργειας αίματος. Υπολογίσαμε την ευαισθησία, την ειδικότητα, τη θετική προγνωστική αξία και αρνητική προγνωστική αξία κάθε μεθόδου χωριστά καθώς και των συνδυασμό αυτών
Αποτελέσματα : Μελετήσαμε συνολικά 234 ασθενείς 111 (47.4%) άνδρες , 123 (52.6%) γυναίκες) με μέσο όρο ηλικίας τα 65 έτη. 143 ασθενείς (61,1%) είχαν άσηπτη χαλάρωση, ενώ 91 ασθενείς (38.9%) είχαν περιπροθετική λοίμωξη. Η μέθοδος της υπερήχησης ήταν σημαντικά πιο ευαίσθητη από την ιστοκαλλιέργεια ([91% (83-96) vs 43% (33-54); p<0.005]. Δεκαπέντε (15) άτομα παρουσίασαν ετερογένεια. Ο αριθμός αυτός αποτελεί το 16,5% στο σύνολο των λοιμώξεων και το 6,4% στο σύνολο του πληθυσμού. Στην μελέτη μας το πιο σύνηθες απομονωμένο στέλεχος ήταν ο Staphylococcus epidermidis (35,2%) ακολουθούμενος από τον Staphylococcus aureus (19,8%). Τα αντιβιοτικά στα οποία οι μικροοργανισμοί παρουσίασαν ετερογενή βακτηριακή συμπεριφορά ήταν η Γενταμυκίνη (5,3 %) και η Βανκομυκίνη (4,9%).
Συμπεράσματα : Η ανίχνευση της ετερογένειας αποτελεί προϋπόθεση για στοχευμένη αντιμικροβιακή θεραπεία και επιτυχημένο θεραπευτικό αποτέλεσμα.

ΕΑ 106

ΣΥΣΧΕΤΙΖΕΤΑΙ Η ΠΡΟΦΥΛΑΞΗ ΜΕ ΑΚΤΙΝΟΘΕΡΑΠΕΙΑ ΕΝΑΝΤΙ ΤΗΣ ΕΚΤΟΠΗΣ ΟΣΤΕΟΠΟΙΗΣΗΣ ΜΕΤΑ ΑΠΟ ΟΛΙΚΗ ΑΡΘΡΟΠΛΑΣΤΙΚΗ ΙΣΧΙΟΥ ΜΕ ΠΡΩΙΜΗ ΧΑΛΑΡΩΣΗ Η ΚΑΡΚΙΝΟΓΕΝΕΣΗ;

Ειδικευόμενος Ορθοπαιδικής Δημήτριος Κοσμάς[1], Ειδικευόμενος Ορθοπαιδικής Μαρία Κορομπίλια[1], Χειρουργός Ορθοπαιδικός Δημήτριος Παπαδόπουλος[4], Αναπλ. Καθηγητής Ορθοπαιδικής Ιωάννης Γελαλής[1], Χειρουργός Ορθοπαιδικός Ιωάννης Γκιάτας[3], Καθηγητής Ακτινοθεραπευτικής Ογκολογίας Περικλής Τσέκερης[2], Καθηγητής Ορθοπαιδικής Θεόδωρος Ξενάκης[1], Επίκ Καθηγητής Ορθοπαιδικής Αιμίλιος Πάκος[1]
[1]Ορθοπαιδική Κλινική Πανεπιστημιακό Νοσοκομείο Ιωαννίνων, [2]Τμήμα Ακτινοθεραπευτικής Ογκολογίας Πανεπιστημιακό Νοσοκομείο Ιωαννίνων, [3]The Stavros Niarchos Complex Joint Reconstruction Center, Hospital for Special Surgery, , [4]Department of Orthopaedic Surgery, University of Pittsburgh, Orthopaedic Specialists-UPMC

ΣΚΟΠΟΣ: Η έκτοπη οστεοποίηση δύναται να αναπτυχθεί μετά από μείζονες χειρουργικές επεμβάσεις του ισχίου. Στόχος της παρούσας μελέτης είναι να αξιολογηθεί η πιθανότητα πρόκλησης χαλάρωσης των εμφυτευμάτων μετά από ακτινοθεραπεία, καθώς επίσης και η επίδραση αυτής στην ανάπτυξη όγκων μακροπρόθεσμα.
ΥΛΙΚΟ & ΜΕΘΟΔΟΣ: Πρόκειται για μια προοπτική μελέτη στην οποία συμπεριλήφθησαν 97 ασθενείς οι οποίοι υπεβλήθησαν σε ολική αρθροπλαστική ισχίου και κρίθηκαν ως υψηλού κινδύνου για ανάπτυξη έκτοπης οστεοποίησης. Οι ασθενείς κατανεμήθηκαν σε 2 ομάδες κι έλαβαν είτε έναν συνδυασμό ακτινοθεραπείας και ινδομεθακίνης (Ομάδα Α) είτε μόνο ινδομεθακίνη (Ομάδα Β). Τα αποτελέσματα που αξιολογήθηκαν περιλαμβάνουν τη χαλάρωση των εμφυτευμάτων ή την ανάπτυξη όγκων μετά από ακτινοθεραπεία κατά την περίοδο της παρακολούθησης.
ΑΠΟΤΕΛΕΣΜΑ: Η περίοδος παρακολούθησης της μελέτης ήταν 10 έτη. Η Ομάδα Α αποτελείτο από 50 ασθενείς και η Ομάδα Β από 47 ασθενείς. Τρεις ασθενείς απεβίωσαν κατά τη διάρκεια του χρόνου παρακολούθησης. Σημειώθηκαν 2 περιπτώσεις χαλάρωσης των προθεμάτων, 1 σε κάθε ομάδα στα 9 και 10 έτη της παρακολούθησης αντίστοιχα. Συνεπώς δεν παρατηρήθηκε στατιστικά σημαντική διαφορά όσον αφορά τη χαλάρωση των εμφυτευμάτων ($p>0.05$). Κατά τη διάρκεια της παρακολούθησης δε σημειώθηκαν περιπτώσεις ανάπτυξης όγκων εξαιτίας της ακτινοθεραπείας.
ΣΥΜΠΕΡΑΣΜΑΤΑ: Τα αποτελέσματά μας βρίσκονται σε συμφωνία με αυτά λοιπών μελετών, υποστηρίζοντας την ασφάλεια της ακτινοθεραπείας ως μεθόδου πρόληψης της έκτοπης οστεοποίησης σε ασθενείς οι οποίοι υποβάλλονται σε μείζονες χειρουργικές επεμβάσεις του ισχίου και θεωρούνται υψηλού κινδύνου. Κρίνονται αναγκαίες περαιτέρω μελέτες με ακόμη μεγαλύτερο χρονικό πλαίσιο παρακολούθησης, έτσι ώστε να αποκλειστεί με βεβαιότητα η πιθανότητα εμφάνισης ανεπιθύμητων επιδράσεων συσχετιζόμενων με την ακτινοθεραπεία.

EA 107

Identification of Clinical and Biological Risk Factors for Postoperative Stiffness after Total Knee Arthroplasty for Osteoarthritis

Md, PhD Michael-Alexander Malahias[1], BS George Birch[2], Haoyan Zhong[2], PhD Alexandra Sideris[2], MD Alejandro Gonzalez Della Valle[1], MD Michael Cross[1], MD Peter K. Sculco[1], MD, PhD Meghan Kirksey[2]
[1]The Stavros Niarchos Foundation Complex Joint Reconstruction Center, Hospital for Special Surgery, 535 E 70th St, New York NY 10021, [2]Department of Anesthesiology, Critical Care, and Pain Management, Hospital for Special Surgery, 535 E 70th St, New York NY 10021

Background: There is evidence that cytokines and adipokines play a role in the development of organ fibrosis, however the role of inflammation in the development of arthrofibrosis after TKA has not been well explored.
Methods: 162 patients with end-stage OA scheduled for TKA were enrolled in this prospective cohort study. Synovial fluid was collected pre-arthrotomy and plasma was collected prior to incision, on arrival to the recovery room, and on postoperative days (POD) 1 and 2. Stiffness was defined as ≤ 95° range of motion (ROM) measured by goniometer at 6 weeks (± 2 weeks). Cytokine levels were measured using the V-Plex Human Cytokine 30-Plex Panel (Mesoscale - Rockville, Maryland, USA). Linear mixed model was used to estimate the difference of changes of each plasma cytokine from baseline to POD2 between stiffness and non-stiffness subjects.
Results: Thirty two out of 162 (19.8%) patients met criteria for postoperative stiffness at 6 weeks following TKA for OA. Lower preoperative ROM and neuropathic pain were associated with increased risk of postoperative stiffness. Postoperative plasma levels of 9 (Eotaxin3, IL5, Il12_23p40, IP10, VEGF, IL7, IL12p70, IL16, IL17a) out of 32 cytokines studied were significantly different between stiff and non-stiff patients. Associations between preoperative plasma and synovial fluid cytokine levels and development of postoperative stiffness were not detected.
Conclusions: This prospective cohort study of 162 patients undergoing unilateral TKA found that early stiffness and risk of MUA correlated with likelihood of preop-operative neuropathic pain which can be viewed as a modifiable risk factor. Furthermore, the results of this study suggest that there is a distinct acute postoperative inflammatory response profile (in the concentration of 9 cytokines) in stiff patients 6 weeks after TKA. These results support the theory that the immediate biologic response to surgery in the early perioperative period may influence longer-term clinical outcomes.

EA 108

Early aseptic loosening with high rate of severe backside burnishing in a specific posterior-stabilized total knee arthroplasty femoral model with reduced femoral notch cut: A cautionary report

Michael-Alexander Malahias[1], Lisa Torres[2], MD David Silva Iacobelli[1], PhD Allina Nocon[1], PhD Timothy W. Wright[2], MD Peter K. Sculco[1], MD Thomas P. Sculco[1]

[1]The Stavros Niarchos Foundation Complex Joint Reconstruction Center, Hospital for Special Surgery, 535 E 70th St, New York NY 10021 , [2]Department of Biomechanics, Hospital for Special Surgery, 535 E 70th St, New York NY 10021

Background: There have been some concerns that posterior-stabilized (PS) total knee arthroplasty (TKA) femoral implants with bone-preserving box cuts might compromise the stability of implant-cement-bone fixation leading to early aseptic loosening. In the present study, we sought to examine if the use of a specific PS TKA femoral model with reduced femoral notch cut is associated with early aseptic loosening compared to PS TKA femoral models with aggressive box cuts.

Methods: This is a single-institution Registry study of 27 failed primary PS TKA patients with loose femoral components that underwent revision TKAs between 2016 and 2019. Patients were stratified upon the type of implant that they received: Patients of group-A (n=16) received a specific PS TKA femoral model with reduced femoral notch cut (Optetrak Logic®; Gainesville, FL), while Group-B patients (n=11) received various PS TKA femoral models with aggressive box cuts. The femoral implants were retrieved from pathology and macroscopically evaluated by two independent reviewers.

Results: There were no significant differences between the two groups regarding the baseline demographic, radiographic, design and clinical characteristics. Mean length of implantation of group A (1,696.9 ±826.7 days) was significantly lower ($p<0.001$) compared to the length of implantation of group B (10,875.3 ±15,148.7 days). Furthermore, there was a significant difference ($p=0.009$) in presence of backside femoral burnishing between group A (15/16 patients; 93.8%) and group B (5/11 patients; 45.6%). Finally, we found a significant difference ($p<0.001$) in the severity of burnishing between group A (13/16 patients with severe grade of burnishing; 81.3%) and group B (1/11 patients with severe grade of burnishing; 9.1%).

Conclusions: The use of a specific PS TKA femoral model with reduced femoral notch cut is associated with earlier aseptic loosening and increased rate and grade of backside femoral component burnishing compared to PS TKA femoral models with aggressive box cuts.

EA 109

Ανάλυση της σχέσης Κόστους –Αποτελέσματος στη χρήση Τρανεξαμικού Οξέως στις επεμβάσεις Αρθροπλαστικής των κάτω άκρων

Μρσ ΑΝΔΡΟΝΙΚΗ ΔΡΑΚΟΥ[1], MR MARKOS PSIFIS[1], MR ANASTASIOS MOURIKIS[1], MR ARISTEIDIS MITROU[1], MR NIKOLAS ANTONOPOULOS[1], MR KONSTANTINOS ZYGOGIANNHS[1]
[1]Md001

Σκοπός
Ο σκοπός αυτής της Τυφλής Τυχαιοποιημένης κλινικής μελέτης είναι η επιβεβαίωση της αποτελεσματικότητας και η ανάλυση της σχέσης Κόστους –Αποτελέσματος, που αφορά στον περιορισμό των μεταγγίσεων λόγω της χρήσης Τρανεξαμικού Οξέος(ΤΧΑ) στις επεμβάσεις αρθροπλαστικής των κάτω άκρων .
Υλικό &Μέθοδος
Η μελέτη συμπεριέλαβε στο σύνολο 57 περιστατικά που έχουν υποβληθεί σε αρθροπλαστική Ισχίου ή Γόνατος, το 2018, στην Ορθοπεδική Κλινική του ΓΝΑ «Λαικό». Οι ασθενείς χωρίστηκαν σε τέσσερις ομάδες. Η ομά-δα Α :ασθενείς που χειρουργήθηκαν με κλασσική Χειρουργική Τεχνική και χρήση ΤΧΑ .Η ομάδα Β: ασθενείς που χειρουργήθηκαν με τεχνική ελάχιστης επεμβατικότητας και ΤΧΑ. Ομάδα Γ: Τεχνική Ελάχιστης Επεμβατικότητας χωρίς ΤΧΑ και τέλος ομάδα Δ: ασθενείς που αντιμετωπίστηκαν με κλασσική χειρουργική τεχνική χωρίς ΤΧΑ.
Στο πρωτόκολλο χρησιμοποιήθηκε ενδοφλέβια (IV) οδός χορήγησης 10mg/kg σε 100ml N/S. Για τις ΟΑΙ(ισχίου) χορήγηση 30 λεπτά πριν την τομή δέρματος και επαναληπτική δόση την 1η και 2η ΜΤΧ ημέρα με διάρκεια χο-ρήγησης 6 ώρες. Για τις ΟΑΓ(γόνατος): Χορήγηση 30 λεπτά πριν την λύση της ίσχαιμης περίδεσης και επαναλη-πτική δόση ομοίως με την ΟΑΙ.
Η ένταξη των ασθενών στο πρωτόκολλο ήταν Τυφλή Τυχαιοποιημένη (Prospective Randomised , Blinded).Ως κριτήρια αποκλεισμού επιλέχθηκαν η καρδιακή ισχαιμική νόσος, το ιστορικό θρομβοεμβολικής νόσου, η νεφρι-κή ανεπάρκεια και η λοίμωξη της αρθροπλαστικής.
Σε όλους τους ασθενείς μετεγχειρητικά καταγράφηκαν ο τύπος της επέμβασης ,η χειρουργική τεχνική, ο αριθ-μός των μονάδων που μεταγγίσθηκαν, η διακύμανση της τιμής αιματοκρίτη -αιμοσφαιρίνης περιεγχειριτικά και το σύνολο των ημερών νοσηλείας.
Αποτέλεσμα
Προσδιορίστηκαν οι τιμές της μέσης μείωσης του κόστους μεταγγίσεων ανά ασθενή υπό ΤΧΑ ,της μέσης μείω-σης της διάρκειας νοσηλείας του καθώς και η μέση μείωση του κόστους νοσηλείας .
Συμπεράσματα
Με μετριοπαθείς υπολογισμούς για την χρήση του συγκεκριμένου πρωτοκόλλου ΤΧΑ, καταγράφηκε μείωση των μεταγγίσεων στο μισό και δυο λιγότερες μέρες νοσηλείας ανά ασθενή, η κατ' ελάχιστο εξοικονόμηση ξεκι-νά από το ποσό των 800 ευρώ.

ΕΑ 110

ΔΙΑΚΥΜΑΝΣΗ ΠΡΟΣΕΛΕΥΣΗΣ ΠΕΡΙΣΤΑΤΙΚΩΝ ΑΝΩ ΑΚΡΟΥ ΣΤΟ ΟΡΘΟΠΑΙΔΙΚΟ ΤΕΠ ΚΑΤΑ ΤΗ ΔΙΑΡΚΕΙΑ ΤΗΣ ΠΑΝΔΗΜΙΑΣ SARS-COV-2

Απόστολος Φύλλος[1], Νικόλαος Καραμανής[2], Κωνσταντίνος Αλεξίου[2], Αικατερίνη Βελώνη[2], Φωτιος Παπαγεωργίου[2], Καθηγητής Κωνσταντίνος Μαλίζος[1], Καθηγητής Σωκράτης Βαρυτιμίδης[1], Καθηγήτρια Ζωή Νταϊλιάνα[1,2]

[1]Ορθοπαιδική Κλινική Πανεπιστημίου Θεσσαλίας, [2]Κλινική Χειρουργικής Χεριού, Άνω Άκρου και Μικροχειρουργικής, Ιασώ Θεσσαλίας

Σκοπός: Μέσα στο πλαίσιο μέτρων ρύθμισης κοινωνικής κινητικότητας για τη μείωση της διασποράς του SARS-COV-2 στο γενικό πληθυσμό, επηρεάστηκε η προσέλευση των ασθενών στο Ορθοπαιδικό Τμήμα Επειγόντων Περιστατικών (ΤΕΠ). Σκοπός της μελέτης είναι η εξακρίβωση της διακύμανση της προσέλευσης περιστατικών άνω άκρου εν μέσω της πανδημίας στο Ορθοπαιδικά ΤΕΠ 2 νοσηλευτικών ιδρυμάτων, τα οποία εξυπηρετούν μια περιφέρεια 1.000.000 κατοίκων.

Υλικό & Μέθοδος: Καταγράφηκε η προσέλευση των ασθενών με παθολογία ή τραύμα του άνω άκρου, σε μία περίοδο δύο μηνών [23/03/2020 (σημαντικοί περιορισμοί κυκλοφορίας) ως 18/5/2020 (2 εβδομάδες μετά την άρση των περιορισμών)] και έγινε σύγκριση μεταξύ των δύο νοσηλευτικών ιδρυμάτων αλλά και με την αντίστοιχη καταγραφή του προηγούμενου έτους.

Αποτελέσματα: Την περίοδο της πανδημίας του 2020, οι ασθενείς με παθολογία ή τραύμα του άνω άκρου αποτελούσαν το 44.5% των ορθοπαιδικών ασθενών. Στην αντίστοιχη «φυσιολογική» περίοδο του 2019, το ποσοστό των ασθενών με πρόβλημα στο άνω άκρο ως προς τη συνολική προσέλευση ήταν 38.9%, δηλαδή σημαντικά μικρότερο. Ταυτόχρονα, παρατηρήθηκε στο μεν δημόσιο νοσηλευτικό ίδρυμα σημαντικά μειωμένη προσέλευση όλων των ασθενών του Ορθοπαιδικού ΤΕΠ το 2020 (37% του αντίστοιχου αριθμού το 2019) αλλά και των ασθενών με προβλήματα του άνω άκρου (41% του αντίστοιχου αριθμού το 2019) ενώ αντιθέτως στο ιδιωτικό νοσηλευτικό ίδρυμα τόσο ο αριθμός όλων των ασθενών του Ορθοπαιδικού ΤΕΠ όσο και των ασθενών με προβλήματα του άνω άκρου αυξήθηκε οριακά το 2020 σε σχέση με το 2019.

Συμπεράσματα: Τα δεδομένα αυτά θα επηρεάσουν τη μελλοντική πολιτική φροντίδας της Ορθοπαιδικής κλινικής και του Ορθοπαιδικού ΤΕΠ σε ενδεχόμενες παρόμοιες συνθήκες, ενώ αποτελούν πολύτιμη επιδημιολογική καταγραφή για την περίοδο της πανδημίας.

ΕΑ 111

ΠΕΠΟΙΘΗΣΕΙΣ ΚΑΙ ΑΝΤΙΛΗΨΕΙΣ ΤΩΝ ΟΡΘΟΠΑΙΔΙΚΩΝ ΧΕΙΡΟΥΡΓΩΝ ΓΙΑ ΤΗΝ ΑΚΤΙΝΟΠΡΟΣΤΑΣΙΑ ΚΑΤΑ ΤΗ ΧΕΙΡΟΥΡΓΙΚΗ ΔΙΑΔΙΚΑΣΙΑ

Κος ΑΘΑΝΑΣΙΟΣ ΧΑΤΖΗΣ[1], Κα ΔΕΣΠΟΙΝΑ ΠΑΠΑΔΟΠΟΥΛΟΥ[1], Κος ΕΜΜΑΝΟΥΗΛ ΜΠΡΙΛΑΚΗΣ[2], Αναπληρώτρια Καθηγήτρια ΑΣΠΑΣΙΑ ΓΟΥΛΑ[3]
[1]Γ. Ν ΑΣΚΛΗΠΙΕΙΟ ΒΟΥΛΑΣ, [2]ΕΡΥΘΡΟΥ ΣΤΑΥΡΟΥ 4, [3]ΠΑΝΕΠΙΣΤΗΜΙΟ ΔΥΤΙΚΗΣ ΑΤΤΙΚΗΣ

ΠΕΠΟΙΘΗΣΕΙΣ ΚΑΙ ΑΝΤΙΛΗΨΕΙΣ ΤΩΝ ΟΡΘΟΠΑΙΔΙΚΩΝ ΧΕΙΡΟΥΡΓΩΝ ΓΙΑ ΤΗΝ ΑΚΤΙΝΟΠΡΟΣΤΑΣΙΑ ΚΑΤΑ ΤΗ ΧΕΙΡΟΥΡΓΙΚΗ ΔΙΑΔΙΚΑΣΙΑ

Α. Χατζής1, Ε. Μπριλάκης2, Δ. Παπαδοπούλου1, Α. Γούλα3.
1Ακτινολογικό Τμήμα Γ. Ν. «Ασκληπιείον Βούλας».
2 Γ' Ορθοπαιδική Κλινική, Νοσοκομείο ΥΓΕΙΑ
3Πανεπιστήμιο Δυτικής Αττικής, Σχολή Διοικητικών, Οικονομικών και Κοινωνικών Επιστημών, Τμήμα Διοίκησης Επιχειρήσεων.

Σκοπός
Σκοπός της εργασίας αυτής είναι να καταγράψει το γνωστικό επίπεδο, τον τρόπο αντίληψης και συμπεριφοράς και τις συνήθειες των ορθοπαιδικών χειρουργών κατά τη χειρουργική διαδικασία, σχετικά με την κουλτούρα υγιεινής και ασφάλειας ακτινοπροστασίας, απέναντι στις ιοντίζουσες ακτινοβολίες.

Υλικό και μέθοδος

Κατασκευάστηκε ένα νέο και πρωτότυπο εργαλείο μέτρησης (ανώνυμο ερωτηματολόγιο) και σταθμίστηκε ως προς την αξιοπιστία και την εγκυρότητά του. Ρωτήθηκαν 45 Ορθοπαιδικοί που εργάζονται σε δημόσιο νοσοκομείο. Έγινε σύγκριση με τις απαντήσεις νοσηλευτών και αναισθησιολόγων που αποτελούν επίσης προσωπικό που λαμβάνει μέρος στην χειρουργική διαδικασία.

Αποτελέσματα

Από τα αποτελέσματα προκύπτει ότι ποσοστό >50% των Ορθοπαιδικών έχει ορθή αντίληψη και πεποιθήσεις όσον αφορά στην υγιεινή και ασφάλεια κατά την έκθεση στις ιοντίζουσες ακτινοβολίες και ακολουθεί σωστές συνήθειες και πρακτικές κατά τη διάρκεια της χειρουργικής διαδικασίας σε αντιδιαστολή με τις πεποιθήσεις του υπόλοιπου προσωπικού της αίθουσας (πχ. νοσηλευτές, αναισθησιολόγους).
Αντίθετα, ποσοστό <50% έχει σωστές γενικές γνώσεις ακτινοπροστασίας, αλλά και ειδικές, που αφορούν στη χρήση του ακτινοσκοπικού μηχανήματος τύπου C – ARM

Συμπεράσματα

Από τα αποτελέσματά προκύπτει πως οι ορθοπεδικοί χειρουργοί, έχουν διαμορφώσει μια σωστή κουλτούρα αντίληψης και συμπεριφοράς απέναντι στις ιοντίζουσες ακτινοβολίες. Υστερούν όμως στις ειδικές γνώσεις ακτινοπροστασίας και στην χρήση του ακτινοσκοπικού μηχανήματος τύπου C – ARM, αλλά και στην ασφάλεια ακτινοπροστασίας.

ΕΑ 112

ΜΕΛΕΤΗ ΤΗΣ ΑΝΤΙΝΕΟΠΛΑΣΜΑΤΙΚΗΣ ΔΡΑΣΗΣ ΤΗΣ ΔΟΞΥΚΥΚΛΙΝΗΣ ΚΑΙ ΤΗΣ ΠΡΟΛΗΨΗΣ ΤΩΝ ΜΕΤΑΣΤΑΣΕΩΝ ΣΕ ΠΕΙΡΑΜΑΤΙΚΑ ΜΟΝΤΕΛΑ ΜΕ ΟΣΤΕΟΣΑΡΚΩΜΑ ΑΚΡΟΥ

Αργύρης Χατζημιχαήλ[1], Αθανάσιος Αρμακόλας[2], Αθανάσιος Φούκας[1], Αθανάσιος Αντωνόπουλος[1], Χρυσοστόμη Περιστιάνη[3], Ιωάννης Χανιωτάκης[4], Αλέξανδρος Περγάρης[5], Σταμάτιος Θεοχάρης[5], Ανδρέας Μαυρογένης[6], Διαμάντω Ψυρρή[7], Παναγιώτης Παπαγγελόπουλος[6]

[1]Γ Ορθοπαιδική Κλινική ΚΑΤ, [2]Εργαστήριο Πειραματικής Φυσιολογίας Ιατρικής σχολής ΕΚΠΑ, [3]Ιατρική σχολή ΕΚΠΑ, [4]Διεύθυνση Υγειονομικού, Γενικό Επιτελείο Αεροπορίας,, [5]Α Εργαστήριο Παθολογικής Ανατομικής Ιατρικής σχολής ΕΚΠΑ, [6]Α Πανεπιστημιακή Ορθοπαιδική κλινική - ΠΓΝ ΑΤΤΙΚΟΝ, [7]Β' Προπαιδευτική Παθολογική κλινική - ΠΓΝ ΑΤΤΙΚΟΝ

Σκοπός

Η μελέτη της αντινεοπλασματικής δράσης της δοξυκυκλίνης σε in vitro και in vivo μελέτες έναντι του οστεοσαρκώματος. Το οστεοσάρκωμα αποτελεί πρωτοπαθή όγκο των οστών και παρουσιάζει επιθετική συμπεριφορά μετά την διάγνωση του σε νέους ασθενείς. Η δοξυκυκλίνη, πέραν της αντιβιοτικής δράση της, έχει βρεθεί σε πειραματικές και κλινικές μελέτες ότι μπορεί να ανακόψει την εμφάνιση μικρο- και μακρομεταστάσεων με την αναστολή των μεταλλοπρωτεινασών. Τα κύτταρα του οστεοσαρκώματος εκκρίνουν μεταλλοπρωτεινάσες, διασπούν τις βασικές μεμβράνες, με αποτέλεσμα να διεισδύουν στην κυκλοφορία και να μεθίστανται στον πνεύμονα. Στις δευτεροπαθείς εστίες αναπτύσσεται νεοαγγειακός ιστός που υποστηρίζει την επιβίωση των μικρομεταστάσεων ώστε να εξελιχθούν σε κλινικά εμφανείς μακρομεταστάσεις. Η δοξυκυκλίνη ασκεί αντινεοπλασματική δράση καταργόντας την δράση των μεταλλοπρωτεινασών όπως και την έκφραση του αγγειογενετικού παράγοντα (VEGF).

Υλικό & Μέθοδος

Μελέτη της βιβλιογραφίας από άρθρα στο Pubmed και Google Scholar. Χρήση σύγχρονης βιβλιογραφίας με άρθρα από το 2013 εως το 2019. Αναφορές στην αντινεοπλασματική δράση της δοξυκυκλίνης από in vitro και in vivo εργαστηριακές μελέτες οστεοσαρκώματος. Δεδομένα από in vivo πειραματικές μελέτες για την δράση της δοξυκυκλίνης σε άλλους τύπους καρκίνου.

Αποτέλεσμα

Βρέθηκαν τρεις in vitro εργαστηριακές μελέτες που αποδεικνύουν την αντινεοπλασματική δράση της δοξυκυκλίνης έναντι του οστεοσαρκώματος. Η δοξυκυκλίνη παρουσιάζει στατιστική σημαντικότητα στην πρόληψη των μεταστάσεων σε άλλους τύπους καρκίνου που μελετήθηκαν σε in vivo πειραματικές μελέτες, συγκριτικά με τα εικονικά φάρμακα. Δεν έχει πραγματοποιηθεί in vivo μελέτη για την ανάδειξη της δράσης της σε πειραματικά μοντέλα οστεοσαρκώματος. Η κύρια δράση της στην παρεμπόδιση της εμφάνισης μεταστάσεων δεν έχει μελετηθεί εκτενώς.

Συμπεράσματα

Η δοξυκυκλίνη αποτελεί ισχυρό χημειοθεραπευτικό παράγοντα. Προτείνουμε τον σχεδιασμό και την περάτωση in vitro και κυρίως in vivo εργαστηριακών μελετών για την εξακρίβωση της δράσης της στο οστεοσάρκωμα και στην πρόληψη των μεταστάσεων.

EA 113

Διοστική, αθροσκοπικά υποβοηθούμενη, αφαίρεση οστεοειδούς οστεώματος από την κεφαλή της περόνης.

MD Ιωάννης Μπάμπης[1], MD,MSc Φίλιππος Ζήγρας[2], MD Άγγελος Μαραγκόπουλος[1], MD, MSc Νικόλαος Ζερβάκης[1], MD Πέτρος Παπαποστόλου[1], MD, MSc Ιωάννης Λαχανάς[1], MD Μιχαήλ Τζωρτζής[1], MD, Phd, MSc Αχιλλέας Μπουτσιάδης[1]
[1]401 Γενικό Στρατιωτικό Νοσοκομείο Αθηνών, [2]Πανεπιστημιακό Νοσοκομείο Λάρισας

Σκοπός
Η παρουσίαση μιας, ασφαλούς αρθροσκοπικής μεθόδου εξαίρεσης καλοήθους όγκου από την κεφαλή της περόνης που στόχο έχει να μειώσει την πιθανότητα τραυματισμού σημαντικών παρακείμενων δομών(κοινό περονιαίο νεύρο).
Υλικό & Μέθοδος
Πρόκειται ασθενή ηλικίας 21 ετών ο οποίος διαγνώσθηκε με οστεοειδές οστέωμα στο οπίσθιο έσω τμήμα της κεφαλής της περόνης.Υπεβλήθη στον απαραίτητο απεικονιστικό έλεγχο με αξονική και μαγνητική τομογραφία ως μέρος του προεγχειρητικού σχεδιασμού και με τη χρήση του κατάλληλου λογισμικού(Osirix) σημειώθηκε η ακριβής θέση του όγκου, τα σημεία εισόδου όπως και η κατάλληλη γωνία και κατεύθυνση των τούνελ από τα οποία θα τοποθετούνταν τα αρθροσκοπικά εργαλεία.Διεγχειρητικά, τα σημεία εισόδου αναγνωρίστηκαν με τη βοήθεια ακτινοσκόπησης και ένα τούνελ διαμέτρου 4,5mm δημιουργήθηκε από την πρόσθια επιφάνεια της κνήμης με κατεύθυνση προς την κεφαλή της περόνης για την τοποθέτηση διοστικά του αρθροσκοπίου.Ένας οδηγός 1,5mm τοποθετήθηκε στη κεφαλή της περόνης με φορά από μπροστά προς τα πίσω, στοχεύοντας τη βλάβη.Επί του οδηγού δημιουργήθηκε τούνελ 2,8mm μέχρι το όριο της βλάβης.Με τη βοήθεια ενός τροκάρ λήφθηκε κυκλικό οστικό τεμάχιο από τη βλάβη προς βιοψία. Ακολούθως τοποθετώντας το αρθροσκόπιο διοστικά στη κνήμη είχαμε ορατότητα της οπίσθιας-έσω επιφάνειας της κεφαλής της περόνης και η υπόλοιπη βλάβη αφαιρέθηκε με χρήση shaver και διαθερμίας δια του τουνελ της περόνης.
Αποτελέσματα
Τα συμπτώματα του ασθενούς βελτιώθηκαν άμεσα μετεγχειρητικά χωρίς να λάβει χώρα κάποια νευρολογική επιπλοκή.Η ιστολογική εξέταση επιπεβαίωσε την αρχική διάγνωση.Ένα χρόνο μετά ο ασθενής παραμένει ελεύθερος συμπτωμάτων χωρίς καμία ένδειξη υποτροπής εκ του ακτινογραφικού ελέγχου.
Συμπεράσματα
Στη διεθνή βιβλιογραφία έχουν περιγραφεί διάφορες μέθοδοι αφαίρεσης όγκων από την κεφαλή της περόνης, από ανοιχτές επεμβάσεις ως ελάχιστα επεμβατικές τεχνικές υπό την καθοδήγηση αξονικού τομογράφου. Εμείς περιγράφουμε μια νέα αρθροσκοπική τεχνική που μπορεί χρησιμοποιηθεί για την εξαίρεση καλοήθων νεοπλασμάτων από την ανατομική αυτή περιοχή και η οποία με από λεπτομερή προεγχειριτικό σχεδιασμό προσφέρει το πλεονέκτημα αποφυγής βλάβης στο κοινό περονιαίο νεύρο.

ΕΑ 114

ΑΝΤΙΚΑΤΑΣΤΑΣΗ ΤΟΥ ΠΕΡΙΦΕΡΙΚΟΥ ΜΗΡΙΑΙΟΥ ΟΣΤΟΥ ΜΕ ΣΥΝΑΡΜΟΛΟΓΟΥΜΕΝΗ ΜΕΓΑΠΡΟΘΕΣΗ. ΑΝΑΔΡΟΜΙΚΗ ΜΕΛΕΤΗ 75 ΑΣΘΕΝΩΝ.

Ιωάννης Ζαφείρης[1], Dr Όλγα Σαββίδου[1], Αναστάσιος Ρουστέμης[1], Στυλιανή Κοσμαδάκη[1], Φωτεινή Σουκάκου[1], Αχιλλέας Μπέκος[1], Παναγιώτης Αλευρογιάννης[1], Dr Παναγιώτης Παπαγγελόπουλος[1]
[1]Α΄Ορθοπαιδική Χειρουργική Κλινική ΕΚΠΑ, ΠΓΝ ΑΤΤΙΚΟΝ.

ΣΚΟΠΟΣ: Σκοπός της μελέτης είναι η παρουσίαση των λειτουργικών αποτελεσμάτων και επιπλοκών μετά από αντικατάσταση του περιφερικού άκρου του μηριαίου οστού με τη χρήση μεγαπροθέσεων μετά από ευρεία εκτομή σαρκωμάτων.
ΥΛΙΚΟ & ΜΕΘΟΔΟΣ: Μελετήθηκαν 75 ασθενείς με μέσο όρο ηλικίας 30 έτη (16–75), που αντιμετωπίστηκαν το διάστημα 2000–2020 με δύο τύπους προθέσεων, με και χωρίς τσιμέντο. Οι διαγνώσεις αφορούσαν: 25 ασθενείς με χονδροσάρκωμα , 20 με οστεοσάρκωμα, 15 με ewing σαρκώματα και 15 με μεταστατική νόσο. Η σταδιοποίηση κατά Enneking περιλάμβανε 5 ασθενείς σταδίου ΙΑ , 10 σταδίου ΙΒ , 20 σταδίου ΙΙΑ, 35 σταδίου ΙΙΒ και 5 σταδίου ΙΙΙ . Η αξιολόγηση των ασθενών βασίσθηκε στα συστήματα MSTS και Henderson.Ο μέσος χρόνος παρακολούθησης ήταν 55 μήνες (6 μήνες–18 έτη).
ΑΠΟΤΕΛΕΣΜΑΤΑ: Η μέση βαθμολογία του MSTS ήταν 85%. Από τους 75 ασθενείς, 12 εμφάνισαν μετεγχειρητικές επιπλοκές (16%). Πιο συγκεκριμένα, 4 ασθενείς (33,3%) ανήκαν στον τύπο ΙΙ (χαλάρωση), 3 (25%) στον ΙΙΙ (θραύση υλικού), 3 (25%) στον IV (λοίμωξη) και 2 (16,6%) στον V (τοπική υποτροπή) κατά Henderson . Σε αναθεώρηση της πρόθεσης υποβλήθηκαν 14 ασθενείς και ένας σε ακρωτηριασμό. 25 ασθενείς απεβίωσαν. Η επιβίωση της μεγαπρόθεσης στην 5ετία ήταν 85%.
ΣΥΜΠΕΡΑΣΜΑΤΑ: Η χρήση των ογκολογικών μεγαπροθέσεων στην αντιμετώπιση μυοσκελετικών όγκων του περιφερικού άκρου του μηριαίου δίνει την δυνατότητα διάσωσης του άκρου και αποκαθιστά τη μηχανική και λειτουργική ακεραιότητα του. Παρά τα ικανοποιητικά κλινικά αποτελέσματα το ποσοστό επιπλοκών και επανεγχειρήσεων είναι υψηλό.

ΕΑ 115

ΑΝΑΔΡΟΜΙΚΗ ΜΕΛΕΤΗ ΑΣΘΕΝΩΝ ΠΟΥ ΥΠΟΒΛΗΘΗΚΑΝ ΣΕ ΑΝΤΙΚΑΤΑΣΤΑΣΗ ΤΟΥ ΕΓΓΥΣ ΜΗΡΙΑΙΟΥ

Αναστάσιος Ρουστέμης[1], αναπ.Καθηγήτρια Όλγα Σαββίδου, Ιωάννης Ζαφείρης, Δημήτριος Δημήτριος Ραπτόπουλος, Αγγελική Φωτεινού, Στυλιανή Δέσποινα Χρηστίδη, Σταύρος Γούμενος, Καθηγητής Παναγιώτης Παπαγγελόπουλος
[1] *΄΄ΠΓΝ΄΄ Attikon*

ΣΚΟΠΟΣ: Σκοπός αυτής της μελέτης ήταν να παρουσιάσει τα λειτουργικά αποτελέσματα και τις επιπλοκές μετά από αντικατάσταση του εγγύς μηριαίου οστού με τη χρήση ογκολογικών ενδοπροθέσεων μετά από ευρεία εκτομή σαρκωμάτων.
ΥΛΙΚΟ & ΜΕΘΟΔΟΣ: Μελετήθηκαν 96 ασθενείς, με μέσο όρο ηλικίας 42 έτη (12-79 έτη), που αντιμετωπίσθηκαν από το 2000-2020 με δύο τύπους προθέσεων, με και
χωρίς τσιμέντο. Οι διαγνώσεις αφορούσαν: 42 ασθενείς με χονδροσάρκωμα , 25 με μεταστατική νόσο ή μυέλωμα, 17 Ewing σαρκώματα, με 12 οστεοσάρκωμα. Στους 71 ασθενείς με πρωτοπαθές σάρκωμα, η σταδιοποίηση κατά Enneking περιλάμβανε 4 ασθενείς σταδίου IA , 9 σταδίου IB, 19 σταδίου IIA, 34 σταδίου IIB και 5 σταδίου III. Η αξιολόγηση των ασθενών βασίσθηκε στα συστήματα MSTS και Henderson. Ο μέσος χρόνος παρακολούθησης ήταν 48 μήνες (6 μήνες–17 έτη).
ΑΠΟΤΕΛΕΣΜΑΤΑ: : Η μέση βαθμολογία του MSTS ήταν 70%. Από τους 96 ασθενείς, 15 εμφάνισαν μετεγχειρητικές επιπλοκές (15.5%). Πιο συγκεκριμένα, 7 ασθενείς (46%) ανήκαν στον τύπο II (χαλάρωση), κανείς (0%) στον III (θραύση υλικού), 5 (33%) στον IV (λοίμωξη) και 3 (20%) στον V (τοπική υποτροπή) κατά Henderson . Σε αναθεώρηση της πρόθεσης υποβλήθηκαν 12 ασθενείς και 3 σε ακρωτηριασμό. Τριάντα ασθενείς απεβίωσαν. Η επιβίωση της μεγαπρόθεσης στην 5ετία ήταν 87%.
ΣΥΜΠΕΡΑΣΜΑΤΑ: Η χρήση των ογκολογικών ενδοπροθέσεων στην αντιμετώπιση μυοσκελετικών όγκων του εγγύς μηριαίου δίνει την δυνατότητα διάσωσης του άκρου, και αποκαθιστά τη μηχανική και λειτουργική ακεραιότητα του. Ωστόσο, το ποσοστό επιπλοκών και επανεγχειρήσεων είναι υψηλό.

ΑΝΤΙΚΑΤΑΣΤΑΣΗ ΤΟΥ ΕΓΓΥΣ ΜΗΡΙΑΙΟΥ ΟΣΤΟΥ ΜΕ ΣΥΝΑΡΜΟΛΟΓΟΥΜΕΝΗ ΜΕΓΑΠΡΟΘΕΣΗ. ΑΝΑΔΡΟΜΙΚΗ ΜΕΛΕΤΗ 96 ΑΣΘΕΝΩΝ.

Α'Ορθοπαιδική Χειρουργική Κλινική ΕΚΠΑ, ΠΓΝ ΑΤΤΙΚΟΝ.
Αναστάσιος Γ. Ρουστέμης, Όλγα Σαββίδου, Ιωάννης Ζαφείρης, Δημήτριος Ραπτόπουλος, Αγγελική Φωτεινού, Ιλιάνα Χριστίδη, Σταύρος Γούμενος, Παναγιώτης Παπαγγελόπουλος

ΣΚΟΠΟΣ: Σκοπός αυτής της μελέτης ήταν να παρουσιάσει τα λειτουργικά αποτελέσματα και τις επιπλοκές μετά από αντικατάσταση του εγγύς μηριαίου οστού με τη χρήση ογκολογικών ενδοπροθέσεων μετά από ευρεία εκτομή σαρκωμάτων.

ΥΛΙΚΟ & ΜΕΘΟΔΟΣ: Μελετήθηκαν 96 ασθενείς, με μέσο όρο ηλικίας 42 έτη (12-79 έτη), που αντιμετωπίσθηκαν από το 2000-2020 με δύο τύπους προθέσεων, με και χωρίς τσιμέντο. Οι διαγνώσεις αφορούσαν: 42 ασθενείς με χονδροσάρκωμα , 25 με μεταστατική νόσο ή μυέλωμα, 17 Ewing σαρκώματα, με 12 οστεοσάρκωμα. Στους 71 ασθενείς με πρωτοπαθές σάρκωμα, η σταδιοποίηση κατά Enneking περιλάμβανε 4 ασθενείς σταδίου IA , 9 σταδίου IB, 19 σταδίου IIA, 34 σταδίου IIB και 5 σταδίου III. Η αξιολόγηση των ασθενών βασίσθηκε στα συστήματα MSTS και Henderson. Ο μέσος χρόνος παρακολούθησης ήταν 48 μήνες (6 μήνες–17 έτη).

ΑΠΟΤΕΛΕΣΜΑΤΑ: : Η μέση βαθμολογία του MSTS ήταν 70%. Από τους 96 ασθενείς, 15 εμφάνισαν μετεγχειρητικές επιπλοκές (15.5%). Πιο συγκεκριμένα, 7 ασθενείς (46%) ανήκαν στον τύπο II (χαλάρωση), κανείς (0%) στον III (θραύση υλικού), 5 (33%) στον IV (λοίμωξη) και (3) (20%) στον V (τοπική υποτροπή) κατά Henderson . Σε αναθεώρηση της πρόθεσης υποβλήθηκαν 12 ασθενείς και 3 σε ακρωτηριασμό. Τριάντα ασθενείς απεβίωσαν. Η επιβίωση της μεγαπρόθεσης στην 5ετία ήταν 87%.

ΣΥΜΠΕΡΑΣΜΑΤΑ: Η χρήση των ογκολογικών ενδοπροθέσεων στην αντιμετώπιση μυοσκελετικών όγκων του εγγύς μηριαίου δίνει την δυνατότητα διάσωσης του άκρου, και αποκαθιστά τη μηχανική και λειτουργική ακεραιότητα του. Ωστόσο, το ποσοστό επιπλοκών και επανεγχειρήσεων είναι υψηλό.

ΕΑ 116

ΑΘΛΗΤΙΚΕΣ ΔΡΑΣΤΗΡΙΟΤΗΤΕΣ ΚΑΙ ΛΕΙΤΟΥΡΓΙΚΟΤΗΤΑ ΜΕΤΑ ΤΗΝ ΧΕΙΡΟΥΡΓΙΚΗ ΘΕΡΑΠΕΙΑ ΣΑΡΚΩΜΑΤΩΝ ΜΑΛΑΚΩΝ ΜΟΡΙΩΝ ΤΟΥ ΚΑΤΩ ΑΚΡΟΥ

Στυλιανή Ηλιοπούλου-κοσμαδάκη[1], Όλγα Σαββίδου[1], Δήμητρα Γαλάνη, Γεώργιος Κακουράτος[1], Θεόδωρος Στρίγκος[1], Σπύρος Σιούτης[1], Σταύρος Γούμενος[1], Παναγιώτης Κουλουβάρης[1], Παναγιώτης Παπαγγελόπουλος[1]

[1]Α΄ορθοπαιδική Χειρουργική Κλινική Εκπα, Πγν Αττικον

ΣΚΟΠΟΣ: Σκοπός της μελέτης ήταν η αξιολόγηση της λειτουργικότητας και αθλητικών δραστηριοτήτων μετά την εκτομή σαρκωμάτων και διάσωση του κάτω άκρου.

ΥΛΙΚΟ ΜΕΘΟΔΟΣ: Από 2000 έως 2020, 270 ασθενείς υποβλήθηκαν σε εκτομή κακοήθους σαρκώματος μαλακών μορίων κάτω άκρων. Ο μέσος όρος ηλικίας ήταν 35 έτη. Η εντόπιση στο 75% των ασθενών αφορούσε στο μηρό, 25% στην κνήμη. Το 34% των όγκων ήταν επιπολής και το 66% εν τω βάθει. Ο μέσος όρος παρακολούθησης ήταν 48 μήνες (6 μήνες–17 έτη).Η εκτίμηση της λειτουργικότητας έγινε με το Σύστημα MTSS και TESS, ενώ η αθλητική δραστηριότητα με το UCLA Activity Score.

ΑΠΟΤΕΛΕΣΜΑΤΑ

Λειτουργικότητα: Για επιπολής σαρκώματα δεν υπήρχε στατιστικά σημαντική διαφορά στην μετεγχειρητικής λειτουργικότητας MTSS (mean, 90.6% προεγχειρητικά vs. 93.0% μετεγχειρητικά; P =.566) ή με το TESS (mean, 86.4% προεγχειρητικά vs. 90.9% μετεγχειρητικά; P =.059). Για τα εν τω βάθει σαρκώματα, υπήρχε σημαντική μείωση της λειτουργικότητας του MTSS και του TESS (mean MSTS, 86.9% προεγχειρητικά vs. 83.0% μετεγχειρητικά; P =.001; και mean TESS, 83.0% προεγχειρητικά vs. 79.4% μετεγχειρητικά; P =.015). Όσον αφορά την αθλητική δραστηριότητα ένα χρόνο προεγχειρητικά το 64% των ασθενών φαίνεται πως αθλούνταν συστηματικά, ενώ μετεγχειρητικά αυτό το ποσοστό μειώθηκε στο 40%. Το μέσο UCLA score ήταν για τα εν τω βάθει σαρκώματα 7.0, χαμηλότερο συγκριτικά με αυτούς με επιπολής (9.3).

ΣΥΜΠΕΡΑΣΜΑ: Η μετεγχειρητική λειτουργικότητα και αθλητική δραστηριότητα εξαρτάται από τη εντόπιση του σαρκώματος. Ασθενείς με μακροπρόθεσμα ποσοστά επιβίωσης και επιπολής σαρκώματα καταφέρνουν να επιτυγχάνουν μετεγχειρητικά υψηλά επίπεδα αθλητικής δραστηριότητας.

ΕΑ 117

Διαφορική διάγνωση πολυεστιακών ανευρυσματικών κύστεων των οστών

Σ. Σιούτης[1], Α. Μπέκος[1], Α. Ρουστέμης[1], Α.Φ Μαυρογένης[1]
[1]Α' Πανεπιστημιακή Ορθοπαιδική κλινική, ΠΓΝ ΑΤΤΙΚΟΝ

Σκοπός
Οι ανευρυσματικές κύστεις των οστών είναι καλοήθεις νεοπλασίες που κατά κύριο λόγο αναπτύσσονται ενδοοστικά και συνήθως εκδηλώνονται στη δεύτερη δεκαετία της ζωής. Συνήθως είναι μονήρεις, αλλά σπάνια μπορεί να είναι πολυεστιακές, στο ίδιο ή σε άλλα οστά. Στη συγκεκριμένη εργασία γίνεται παρουσίαση περιστατικών με πολυεστιακές ανευρυσματικές κύστεις των οστών και συζητείται η διαφορική τους διάγνωση.
Υλικό και Μέθοδος
Από το 1997 που η συγκεκριμένη οντότητα περιγράφηκε για πρώτη φορά, έχουν αναφερθεί παγκοσμίως 7 περιπτώσεις που κατά κύριο λόγο αφορούν άνδρες, ηλικίας 2-44 ετών. Ιστολογικά χαρακτηρίζονται από διεσταλμένα αγγειακά διαφραγμάτια σε διάταξη δίκην κηρήθρας, με αιματηρό περιεχόμενο που διαχωρίζονταν με ινοαγγειακή μεμβράνη. Αναγνωρίζονται επίσης, έντονος πολλαπλασιασμός ινοβλαστών και πολυπύρηνα γιγαντοκύτταρα οστεοκλαστικού τύπου. Κλινικά, οι ασθενείς αναφέρουν πόνο, τοπική ευαισθησί, οίδημα και ορισμένοι την παρουσία σφύζουσας μάζας στο σημείο της βλάβης. Η διάρκεια των συμπτωμάτων είναι 1 έως 8 μήνες. Η διάγνωση επιτυγχάνεται με απλή ακτινογραφία, αξονική και μαγνητική τομογραφία και τεκμηριώνεται με βιοψία και ιστολογική εξέταση υλικού από τη βλάβη.
Αποτελέσματα
Στη διαφορική διάγνωση της πολυεστιακής ανευρυσματικής κύστης των οστών περιλαμβάνονται η ινώδης δυσπλασία, το ενδοοστικό λίπωμα, το χονδροβλάστωμα και το τελαγγειεκτατικό οστεοσάρκωμα. Θεραπεία εκλογής είναι ο εκλεκτικός διαδερμικός αρτηριακός εμβολισμός, ή εναλλακτικά η απόξεση της βλάβης και πλήρωση του ελλείμματος με οστικό μόσχευμα, η διαδερμική έγχυση δοξυκυκλίνης ή αιθυλικής αλκοόλης και άλλες τεχνικές. Η πρόγνωση είναι καλή ενώ τοπική υποτροπή έχει αναφερθεί μόνο σε σε 2 από τους 7 ασθενείς που έχουν περιγραφεί. Κακοήθη εξαλλαγή δεν έχει αναφερθεί.
Συμπεράσματα
Η πολυεστιακή νόσος αποτελεί μία σπάνια μορφή ανευρυσματικής κύστης των οστών με κοινή ιστοπαθολογική εικόνα με τις μονήρεις κύστεις. Η πρόγνωση είναι καλή με παρόμοια πιθανότητα τοπικής υποτροπής.

ΕΑ 118

Ν. DUPUYTREN: ΔΙΑΔΕΡΜΙΚΗ ΑΠΟΝΕΥΡΟΤΟΜΗ ΜΕ ΒΕΛΟΝΑ

Κος Παναγιώτης Νταλαπέρας[1], Κος Σπυρίδων Κολιατζάκης[1], Κος Χαράλαμπος Ρώσσας[1], Κος Δημήτριος Παφύλας[1], Κος Ιωάννης Αλεξόπουλος[1]
[1]Γ.Ν. Αιτωλοακαρνανίας- Ν.Μ. Αγρινίου

ΣΚΟΠΟΣ
Μελέτη των μετεγχειρητικών αποτελεσμάτων της διαδερμικής απονευροτομής με βελόνα σε νόσο Dupuytren.
ΥΛΙΚΟ& ΜΕΘΟΔΟΣ
Συμπεριλήφθηκαν 32 ασθενείς, μέσου όρου ηλικίας 63 ετών, που αντιμετωπίσθηκαν με τη μέθοδο αυτή τη τελευταία πενταετία στο νοσοκομείο μας. Η μέθοδος αυτή χρησιμοποιήθηκε για ασθενείς με βλάβη τόσο στη μετακαρποφαλαγγική άρθρωση (MCP), όσο και στη εγγύς φαλαγγοφαλαγγική άρθρωση (PIP), με γωνίωση 20 μοίρες ή περισσότερο.
Υπό τοπική αναισθησία πραγματοποιήθηκε τροποποιημένη διαδερμική απονευροτομή με βελόνα και χρήση βελονοκάτοχου ως οδηγού για το βάθος της απονευροτομής. Η διαδικασία επαναλαμβανόταν σε διαδοχικά επίπεδα επί της ινώδους χορδής μέχρι την επίτευξη της πλήρους έκτασης των δαχτύλων.
ΑΠΟΤΕΛΕΣΜΑΤΑ
Με το πέρας της επέμβασης όλοι οι ασθενείς απέκτησαν πλήρη έκταση των δαχτύλων. Η μέθοδος ήταν καλά ανεκτή από όλους. Δεν χρειάστηκε συρραφή του δέρματος σε κανέναν ασθενή, δεν υπήρξε μόνιμη βλάβη σε δακτυλικό νεύρο. Δεν παρουσιάστηκε αιμάτωμα στην περιοχή, ακόμα και σε ασθενείς οι οποίοι βρίσκονταν υπό αντιπηκτική αγωγή. Η πλειονότητα των ασθενών διατήρησαν τη διόρθωση σε λειτουργικά επίπεδα (<5ο απώλεια διόρθωσης). 3 ασθενείς στους οποίους υπήρξε υποτροπή σε μεγαλύτερο βαθμό στη 3ετία επέλεξαν να αντιμετωπισθούν εκ νέου με την ίδια μέθοδο, λόγω της απλότητας της μεθόδου.
ΣΥΜΠΕΡΑΣΜΑΤΑ
Η διαδερμική απονευροτομή με βελόνα είναι μια ελάχιστα επεμβατική μέθοδος, καλά ανεκτή από τον ασθενή, η οποία μπορεί να εφαρμοστεί σε επίπεδο εξωτερικών ιατρείων. Συγκρινόμενη με άλλες μεθόδους (ανοιχτή απονευροτομή, εγχύσεις κορτικοστεροειδών) έχει μικρότερο αριθμό επιπλοκών, μικρότερο κόστος και δεν απαιτεί ιδιαίτερη μετεπεμβατική φροντίδα (αλλαγή τραύματος, αφαίρεση ραμμάτων). Λόγω των ανωτέρων ακόμη και σε περίπτωση επανεμφάνισης της σύγκαμψης η επανάληψη της διαδικασίας είναι η επιλογή των ασθενών.

ΕΑ 119

ΔΙΑΣΚΑΦΟΕΙΔΗ-ΔΙΑΚΕΦΑΛΩΤΑ ΠΕΡΙΜΗΝΟΕΙΔΗ ΕΞΑΡΘΡΗΜΑΤΑ ΚΑΡΠΟΥ: ΧΕΙΡΟΥΡΓΙΚΗ ΑΝΤΙΜΕΤΩΠΙΣΗ

Σοφία Συγγούνα[1], Παντελής Μητσικώστας[1], Ιωάννης Αυφαντής[1], Παναγιώτης Κανέλλος[1], Εμμανουήλ Φανδρίδης[1]
[1]Κλινική Χεριού, Άνω Άκρου & Μικροχειρουργικής, Νοσοκομείο "Απόστολος Παύλος" ΚΑΤ

ΣΚΟΠΟΣ: Η παρουσίαση των αποτελεσμάτων της χειρουργικής αντιμετώπισης σοβαρών κακώσεων του καρπού, όπως τα διασκαφοειδή-διακεφαλωτά περιμηνοειδή εξαρθρήματα, τα οποία αποτελούν σπάνιες περιπτώσεις περιμηνοειδών εξαρθρημάτων του καρπού.
ΜΕΘΟΔΟΣ: Τέσσερις ασθενείς (3 άνδρες, 1 γυναίκα) με μέσο όρο ηλικίας 32 (εύρος 21-50) αντιμετωπίστηκαν χειρουργικά για διασκαφοειδές-διακεφαλωτό περιμηνοειδές εξάρθρημα καρπού. Οι ασθενείς αντιμετωπίστηκαν κατά μέσο όρο σε χρονικό διάστημα 4 ημερών από τον αρχικό τραυματισμό (2-11 μέρες). Οι ασθενείς χειρουργήθηκαν με ραχιαία προσπέλαση καρπού μεταξύ 3ου-4ου διαμερίσματος εκτεινόντων και ραχιαία θυλακοτομή. Σε όλες τις περιπτώσεις, έγινε πρώτα ανάταξη και οστεοσύνθεση του κατάγματος του κεφαλωτού με αυτοσυμπιεζόμενη βίδα, και μετά ανάταξη και οστεσύνθεση του κατάγματος του σκαφοειδούς και ακολούθως αποκατάσταση των συνδεσμικών στοιχείων.
ΑΠΟΤΕΛΕΣΜΑΤΑ: Ο μέσος χρόνος παρακολούθησής ήταν 15 μήνες (12-18). Όλοι οι ασθενείς παρουσίασαν μετεγχειρητικά ικανονοποιητικό εύρος κίνησης, μέση βαθμολογία Dash 25 , μέσο όρο Mayo wrist score 77 και επάνοδο σε χειρονακτική εργασία και αθλητικές δραστηριότητες. Δεν παρουσιάστηκε ακτινολογική αρθρίτιδα καρπού σε καμία περίπτωση.
ΣΥΜΠΕΡΑΣΜΑΤΑ: Η έγκαιρη διάγνωση και η χειρουργική αντιμετώπιση των διασκαφοειδή-διακεφαλωτών περιμηνοειδών εξαρθρημάτων φαίνεται να οδηγούν σε ικανοποιητικά ακτινολογικά και κλινικά αποτελέσματα των ασθενών. Το κάταγμα σκαφοειδούς επιτρέπει με την διεγχειρητική κάμψη του καρπού, την ανοικτή ανάταξη και σταθερή οστεοσύνθεση του κεφαλωτού.

ΕΑ 120

ΕΠΙΠΛΟΚΕΣ ΧΕΙΡΟΥΡΓΙΚΗΣ ΑΝΤΙΜΕΤΩΠΙΣΗΣ ΣΥΝΔΡΟΜΟΥ ΚΑΡΠΙΑΙΟΥ ΣΩΛΗΝΑ

Ορθοπαιδικός Χειρουργός Αικατερίνη Βελώνη[1], Ορθοπαιδικός Χειρουργός Κωνσταντίνος Αλεξίου[1], Ορθοπαιδικός Χειρουργός Νικόλαος Καραμανής[1], Διονυσία Βαδέκη[1], Καθηγήτρια Ορθοπαιδικής Πανεπιστημίου Θεσσαλίας Ζωή Νταϊλιάνα[1,2]

[1]Κλινική Χειρουργικής Χεριού - Άνω Άκρου και Μικροχειρουργικής, ΙΑΣΩ Θεσσαλίας, [2]Ορθοπαιδική Κλινική, Ιατρική Σχολή Πανεπιστημίου Θεσσαλίας

Σκοπός: Η χειρουργική αντιμετώπιση του συνδρόμου καρπιαίου σωλήνα (ΣΚΣ) αποτελεί μία από τις συχνότερες χειρουργικές επεμβάσεις στο άνω άκρο. Όμως συχνά εμφανίζονται ασθενείς με εμμένοντα συμπτώματα πίεσης μέσου νεύρου ή εξαιρετικά επώδυνη ουλή μετά από επέμβαση διάνοιξης του εγκαρσίου συνδέσμου, τα οποία μπορεί να οδηγήσουν και σε ιατρονομικές εμπλοκές.
Υλικό & Μέθοδος: Σε διάστημα ενός έτους αντιμετωπίστηκαν χειρουργικά 5 ασθενείς, στους οποίους μετά από αρχική επέμβαση διάνοιξης εγκαρσίου συνδέσμου παρέμειναν συμπτώματα πίεσης του μέσου νεύρου (3) ή/και εξαιρετικά επώδυνη ουλή (2). Ο μέσος χρόνος μεταξύ των 2 επεμβάσεων ήταν 6 (3-11) μήνες.
Αποτελέσματα: Τα 3 περιστατικά υποτροπής αφορούσαν ατελή διάνοιξη, μία εκ των οποίων είχε γίνει ενδοσκοπικά, ενώ τα 2 περιστατικά επώδυνης ουλής αφορούσαν ατελή διάνοιξη σε συνδυασμό με τραυματισμό ή συμφύσεις του νεύρου. Σε όλα τα περιστατικά πραγματοποιήθηκε αναθεώρηση της διάνοιξης και στις 2 επώδυνες ουλές έγινε επιπλέον νευρόλυση και κάλυψη με υποδόριο-περιτονιακό κρημνό από το ωλένιο τμήμα του περιφερικού αντιβραχίου (Becker flap). Οι ασθενείς είχαν άμεση ανακούφιση από τα ενοχλήματα. Η αισθητικότητα και η δύναμη δραγμού επανήλθαν σε 2 και 3 μήνες μετεγχειρητικά κατά μέσο όρο.
Συμπεράσματα: Παρά το γεγονός ότι η διάνοιξη του εγκαρσίου συνδέσμου αποτελεί συχνή χειρουργική πράξη, οι επιπλοκές και η υποτροπές μετά από χειρουργική αντιμετώπιση του ΣΚΣ δεν είναι σπάνιες και απαιτούν δευτερογενείς επεμβάσεις συχνά σύνθετες, ενώ - σύμφωνα με την ελληνική και διεθνή βιβλιογραφία - μπορεί να οδηγήσουν και σε δικαστικές εμπλοκές.

ΕΑ 121

ΤΕΧΝΙΚΗ ΚΑΙ ΑΠΟΤΕΛΕΣΜΑΤΑ ΤΗΣ ΑΠΟΝΕΥΡΟΤΟΜΗΣ ΔΙΑ ΒΕΛΟΝΗΣ ΓΙΑ ΤΗΝ ΘΕΡΑΠΕΙΑ ΤΗΣ ΝΟΣΟΥ ΤΟΥ DUPUYTREN

Κος Λεωνιδας Δημου[1], Κος Αθανασιος Κασιαρας[1], ΑΝΤΩΝΗΣ ΣΥΝΤΡΙΛΑΛΑΣ[1], Κος ΒΑΣΙΛΕΙΟΣ ΨΥΧΟΓΥΙΟΣ[1]
[1]5η Ορθοπαιδική Κλινική-Μονάδα Άκρας Χειρός, Ασκληπιείο Βούλας

ΕΙΣΑΓΩΓΗ
Η θεραπεία της νόσου του Dupuytren είναι ένα σύνθετο πρόβλημα λόγω των πιθανών επιπλοκών και της τάσης υποτροπής της παραμόρφωσης. Παρουσιάζουμε μία ελάχιστα επεμβατική μέθοδο, όπως εφαρμόζεται στο κέντρο μας.
ΥΛΙΚΟ & ΜΕΘΟΔΟΣ
Η τεχνική απαιτεί την ύπαρξη ψηλαφητής χορδής με ευκίνητο δέρμα. Πραγματοποιείται με μικρή δόση τοπικής αναισθησίας προκειμένου ο ασθενής να αντιλαμβάνεται όταν η βελόνα ακουμπάει στο δακτυλικό νεύρο. Η χορδή της νόσου κόβεται με μικρές κινήσεις της βελόνας σε 3-4 διαφορετικά σημεία. Εν συνεχεία το δάκτυλο εκτείνεται παθητικά πραγματοποιόντας την διόρθωση. Στις περισσοτερες περιπτώσεις επιτυγχάνεται πλήρης διόρθωση. Τα αποτελέσματα είναι καλύτερα όσον αφορά την μετακαρποφαλαγγική άρθρωση συγκριτικά με την εγγύς φαλαγγοφαλαγγική.
ΑΠΟΤΕΛΕΣΜΑΤΑ
Έχουν πραγματοποιηθεί 40 τέτοιες επεμβάσεις στην κλινική μας σε 3 χρόνια. Σε 1 περίπτωση δεν μπόρεσε να διορθωθεί η παραμόρφωση και σε 9 περιπτώσεις δημιουργήθηκαν έλκη στο δέρμα που επουλώθηκαν χωρίς επιπλοκές. Δεν παρατηρήθηκε τραυματισμός νεύρου ή τένοντα.
Ο ασθενής επιστρέφει στις κανονικές του δρασταστηριότητες άμεσα μετά την παρέμβαση. Πραγματοποιείται μία ακόμη επίσκεψη στα εξωτερικά ιατρεία για να ελεγθεί η αισθητικότητα και η διατήρηση της διόρθωσης.
ΣΥΜΠΕΡΑΣΜΑΤΑ
Τα πλεονεκτήματα της τεχνικής είναι η γρήγορη αποκατάσταση, τα χαμηλά ποσοστά επιπλοκών και το γεγονός ότι είναι φθηνή, ελάχιστα παρεμβατική και καλά ανεκτή από τον ασθενή. Το μειονέκτημα είναι τα αρκετά υψηλά ποσοστά υποτροπής που ανέρχονται στο 50% στα 3 χρόνια συγκριτικά με το περίπου 20% στην απονευρεκτομή. Θεωρούμε ότι λαμβάνοντας υπόψιν τα παραπάνω η απονευροτομή δια βελόνης έχει σίγουρα θέση στην θεραπεία της νόσου του Dupuytren. Στο κέντρο μας παρέχουμε στους ασθενείς μας την επιλογή ανάμεσα στην απονευροτομή με βελόνα και το ανοικτό χειρουργείο παρέχοντας τους τα δεδομένα και δίνουμε την τελική επιλογή σε αυτούς.

ΕΑ 122

ΝΟΣΟΣ DUPUYTREN: ΜΑΚΡΟΧΡΟΝΙΑ ΑΠΟΤΕΛΕΣΜΑΤΑ ΧΕΙΡΟΥΡΓΙΚΗΣ ΘΕΡΑΠΕΙΑΣ ΜΕ ΕΚΤΟΜΗ ΤΗΣ ΡΙΚΝΩΘΕΙΣΑΣ ΠΑΛΑΜΙΑΙΑΣ ΑΠΟΝΕΥΡΩΣΗΣ.

MD, PhD Ευστράτιος Αθανασέλης[1], MD Φώτιος Παπαγεωργίου[1], MD Άννα Ζιώγκου[1], MD Χρήστος Μπαλτάς[1], MD, PhD Ζωή Νταϊλιάνα[1], MD, PhD Κωνσταντίνος Μαλίζος[1], MD, PhD Σωκράτης Βαρυτιμίδης[1]
[1]*Ορθοπαιδική Κλινική Πανεπιστημιακού Νοσοκομείου Λάρισας*

Σκοπός: Η χειρουργική θεραπεία της νόσου Dupuytren περιλαμβάνει τη διαδερμική απονευροτομή και τη μερική ή ολική εκτομή της παλαμιαίας απονεύρωσης. Στόχος της μελέτης είναι να παρουσιαστούν τα μακροπρόθεσμα αποτελέσματα της εκτομής της ρικνωθείσας παλαμιαίας απονεύρωσης στις πάσχουσες δακτυλικές ακτίνες σε μια μεγάλη ομάδα ασθενών.
Υλικό & μέθοδος: κατά το διάστημα 2000-2018, 234 ασθενείς (190 άνδρες, 44 γυναίκες) με νόσο Dupuytren υποβλήθηκαν σε θεραπεία με εκτομή της προσβεβλημένης παλαμιαίας απονεύρωσης (τμηματική απονευρεκτομή). Η μέση ηλικία ήταν 68 έτη (37-86 έτη). Το επικρατές χέρι επηρεάστηκε σε 146 ασθενείς και ο παράμεσος σε 149. Σε 98 ασθενείς έπασχαν δύο ή περισσότερες δακτυλικές ακτίνες. Η προεγχειρητική σύγκαμψη στη ΜΤΚΦ και εγγύς ΦΦ άρθρωση καταγράφηκε στις 38ο (32-48ο) και 32ο (15-90ο) αντίστοιχα. Η επέμβαση διενεργήθη με μασχαλιαίο block και tourniquet.
Αποτελέσματα: το μέσο follow-up των ασθενών ήταν 10 έτη (2-16 έτη). Η μέση διόρθωση της σύγκαμψης ήταν 10ο και στις δύο αρθρώσεις. Επιπλοκές εμφανίστηκαν σε 61 ασθενείς (26%) μεταξύ των οποίων 16 υποτροπές, 15 περιπτώσεις CRPS, 7 λοιμώξεις, 3 αρθροδέσεις, 1 ακρωτηριασμός άπω φάλαγγας, 5 διατομές δακτυλικών νεύρων που χρειάστηκαν άμεση επισκευή, 7 παροδικές αισθητηριακές νευραπραξίες και 7 περιστατικά δυσανεξίας στο ψυχρό.
Συμπεράσματα: Η εκτομή της προσβεβλημένης παλαμιαίας απονεύρωσης είναι αποτελεσματική στη θεραπεία της νόσου Dupuytren. Παραμένει δε, η πιο αποτελεσματική σε προχωρημένα στάδια της νόσου, όπου και παρουσιάζει τη μεγαλύτερη τεχνική δυσκολία.

ΕΑ 123

Υπεξάρθρημα ωλενίου νεύρου στον αγκώνα- Βιβλιογραφική ανασκόπηση- Η εμπειρία μας από 6 περιπτώσεις

Κύριος Ταξιάρχης Χάδος[1], Κυριος Γεώργιος Κυριακόπουλος[1], Κύριος Λάζαρος Παλτατζίδης[1], Κύριος Χάδος Αλέξανδρος[1], Κύριος Κωνσταντίνος Ξαρχάς[1]
[1]*Γ.Ν.Α Γ. Γεννηματάς*

Σκοπός
Το υπεξάρθρημα του ωλενίου νεύρου στον αγκώνα(snaping nerve) καθίσταται σπάνιο. Η ύπαρξη διαφόρων διαγνωστικών μεθόδων και η πληθώρα χειρουργικών θεραπευτικών τεχνικών δημιουργεί συχνά δυσκολία στην αντιμετώπιση του. Παρουσιάζουμε την εμπειρία μας μέσα από 6 case report.
Υλικά και μέθοδος
Μελετήσαμε στο διάστημα 2016-2020 ασθενείς της κλινικής οι οποίοι ήταν άνδρες νέοι χειρονάκτες και η πάθηση αφορόυσε το επικρατές άκρο. Δύο από αυτούς είχαν προηγηθέν διακονδύλιο κάταγμα αγκώνα, τρεις είχαν βλαισό αγκώνα και ένας ήταν με ελεύθερο ιστορικό. Όλοι οι ασθενείς ανέφεραν αιμωδίες και υποβλήθηκαν προεγχειρητικά σε ηλεκτρομυογραφικό έλεγχο και εν τέλει σε χειρουργική θεραπεία. Τρεις από αυτούς αντιμετωπίστηκαν με πρόσθια υπομυική μετατόπιση του ωλενίου νεύρου, 2 με πρόσθια υποδόρια μετατόπιση και ένας με επικονδυλεκτομή. Η ελάχιστη μετεγχειρητική παρακολούθηση των ασθενών ορίστηκε για διάστημα 6 μηνών.
Αποτελέσματα
Όλοι οι ασθενείς εμφάνισαν ύφεση συμπτωμάτων κατά την τελευταία εξέταση τους και επέστρεψαν στην εργασία τους εντός ένα μήνα. ΄Ενας ασθενής εμφάνισε αιμωδίες στο μικρό δάκτυλο τον ένατο μήνα μετεγχειρητικά. Δεν εμφανίστηκαν λοιμώξεις χειρουργικού τραύματος καθώς και έκτοπη οστεοποίηση
Συμπεράσματα
Το καθέξιν υπεξάρθημα του ωλένιου νεύρου στον αγκώνα αν και καθίσταται ασυνήθιστο, αντιμετωπίζεται περισσότερο αποτελεσματικά αν διεγνωστεί και αντιμετωπιστεί εγκαίρως. Για τον λόγο αυτό πρέπει η κλινική υποψία να είναι υψηλή. Η πιθανή αιτία καθίσταται η συγγενής χαλαρότητα των υποστηρικτικών συνδέσμων. Ένα διακονδύλιο κάταγμα, ακόμη και αν σχετίζεται με συμπτώματα που σχετίζονται με το ωλένιο νεύρο, δεν προκαλούν απαραιτήτα υπεξάρθρημα του ωλένιου νεύρου. Προκύπτει πως η υπερτροφία της μέσης κεφαλής του τρικέφαλου σχετίζεται αιτιολογικά με το υπεξάρθρημα του ωλενίου νεύρου.

ΕΑ 124

Ασυνήθιστα Γάγγλια Καρπού

Κύριος Ταξιάρχης Χαδος[1], Κύριος Αλέξανδρος Χάδος[1], Κύριος Κωνσταντίνος Ξαρχάς[1]
[1]*Γ.Ν.Α Γ. Γεννηματάς*

Σκοπός

Η διαχείριση ασυνήθιστων γαγγλίων καρπού διεγχειρητικά, καθώς αρχικά η διάγνωση διέλαθε και το πλάνο του χειρουργικής αποκατάστασης άλλαζε. Στόχος μας η μεγαλύτερη εγρήγορση και υποψία προεγχειρητικά

Μέθοδος-Υλικά

Η ομάδα μας παρουσιάζει τρείς περιπτώσεις ασυνήθιστων ως προς την εντόπιση, και την κλινική εικόνα γαγγλίων του καρπού και επισημαίνουμε την σημασία της ορθής διάγνωσης για την επαρκή αντιμετώπισή τους.

1. Γάγγλιο του πρώτου ραχιαίου διαμερίσματος του καρπού. Συνήθως προέρχεται από τους εκτείνοντες του πρώτου διαμερίσματος και συνυπάρχουν με στενωτική τενοντοελιτρίτιδα De Quervain, η οποία πρέπει επίσης να αντιμετωπισθεί κατά τον χειρουργικό χρόνο αφαίρεσης του γαγγλίου. Προσοχή στους κλάδους του κερκιδικού νεύρου.
2. Παλαμιαίο Γάγγλιο του καρπού προερχόμενο συνήθως από την σκαφο-μηνοειδή άρθρωση και εντοπιζόμενο στο έδαφος της εγγύς μοίρας του καρπιαίου σωλήνα. Ο ασθενής προσέρχεται με συμπτωματολογία ΣΚΣ και συνακόλουθο οίδημα στην περιοχή. Το γάγγλιο πρέπει να αφαιρείται ταυτόχρονα με τη διάνοιξη του καρπιαίου σωλήνα.
3. Γάγγλιο μεταξύ του 5ου και 6ου ραχιαίου διαμερίσματος του καρπού (ίδιος εκτείνων τον μικρό-ωλένιος εκτείνων τον καρπό). Εντοπίζεται στο όριο της ραχιαίας με την ωλένια επιφάνεια του καρπού. Προέρχεται από την σκαφο μηνοειδή άρθρωση και η προσπέλαση οφείλει να προστατεύει τους αισθητικούς κλάδους του ωλενίου νεύρου και να ακολουθεί την κύστη μέχρι το σημείο προέλευσής της. Έχει επίσης δημοσιευθεί και προέλευση από το σύμπλεγμα του τρίγωνου ινοχόνδρου με πιθανή πίεση του ωλενίου νεύρου

Αποτελέσματα-Συμπεράσματα

Η μετεγχειρητική αποκατάσταση των ασθενών μας εξελίχθηκε ομαλά και χωρίς επιπλοκές κατά την πρώιμη και απώτερη περίοδο. Τα γάγγλια του καρπού καθίστανται αρκετά συχνά και γι αυτό τον λόγο ο ορθοπαιδικός χειρουργός πρέπει να είναι προετοιμασμένος για την ανεύρεση τους σε επεμβάσεις της περιοχής

ΕΑ 125

ΑΞΙΟΛΟΓΗΣΗ ΠΑΡΑΓΟΝΤΩΝ ΚΙΝΔΥΝΟΥ ΑΛΓΟΝΕΥΡΟΔΥΣΤΡΟΦΙΑΣ ΜΕΤΑ ΑΠΟΣΥΜΠΙΕΣΗ ΤΟΥ ΜΕΣΟΥ ΝΕΥΡΟΥ ΣΤΟΝ ΚΑΡΠΙΑΙΟ ΣΩΛΗΝΑ

Κος Παναγιώτης Καλογερόπουλος[1], Κος Ανδρέας Αθανασόπουλος[1], Κος Νικόλαος Δημητράκης[1], Κος Γεώργιος Προυντζόπουλος[1], Κα Καρολίνα Χατζηπαναγιώτου[1], Κος Χαράλαμπος Ντινόπουλος[1]
[1]*Γ.ν. Ασκληπιείο Βούλας/ Α΄ Ορθοπαιδικό τμήμα*

Σκοπός: Στην παρούσα μελέτη γίνεται προσπάθεια αξιολόγησης των παραγόντων κινδύνου για εμφάνιση μετεγχειρητικού πολύπλοκου συνδρόμου περιοχικού πόνου, με απώτερο στόχο την διερεύνηση της δυνατότητας πρόληψης αυτής της επιπλοκής.

Υλικό & Μέθοδος: Μελετήθηκαν αναδρομικά 117 ασθενείς, που υποβλήθηκαν σε αποσυμπίεση του μέσου νεύρου στον καρπιαίο σωλήνα με ανοιχτή ή ενδοσκοπική μέθοδο σε διάστημα ενός έτους, ως προς την ανάπτυξη αλγονευροδυστροφίας μετεγχειρητικά σε σχέση με την ηλικία, το φύλο, τον τύπο του χειρουργείου και την συνυπάρχουσα χρόνια νόσηση από σακχαρώδη διαβήτη τύπου ΙΙ.

Αποτέλεσμα: Το πολύπλοκο σύνδρομο περιοχικού πόνου παρουσιάστηκε σε περίπου 5% των ασθενών μετά από ανοιχτή ή ενδοσκοπική αποσυμπίεση του μέσου νεύρου στον καρπιαίο σωλήνα. Οι ανοιχτές επεμβάσεις υπερείχαν σε αριθμό σαφώς κατά 80% των ενδοσκοπικών με μικρότερη όμως υπεροχή σε νεότερους ασθενείς κατά 70%. Η επίπτωση της αλγονευροδυστροφίας δεν εμφάνισε στατιστικά σημαντική διαφορά μεταξύ των δύο τύπων επεμβάσεων. Γυναίκες μέσης ηλικίας (40-60 ετών), όπως και ασθενείς με χρόνιο σακχαρώδη διαβήτη τύπου ΙΙ, εμφάνισαν μεγαλύτερη στατιστικά σημαντική επίπτωση.

Συμπεράσματα: Η αλγονευροδυστροφία αποτελεί μια δυνητική μετεγχειρητική επιπλοκή μετά από ανοιχτή ή ενδοσκοπική αντιμετώπιση του συνδρόμου καρπιαίου σωλήνα, με την αυξημένη ηλικία, το θήλυ φύλο και το ΣΔ ΙΙ, να αποτελούν παράγοντες κινδύνου, που πρέπει να λαμβάνονται υπ' όψιν προεγχειρητικά, ανεξάρτητα από τον τύπο επέμβασης, που θα επιλεγεί.

ΕΑ 126

ΑΝΑΛΥΣΗ ΑΞΙΟΠΙΣΤΙΑΣ ΤΩΝ ΚΑΤΑΤΑΞΕΩΝ SCHATZKER, LUO ΚΑΙ AO-OTA ΓΙΑ ΤΑ ΚΑΤΑΓΜΑΤΑ ΚΝΗΜΙΑΙΩΝ ΚΟΝΔΥΛΩΝ ΠΡΙΝ ΚΑΙ ΜΕΤΑ ΑΠΟ ΑΞΟΝΙΚΗ ΤΟΜΟΓΡΑΦΙΑ ΤΡΙΩΝ ΕΠΙΠΕΔΩΝ

Κώστας Παπαγιαννάκος[1], Κώστας Παπαγιαννάκος[1], Κωνσταντίνος Παπαγιαννάκος[1], Δημήτριος Λούπας[1], Παρασκευή Γεωργιάδου[1], Ευάγγελος Μπουκόρος[1], Χρήστος Γαρνάβος[1]
[1]*Νοσοκομειο Ευαγγελισμός*

Σκοπός:
Σκοπός της εργασίας ήταν η αξιολόγηση τριών ευρέως χρησιμοποιούμενων συστημάτων ταξινόμησης των καταγμάτων κνημιαίου πλατώ (Schatzker, Luo και AO-OTA) εκτιμώντας την μεταξύ των κριτών (inter-observer) συμφωνία.

Μεθοδολογία:

Δώδεκα αξιολογητές (7 ειδικοί & 5 ειδικευόμενοι) κλήθηκαν να ταξινομήσουν 25 κατάγματα κνημιαίων κονδύλων, τα οποία επιλέχθηκαν τυχαία από μια ευρεία βάση δεδομένων της κλινικής. Στους αξιολογητές παρουσιάσθηκε αρχικά η face ακτινογραφία και ακολούθως μία εγκάρσια τομή αξονικής τομογραφίας και τους ζητήθηκε να ταξινομήσουν το κάταγμα κατά Schatzker, AO-OTA και κατά Luo αντίστοιχα. Στη συνέχεια, παρουσιάθηκαν επιπλέον μετωπιαίες και πλάγιες CT προβολές και οι αξιολογητές κλήθηκαν να επαναξιολογήσουν το κάταγμα βάσει και των επιπλέον απεικονιστικών πληροφοριών. Η μεταξύ των κριτών συμφωνία αξιολογήθηκε υπολογίζοντας τον συντελεστή συμφωνίας Fleisch-kappa και τα σχετικά 95% διαστήματα εμπιστοσύνης. Ο συντελεστής ερμηνεύθηκε βάσει των οδηγιών των Landis & Koch.

Αποτελέσματα

Η μεγαλύτερη συμφωνία παρατηρήθηκε για την Luo κατάταξη (k=0.498), η οποία μπορεί να χαρακτηρισθεί ως μέτρια. Ο συντελεστής συμφωνίας k για την Schatzker ταξινόμηση υπολογίσθηκε αρχικά σε 0.361, ενώ διαπιστώθηκε μια ελάχιστη αύξηση σε 0.364 μετά την παροχή των επιπλέον απεικονιστικών πληροφοριών. Τέλος, η μεταξύ των κριτών συμφωνία σε σχέση με την AO-OTA ταξινόμηση ήταν ακόμα χαμηλότερη (k=0.204) καταγράφοντας όμως μια στατιστικά σημαντική βελτίωση σε 0.231 μετά την παρουσίαση και των τριών επιπέδων CT λήψεων. Καμία στατιστικά σημαντική διαφορά στον συντελεστή συμφωνίας δεν διαπιστώθηκε μεταξύ ειδικών και ειδικευόμενων ιατρών.

Συμπεράσματα

Η αξιοπιστία και των τριών συστημάτων ταξινόμησης των καταγμάτων κνημιαίου πλατώ εκτίμηθηκε από μέτρια έως πτωχή, ενώ η παροχή επιπλέον απεικονιστικών πληροφοριών δεν φαίνεται να βελτιώνει ουσιαστικά τη συμφωνία μεταξύ των κριτών.

Συμφωνία	Κατάταξη		Schatzker	AO-OTA	Luo
Μεταξύ των κριτών (inter-observer)	Πριν την 3D-CT	Kappa value*; {95% CI} ερμηνεία	**0.361**; {0.338-0.385} πτωχή	**0.204;** {0.186-0.222} πτωχή	**0.498;** {0.466 - 0.531} μέτρια
	Μετά την 3D-CT	Kappa value*; {95% CI} ερμηνεία	**0.364**; {0.336-0.391) πτωχή	**0.231**; {0.21 - 0.251} πτωχή	N/A N/A

ΕΑ 127

ΚΛΙΝΙΚΑ ΚΑΙ ΑΚΤΙΝΟΛΟΓΙΚΑ ΑΠΟΤΕΛΕΣΜΑΤΑ ΤΩΝ ΑΠΛΩΝ ΜΕΤΑΔΙΑΦΥΣΙΑΚΩΝ ΚΑΤΑΓΜΑΤΩΝ ΚΑΤΩ ΠΕΡΑΤΟΣ ΜΗΡΙΑΙΟΥ ΠΟΥ ΑΝΤΙΜΕΤΩΠΙΣΤΗΚΑΝ ΧΕΙΡΟΥΡΓΙΚΑ ΜΕ ΑΝΑΤΟΜΙΚΕΣ ΚΛΕΙΔΟΥΜΕΝΕΣ ΠΛΑΚΕΣ

Αναστασία Αμπαριώτου[1], Ανδρεας Παναγοπουλος[1], Ιωάννα Λιανού[1], Δημήτρης Αβραμίδης[1], Νικόλαος Πάρχας[1], Αντώνης Κουζέλης[1], Ζήνων Κόκκαλης[1], Μίνως Τυλλιανάκης[1]
[1]*Ορθοπαιδική Κλινική Πανεπιστημιακού Νοσοκομείου Πατρών*

Σκοπός: Η παρουσίαση των κλινικών και ακτινολογικών αποτελεσμάτων της χρήσης των ανατομικών κλειδούμενων πλακών στα μεταδιαφυσιακά κατάγματα του κάτω πέρατος του μηριαίου.
Υλικό-Μέθοδος: Στη δεκαετία 2008-2018 αντιμετωπίστηκαν με εσωτερική οστεοσύνθεση με πλάκες, 68 ασθενείς με απλά μεταδιαφυσιακά κατάγματα του κάτω πέρατος του μηριαίου. Δύο ασθενείς απεβίωσαν και 4 χάθηκαν από τον τελευταίο επανέλεγχο, αφήνοντας 62 ασθενείς να συμπεριελήφθησαν στη μελέτη (42 γυναίκες, 20 άνδρες, μέση ηλικία 70±6 έτη). Ο μηχανισμός κάκωσης ήταν απλή πτώση σε 45 ασθενείς και τροχαία ατυχήματα σε 23. Συνοδές κακώσεις του σκελετού είχε το 11% των ασθενών. Σύμφωνα με την ταξινόμηση της ΑΟ, 23 (36%) κατάγματα ήταν τύπου Α, 10 (16%) τύπου Β, και 16 (26%) τύπου C, ενώ 13 (22%) ήταν περιπροθετικά επί ολικής αρθροπλαστικής γόνατος. Ελαστική οστεοσύνθεση εφαρμόστηκε σε 39 (63%) ασθενείς και τεχνικές MIPO σε 17 (27,5%). Ο κλινικός και ακτινολογικός επανέλεγχος έγινε για όλους τους ασθενείς τουλάχιστον ένα χρόνο μετεγχειρητικά, και σε όλους καταγράφηκαν ο χρόνος νοσηλείας, η απώλεια αίματος, ο χρόνος πώρωσης και οι άμεσες και απώτερες μετεγχειρητικές επιπλοκές.
Αποτελέσματα: Ο μέσος χρόνος παρακολούθησης ήταν 2.5±2 έτη. Πώρωση επιτεύχθηκε σε 59 (95%) κατάγματα σε μέσο χρονικό διάστημα 3.5±2 μηνών. Ο μέσος χρόνος νοσηλείας ήταν 7.5 ημέρες και η μέση απώλεια αίματος 1.7 μονάδες αίματος. Απώτερες επιπλοκές εμφάνισαν 8 ασθενείς (5 πώρωση σε πλημμελή θέση, 2 θραύσεις της πλάκας και ένας ψευδάρθρωση). Το μέσο εύρος κάμψης το γόνατος ήταν 105±15ο ενώ 21 (34%) ασθενείς ανέφεραν ερεθισμό της έξω επιφάνειας του γόνατος από την πλάκα.
Συμπεράσματα: Οι ανατομικές κλειδούμενες πλάκες στο κάτω πέρας του μηριαίου δίνουν υψηλά πώρωσης και ικανοποίησης με το αποτέλεσμα.

ΕΑ 128

Η ΧΡΗΣΗ ΤΩΝ MINIFRAGMENT PLATES ΣΤΗΝ ΟΣΤΕΟΣΥΝΘΕΣΗ ΤΩΝ ΚΑΤΑΓΜΑΤΩΝ

Αθανάσιος Κώνστας[1], Δημήτριος Κλαψάκης[1], Μάρκος Ποσάντζης[1], Κωνσταντίνος Παντελάκης[1], Γεώργιοσ Παπαγεωργίου[1]
[1]*Γενικό Κρατικό Νίκαιας "Αγ. Παντελεημων"*

ΣΚΟΠΟΣ: Η χρησιμότητα των mini πλακών σε ιδιαίτερα κατάγματα του ανθρώπινου σκελετού.
ΥΛΙΚΟ & ΜΕΘΟΔΟΣ: Χρησιμοποιήθηκαν από το mini fragment set 2mm πλάκες η ελεύθερες βίδες. Αντιμετωπίσαμε 5 κατάγματα κοτύλης (οπισθίου τοιχώματος, ένα εκ των οποίων συνδυασμένο με κάταγμα οπίσθιας κολώνας) για την οστεοσύνθεση των οποίων χρησιμοποιήθηκαν πλάκες ουδετεροποίησης ή ελεύθερες υποστηρικτικές βίδες αυτόλογου ή αλλομοσχεύματος, 2 κατάγματα αστραγάλου που χρησιμοποιήθηκαν ως πλάκες εξουδετέρωσης, 3 συνδυασμένα συντριπτικά κατάγματα διάφυσης και κάτω πέρατος κνήμης (pilon) ως επικουρική οστεοσύνθεση και σε 2 περιπτώσεις συντριπτικών καταγμάτων του εγγύς πέρατος της ωλένης (Monteggia) με τον ίδιο ρόλο.
ΑΠΟΤΕΛΕΣΜΑ: Σε όλες τις περιπτώσεις επετεύχθη ανατομική ανάταξη των καταγόντων ιδιαιτέρως της αρθρικής συμμετοχής των καταγμάτων. Ένα βασικό πλεονέκτημα είναι η ελάχιστη αποκόλληση των μαλακών μορίων που απαιτείται στη χρήση τους με μικρό βιολογικό αντίκτυπο. Τόσο οι πλάκες όσο και ελεύθερες βίδες ταιριάζουν εύκολα σε οποιοδήποτε ανατομικό περιβάλλον, δεν χρειάζονται προκύρτωση και προσδίδουν πολύ καλή συγκράτηση. Χρειάζεται δε προσαρμοστικότητα στη χρήση τους ιδιαίτερα σε νεώτερο σκελετό οπού απαιτείται και η χρήση κολαούζου σε φλοιώδες οστούν.
ΣΥΜΠΕΡΑΣΜΑ: Η χρησιμότητα των mini πλακών σε περιπτώσεις καταγμάτων της διάφυσης και μετάφυσης με συντριβή και ενδαρθρικών καταγμάτων είναι ανεκτίμητη καθώς μπορούν να παίξουν διάφορους ρόλους (ουδετεροποίηση-υποστήριξη και επικουρική οστεοσύνθεση) και να βοηθήσουν έτσι στην ταχύτερη ολοκλήρωση ενός χειρουργείου και στην επίτευξη πιο ανατομικής οστεοσύνθεσης ιδιαίτερα των ενδοαρθρικών καταγμάτων.

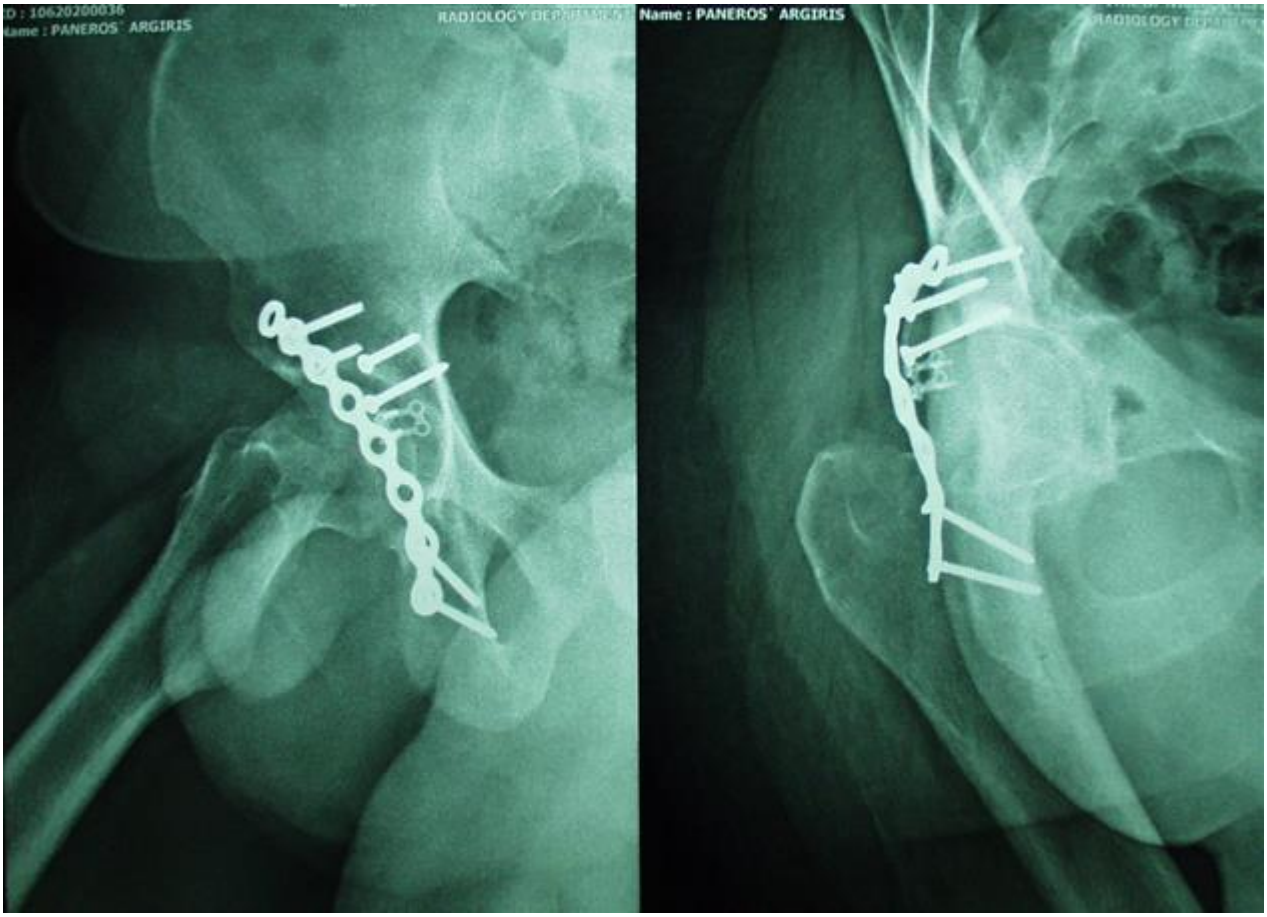
Name : PANEROS` ARGIRIS
Name : PANEROS` ARGIRIS

ΕΑ 129

ΚΛΙΝΙΚΑ ΑΠΟΤΕΛΕΣΜΑΤΑ ΠΡΩΤΟΓΕΝΟΥΣ ΑΝΤΙΚΑΤΑΣΤΑΣΗΣ ΚΕΦΑΛΗΣ ΚΕΡΚΙΔΑΣ ΣΕ 37 ΑΣΘΕΝΕΙΣ ΜΕ ΤΥΠΟΥ ΙΙΙ ΚΑΤΑΓΜΑ ΚΑΤΑ MASON ΚΑΙ ΜΕΣΗ ΠΕΡΙΟΔΟ ΜΕΤΕΓΧΕΙΡΗΤΙΚΗΣ ΠΑΡΑΚΟΛΟΥΘΗΣΗΣ ΤΟΥΣ 52 ΜΗΝΕΣ

Θεμιστοκλής Τραγάρης[1], Γεώργιος Αλεξιάδης[1], Σπυρίδων Αντωνόπουλος[1], Παρασκευή Λαγγουράνη[1], Νικόλαος Χατζίου[1], Νεκτάριος Κορρές[1]
[1]Α' Ορθοπαιδική κλινική Γ.Ν.Α. ΚΑΤ

Σκοπός
Παρουσιάζουμε τα κλινικά αποτελέσματα και απεικονιστικά ευρήματα σε 37 ασθενείς μετά από αντικατάσταση κεφαλής κερκίδας με τη χρήση μονοπολικής και διπολικής πρόθεσης με τσιμέντο και χωρίς.
Υλικά και μέθοδος
Οι 37 ασθενείς της μελέτης υποβλήθηκαν πρωτογενώς σε αντικατάσταση κεφαλής κερκίδας και τα κλινικά αποτελέσματα αξιολογήθηκαν χρησιμοποιώντας το Mayo Elbow Performance Score, και το DASH score. Οι ασθενείς ελέγχθηκαν ακτινολογικά με απλές ακτινογραφίες κατά τη διάρκεια του follow-up (4-78 μήνες). Σε 10 ασθενείς συνυπήρχαν συνοδές κακώσεις του άνω άκρου της ωλένης, οι οποίες αντιμετωπίστηκαν κατάλληλα. Από αυτές, 8 αντιστοιχούσαν στην κατηγορία ατυχούς τριάδας ενώ 2 σε τύπου Monteggia κακώσεις .
Αποτελέσματα
Το μέσο MEP Score για τη μονοπολική και διπολική πρόθεση ήταν 85,2 και 83 και το μέσο DASH score 18,6 και 17,3 αντίστοιχα. Το μέσο εύρος κίνησης ήταν παρόμοιο μεταξύ των ομάδων (105° για κάμψη/έκταση και 140° για πρηνισμό/υπτιασμό). Τα απεικονιστικά ευρήματα με σειρά συχνότητας περιλαμβάνουν τις ζώνες ακτινοδιαφάνειας γύρω από την πρόθεση,την έκτοπη οστεοποίηση, την αρθρίτιδα της βραχιονωλένιας άρθρωσης και τη διάβρωση του κονδύλου χωρίς να επηρεάζουν άμεσα το κλινικό αποτέλεσμα. Σε κανέναν ασθενή δεν παρατηρήθηκε χαλάρωση υλικών ούτε αστάθεια της άρθρωσης .
Συμπέρασμα
Η αντικατάσταση κεφαλής της κερκίδας σε κατάγματα τύπου ΙΙΙ κατά Mason απέδωσε καλά προς εξαιρετικά μεσοπρόθεσμα κλινικά αποτελέσματα σε αυτή τη σειρά ασθενών, ενώ τα απεικονιστικά ευρήματα φαίνεται ότι δε συσχετίζονται σημαντικά με το λειτουργικό αποτέλεσμα και την ικανοποίηση των ασθενών.

ΕΑ 130

ΑΞΙΟΛΟΓΗΣΗ ΧΕΙΡΟΥΡΓΙΚΗΣ ΑΝΤΙΜΕΤΩΠΙΣΗΣ ΚΑΙ ΜΕΘΟΔΩΝ ΑΝΑΤΑΞΗΣ ΥΠΟΤΡΟΧΑΝΤΗΡΙΩΝ ΚΑΤΑΓΜΑΤΩΝ ΜΕ ΜΑΚΡΥ ΕΝΔΟΜΥΕΛΙΚΟ ΗΛΟ

Δρ Δημήτρης Σαρρής[1], Δρ Γιωργος Αλεξιάδης[1], Δρ Θέμης Τραγάρης[1], Δρ Σπύρος Αντωνόπουλος[1], Δρ Νίκος Χατζίου[1], Δρ Νεκτάριος Κορρές[1]
[1]ΓΝΑ ΚΑΤ

Σκοπός: Σκοπός της παρούσης αναδρομικής μελέτης είναι η αξιολόγηση των μεθόδων ανάταξης που εφαρμόζουμε στην κλινική μας κατά τη διενέργεια ενδομυελικής ηλωσης για την αντιμετώπιση των υποτροχαντήριων καταγμάτων του μηριαίου.

Υλικό- Μέθοδος: Συμπεριλήφθηκαν 76 ασθενείς που εισήχθησαν στην κλινική μας από την 1η Αυγούστου του 2014 εώς την 1η Ιανουαρίου του 2020 με υποτροχαντήριο κάταγμα ισχίου και αντιμετωπίστηκαν με κεφαλομυελική ήλωση. Η μέση ηλικία ήταν 72.4+-. , οι 55 ήταν γυναίκες και 7 από τα κατάγματα ήταν υψηλής ενέργειας. Τα στοιχεία που αναλύθηκαν ήταν η κατάταξη του κατάγματος κατά Russel-Taylor, η ακτινολογική εικόνα της ανάταξης διεγχειρητικά και η μέθοδος ανάταξης που χρησιμοποιήθηκε, καθώς και η μετεγχειρητική τους πορεία και οι επιπλοκές.

Αποτελέσματα: Ο ελάχιστος χρόνος παρακολούθησης ήταν 6 μήνες. Όλα τα περιστατικά είχαν ομαλή μετεγχειρητική πορεία και καλά κλινικά και λειτουργικά αποτελέσματα ανεξάρτητα της μεθόδου ανάταξης που χρησιμοποιήθηκε. Ο μέσος χρόνος πώρωσης ήταν 23.8 εβδομάδες(18-30). 2 ασθενείς παρουσίασαν καθυστερημένη πώρωση και αντιμετωπίστηκαν επιτυχώς με δυναμοποίηση. 92/96 περιπτώσεις παρουσίασαν ικανοποιητική ευθυγράμμιση στο μετωπιαίο άξονα και δεν παρατηρήθηκε πλημμελής ανάταξη στον οβελιαίο άξονα. 2 ασθενείς είχαν ανισοσκελία 1 εκατοστού, χωρίς να επηρεάζει το λειτουργικό αποτέλεσμα.

Συμπεράσματα: Η ανάταξη των υποτροχαντήριων καταγμάτων είναι ουσιαστικής σημασίας για την επίτευξη καλού αποτελέσματος κατά την ενδομυελική ήλωση. Ο έμπειρος και καταρτισμένος χειρουργός μπορεί να ανατάξει τα κατάγματα αυτά με διάφορες μεθόδους, με προυπόθεση την άρτια γνώση της περιοχικής ανατομίας, των δυνάμεων που ασκούνται αλλά και την εκπαίδευση τους στις τεχνικές αυτές.

ΕΑ 131

ΑΞΙΟΛΟΓΗΣΗ ΧΕΙΡΟΥΡΓΙΚΗΣ ΑΝΤΙΜΕΤΩΠΙΣΗΣ ΚΑΤΑΓΜΑΤΩΝ ΠΕΡΙΦΕΡΙΚΗΣ ΔΙΑΦΥΣΗΣ ΒΡΑΧΙΟΝΙΟΥ ΜΕ ΑΝΟΙΧΤΗ ΑΝΑΤΑΞΗ ΚΑΙ ΕΣΩΤΕΡΙΚΗ ΟΣΤΕΟΣΥΝΘΕΣΗ ΜΕ ΠΛΑΚΑ ΚΑΙ ΚΟΧΛΙΕΣ ΔΙΑ ΤΗΣ ΠΛΑΓΙΑΣ ΠΡΟΣΠΕΛΑΣΗΣ ΤΟΥ ΒΡΑΧΙΟΝΙΟΥ

Δρ Δημήτρης Σαρρής[1], Δρ Γιωργος Αλεξιάδης[1], Δρ Παρασκευή Λαγγουράνη[1], Δρ Βασίλης Μητρονάτσιος[1], Δρ Γιάννης Ιωάννου[1], Δρ Νεκτάριος Κορρές[1]
[1]ΓΝΑ ΚΑΤ

Σκοπός: Η αξιολόγηση των κλινικών και ακτινολογικών αποτελεσμάτων σε ασθενείς με κατάγματα του περιφερικού τριτημορίου της διάφυσης βραχιονίου, που υποβλήθηκαν σε ανοικτή ανάταξη και εσωτερική οστεοσύνθεση με πλάγια προσπέλαση και χρήση πλακών LCP 4,5mm.
Υλικό-Μέθοδος: Μελετήσαμε 31 ασθενείς με μέση μετεγχειρητική παρακολούθηση 12 μήνες. Λάβαμε υπόψιν μας την ηλικία των ασθενών, τον τύπο του κατάγματος, τον χρόνο πώρωσης του κατάγματος, τις μετεγχειρητικές επιπλοκές, τον χρόνο επιστροφής στην εργασία, το εύρος κίνησης και τη λειτουργία της άρθρωσης του αγκώνα με βάση το MEPS (Mayo Elbow Performance score).
Αποτελέσματα: Η μέση διάρκεια πώρωσης του κατάγματος διαπιστώθηκε στις 12,1 εβδομάδες. Σε 2 περιπτώσεις με νευραπραξία του κερκιδικού νεύρου προ της χειρουργικής επέμβασης, υπήρξε πλήρης αποκατάσταση της λειτουργικότητας του νεύρου μετεγχειρητικά, σε μέσο διάστημα 6 μηνών. Ο χρόνος επιστροφής στην εργασία ήταν κατά μέσο όρο 11,1 εβδομάδες. Το μέσο εύρος κίνησης του αγκώνα ήταν 135,9° (125° έως 145°) κάμψης και πλήρους έκτασης. Υπήρχαν 24 περιπτώσεις εξαιρετικής και 7 περιπτώσεις καλής ανάκαμψης, ποσοστό που ξεπερνά το 93,5% της καλής αποκατάστασης που καθορίζεται με βάση το MEPS. Σε 4 ασθενείς με ανεπτυγμένη μυικότητα διενεργήθηκε παράθυρο για την τοποθέτηση του περιφερικού άκρου της πλάκας δια της «κινητή δέσμη των τριών. Δεν παρατηρήθηκαν επιπλοκές όπως πάρεση κερκιδικού νεύρου, μετεγχειρητική λοίμωξη ή ατελής πώρωση και ψευδάρθρωση του κατάγματος.
Συμπεράσματα: Η πλάγια προσπέλαση και εσωτερική οστεοσύνθεση των καταγμάτων της διάφυσης του βραχιονίου οστού με πλάκες LCP 4,5mm είναι μια αποτελεσματική και ασφαλής χειρουργική μέθοδος για την προστασία του κερκιδικού νεύρου, την εξασφάλιση σταθερής εσωτερικής οστεοσύνθεσης καθώς και καλής μετεγχειρητικής αποκατάστασης.

ΕΑ 132

ΑΝΟΙΚΤΗ ΑΝΑΤΑΞΗ ΚΑΙ ΕΣΩΤΕΡΙΚΗ ΟΣΤΕΟΣΥΝΘΕΣΗ ΚΑΤΑΓΜΑΤΩΝ ΕΓΓΥΣ ΒΡΑΧΙΟΝΙΟΥ ΜΕ ΑΝΑΤΟΜΙΚΗ ΠΛΑΚΑ ΜΕ ΚΛΕΙΔΟΥΜΕΝΟΥΣ ΚΟΧΛΙΕΣ: ΣΕΙΡΑ ΠΕΡΙΣΤΑΤΙΚΩΝ

Θεμιστοκλής Τραγάρης[1], Γεώργιος Αλεξιάδης[1], Δημήτριος Σαρρής[1], Παντελεήμων Μητσικώστας[1], Βασίλειος Μητρονάτσιος[1], Νεκτάριος Κορρές[1]
[1]Α' Ορθοπαιδική κλινική Γ.Ν.Α. ΚΑΤ

Σκοπός
Παρουσιάζουμε την εμπειρία μας από την εσωτερική οστεοσύνθεση καταγμάτων και καταγμάτων-εξαρθρημάτων εγγύς βραχιονίου σε 62 ασθενείς με τη χρήση ανατομικής πλάκας με κλειδούμενους κοχλίες.
Υλικά και μέθοδος
62 ασθενείς με κάταγμα εγγύς βραχιονίου αντιμετωπίστηκαν στην κλινική μας με ανοικτή ανάταξη και εσωτερική οστεοσύνθεση με ανατομική πλάκα και κλειδούμενους κοχλίες από τον Ιανουάριο του 2012 μέχρι τον Απρίλιο του 2020 και έγινε αναδρομικά κλινική και απεικονιστική ανάλυση της μετεγχειρητικής τους πορείας. Οι ηλικίες των ασθενών κυμαίνονται από 21 μέχρι 81 ετών. 3 από τα κατάγματα ήταν δύο τμημάτων, 34 τριών τμημάτων, 26 τεσσάρων τμημάτων ενώ υπήρξαν και 2 που συνοδεύονταν από εξάρθρημα. Η μέση μετεγχειρητική παρακολούθηση φτάνει τους 32 μήνες. Ο λειτουργικός μετεγχειρητικός έλεγχος αξιολογήθηκε βάσει του Constant-Murley score.
Αποτελέσματα
Η μέση τιμή του Constant-Murley score ήταν 84 πόντοι (εύρος 39-91). Απεικονιστικά δε διαπιστώθηκε ανάταξη σε θέση ραιβότητας, καθυστερημένη ή πλημμελής πώρωση ή δευτερογενής πρόπτωση των βιδών ενδαρθρικά. Αιμάτωμα μετεγχειρητικά σημειώθηκε σε 5 ασθενείς (8,06%) σύνδρομο πρόσκρουσης σε 1 (1,61%) ενώ δεν παρατηρήθηκε μετεγχειρητική λοίμωξη ή ανάγκη επανεγχείρησης. 2 ασθενείς (3,22%) παρουσίασαν ακτινολογικά νέκρωση της κεφαλής, που δεν επηρέασε το λειτουργικό αποτέλεσμα.
Συμπεράσματα
Η ανοικτή ανάταξη και εσωτερική οστεοσύνθεση καταγμάτων εγγύς βραχιονίου με ανατομική πλάκα με κλειδούμενους κοχλίες απέδωσε πολύ καλά κλινικά αποτελέσματα. Τηρώντας τις αρχές της σωστής χειρουργικής τεχνικής, η οστεοσύνθεση των καταγμάτων τους εγγύς βραχιονίου εξασφαλίζει άριστα μεσοπρόθεσμα λειτουργικά αποτελέσματα χωρίς σοβαρές επιπλοκές.

ΕΑ 133

150 ΠΕΡΙΠΤΩΣΕΙΣ ΟΛΙΚΗΣ ΑΡΘΡΟΠΛΑΣΤΙΚΗΣ ΙΣΧΙΟΥ ΜΕ ΤΗ ΜΕΘΟΔΟ SuperPATH ΜΕ ΕΛΑΧΙΣΤΗ ΜΕΤΕΓΧΕΙΡΗΤΙΚΗ ΠΑΡΑΚΟΛΟΥΘΗΣΗ 6 ΜΗΝΩΝ

Γρηγόριος Σάσαλος[1,2], Δημήτριος Φλέβας[1,2], Γεώργιος Τσακωτός[1,2], Λεονάρδος Μπενάκης[1,2], Αναστάσιος Τόκης[1,2]
[1]Τμήμα Αθλητικών Κακώσεων, Metropolitan Hospital, [2]Arthroscopy Center

ΣΚΟΠΟΣ
Η μέθοδος SuperPATH περιλαμβάνει μια οπίσθια προσπέλαση στο ισχίο η οποία αξιοποιεί το μεσοδιάστημα μεταξύ του ελάσσονος γλουτιαίου μυ και του απιοειδούς για να επιτευχθεί η πρόσβαση στον αρθρικό θύλακο του ισχίου. Πλεονεκτήματα της μεθόδου αυτής θεωρούνται η πρώιμη κινητοποίηση του ασθενούς, το μεγαλύτερο εύρος κίνησης και η μειωμένη εμφάνιση πόνου.
Σκοπός της συγκεκριμένης μελέτης είναι η παρουσίαση των πρώιμων αποτελεσμάτων της εφαρμογής της μεθόδου SuperPATH και σύγκρισή τους με τη βιβλιογραφία.

ΥΛΙΚΟ & ΜΕΘΟΔΟΣ
150 ασθενείς (104 γυναίκες, 46 άνδρες) υπεβλήθησαν σε ολική αρθροπλαστική ισχίου με τη μέθοδο SuperPATH από τον Ιανουάριο του 2017 μέχρι και το Σεπτέμβριο του 2019. 54 ασθενείς (38Γ, 16Α) είχαν BMI>30. 3 ασθενείς ήταν περιπτώσεις αναθεώρησης και 1 αφορούσε συγγενές εξάρθρημα ισχίου.
Όλοι οι ασθενείς επανεκτιμήθηκαν στον 1 μήνα μετά την επέμβαση με ακτινολογικό έλεγχο και στους 6 μήνες.
ΑΠΟΤΕΛΕΣΜΑΤΑ
Ο μέσος χειρουργικός χρόνος ήταν 80±17 λεπτά και το μέσο μήκος της κύριας τομής 6±1.5 cm. Η μέση διάρκεια νοσηλείας ήταν 1,1 ημέρες με τους περισσότερους ασθενείς να εξέρχονται την 1η μετεγχειρητική ημέρα. Η μετεγχειρητική μετάγγιση των ασθενών ήταν στο 2%. Όλοι οι αθενείς κινητοποιήθηκαν την ημέρα του χειρουργείου.
Επιπλοκές σημειώθηκαν σε 4 ασθενείς (2 διεγχειρητικά κατάγματα μηριαίου και 2 παρέσεις περονιαίου νεύρου).
Δεν παρατηρήθηκε καμία περίπτωση μετεγχειρητικής λοίμωξης ή εξαρθρήματος ισχίου.
ΣΥΜΠΕΡΑΣΜΑΤΑ
Η χρήση της μεθόδου SuperPATH στην ολική αρθροπλαστική ισχίου επιτρέπει τη μέγιστη προστασία των μαλακών μορίων μέσω της διατήρησης των έξω στροφέων του ισχίου και δεν παρατηρείται κάποιος περιορισμός της κινητικότητας μετεγχειρητικά. Οι ασθενείς επιτυγχάνουν υψηλό βαθμό λειτουργικότητας με πολύ μικρό κίνδυνο εξαρθρήματος και μειωμένη διάρκεια νοσηλείας. Μικρής και μέσης διάρκειας μελέτες έχουν δείξει άριστα και επαναλήψιμα αποτελέσματα με ποσοστά επιπλοκών και επανεισαγωγής χαμηλότερα από αυτά μελτών που αφορούν εναλλακτικές προσπελάσεις για ολική αρθροπλαστική ισχίου. Τα αποτελέσματά μας συμφωνούν με την υπάρχουσα βιβλιογραφία και σε μερικές κατηγορίες είναι βελτιωμένα.

ΕΑ 134

ΕΜΒΙΟΜΗΧΑΝΙΚΗ ΜΕΛΕΤΗ ΕΛΕΓΧΟΥ ΤΗΣ ΕΠΙΔΡΑΣΗΣ ΤΟΥ ΜΗΚΟΥΣ ΤΗΣ ΜΗΡΙΑΙΑΣ ΠΡΟΘΕΣΗΣ ΜΕΤΑ ΑΠΟ ΟΛΙΚΗ ΑΡΘΡΟΠΛΑΣΤΙΚΗ ΙΣΧΙΟΥ.

Ειδικευόμενος Ορθοπαιδικής Σπυρίδων Τσιριγκάκης[1], Βασιλική Ποτσίκα[2], Ειδικευόμενος Ορθοπαιδικής Κωνσταντίνος Δήμος[1], Ανδρέας - Φοίβος Σμύρης[2], Επιμ Α΄Ορθοπαιδικής Ιωάννης Κώστας - Αγνάντης[1], Δ/ντής ΕΣΥ ορθοπαιδικής Ευστάθιος Μότσης[1], Ιωάννης - Ηλίας Φαρμάκης[2], Νικόλαος Τάχος[2], Καθηγητής Βιοϊατρικής Τεχνολογίας Δημήτριος Φωτιάδης[3], Καθηγητής Ορθοπαιδικής Αναστάσιος Κορομπίλιας[1], Καθηγητής Ορθοπαιδικής Θεόδωρος Ξενάκης[1], Επίκ Καθηγητής Ορθοπαιδικής Αιμίλιος Πάκος[1]
[1]Ορθοπαιδική Κλινική Πανεπιστημιακό Νοσοκομείο Ιωαννίνων, [2]Unit of Medical Technology and Intelligent Information Systems, Department of Materials Science and Engineering, University of Ioannina, [3]Department of Biomedical Research, Institute of Molecular Biology and Biotechnology, Foundation for Research and Technology

ΣΚΟΠΟΣ: Η αξιολόγηση της επίδρασης του μήκους της μηριαίας πρόθεσης στην ολική αρθροπλαστική ισχίου σε μηχανικό περιβάλλον και η συσχέτιση με την εμφάνιση άσηπτης χαλάρωσης.
ΜΕΘΟΔΟΣ: Χρησιμοποιήθηκαν ανατομικά προπλάσματα τέταρτης γενιάς της Sawbones (αριστερός μηρός – μεσαίο μέγεθος) και μηριαίες προθέσεις (CLS Spotorno Hip Stem, Zimmer) διαφορετικών διαστάσεων. Σε κάθε πρόπλασμα τοποθετήθηκαν αισθητήρες (KYOWA, KFC-5-C1-11L300, Kyowa Electronic Instrument, Tokyo, Japan) σε συγκεκριμένες θέσεις βάση των ζωνών του Gruen. Με τη χρήση αυτόματης υδραυλικής συσκευής εμβιομηχανικού ελέγχου (MTS® 858 Mini Bionix, MTS® Systems Corp, Eden Prairie, MN, USA) προγραμματίστηκαν κύκλοι που αντιστοιχούν στην μονοποδική στήριξη κατά τη βάδιση ενός ατόμου με φυσιολογικό σωματικό βάρος.
ΑΠΟΤΕΛΕΣΜΑΤΑ: Με την αύξηση του μήκους του μηριαίου προθέματος παρατηρήθηκε μείωση των μικροφθορών στην πρόσθια και οπίσθια επιφάνεια του προπλάσματος χωρίς παράλληλη τάση για μεταβολή τόσο στις περιοχές του μείζονα και ελάσσονα τροχαντήρα όσο και στην έσω και έξω επιφάνεια.
ΣΥΜΠΕΡΑΣΜΑ: Τα βραχύτερα μηριαία προθέματα αυξάνουν τις μικροφθορές περιφερικότερα της περιτροχαντήριας περιοχής και μπορεί να αυξήσουν τον κίνδυνο περιπροθετικού κατάγματος.

ΕΑ 135

ΑΥΤΟΛΟΓΑ ΜΟΣΧΕΥΜΑΤΑ ΣΤΗ ΘΕΡΑΠΕΙΑ ΤΩΝ ΤΟΠΙΚΩΝ ΧΟΝΔΡΙΝΩΝ ΒΛΑΒΩΝ ΤΗΣ ΜΗΡΙΑΙΑΣ ΚΕΦΑΛΗΣ.ΜΙΑ ΠΕΙΡΑΜΑΤΙΚΗ ΜΕΛΕΤΗ ΣΕ ΚΟΥΝΕΛΙΑ.

ΙΩΑΝΝΗΣ ΖΑΦΕΙΡΗΣ[1], ΑΝΑΣΤΑΣΙΟΣ ΡΟΥΣΤΕΜΗΣ[1], ΣΠΥΡΙΔΩΝ ΣΙΟΥΤΗΣ[1], ΦΩΤΕΙΝΗ ΣΟΥΚΑΚΟΥ[1], ΑΝΔΡΕΑΣ ΜΑΥΡΟΓΕΝΗΣ[1], ΔΗΜΗΤΡΙΟΣ ΚΟΥΛΑΛΗΣ[1]
[1]Α' ΠΑΝΕΠΙΣΤΗΜΙΑΚΗ ΟΡΘΟΠΑΙΔΙΚΗ ΚΛΙΝΙΚΗ ΕΚΠΑ - ΠΓΝ ΑΤΤΙΚΟΝ

ΣΚΟΠΟΣ
Η μελέτη αποσκοπεί στη σύγκριση της αυτόλογης οστεοχόνδρινης μεταμόσχευσης και των τρυπανισμών στη θεραπεία των τοπικών χόνδρινων βλαβών της μηριαίας κεφαλής.Μέσω της πειραματικής διαδικασίας διερευνήθηκε ιστολογικά το αποτέλεσμα της επανόρθωσης της άρθρωσης του ισχίου με τις προαναφερθείσες τεχνικές.

ΥΛΙΚΟ ΚΑΙ ΜΕΘΟΔΟΣ
Για την περάτωση του πειράματος χρησιμοποιήθηκαν πειραματόζωα,στα οποία προκλήθηκαν ιατρογενείς βλάβες στη μηριαία κεφαλή και ακολούθως χωρίστηκαν σε δύο ομάδες ανάλογα με τη θεραπεία που χρησιμοποιήθηκε.Έπειτα από 24 εβδομάδες τα πειραματόζωα θανατώθηκαν και μελετήθηκαν ιστολογικά οι μηριαίες κεφαλές τους.

ΑΠΟΤΕΛΕΣΜΑΤΑ
Τα αποτελέσματα ταξινομήθηκαν σύμφωνα με το σύστημα της International Cartilage Research Society (ICRS).Οι συγκρίσεις των ομάδων πραγματοποιήθηκαν με το Man-Whitney test και η ανάλυση έγινε με το σύστημα SPSS vr 12.000.Τόσο μακροσκοπικά,όσο και μικροσκοπικά,η οστεοχόνδρινες βλάβες που υποβλήθηκαν σε θεραπεία με αυτόλογη μεταμόσχευση καλύφθηκαν πλήρως από ιστό,εμφανίζοντας σαφή διαφορά από τις βλάβες που χρησιμοποιήθηκε η μέθοδος των τρυπανισμών. Αποδείχθηκε σημαντική υπεροχή της ομάδας που υποβλήθηκε σε θεραπεία με αυτόλογη μεταμόσχευση μετά από περίοδο 12 εβδομάδων.
ΣΥΜΠΕΡΑΣΜΑΤΑ
Η συγκριτική ανάλυση των παραμέτρων που παρατηρούνται στα ιστολογικά αποτελέσματα κάθε μεθόδου δικαιολογεί το αποτέλεσμα.Η αυτόλογη μεταμόσχευση στη θεραπεία της οστεοχόνδρινης βλάβης της μηριαίας κεφαλής οδηγεί σε καλύτερα αποτελέσματα σχετικά με την ποιότητα της νέας αρθρικής επιφάνειας,καθώς και στη δομή της.Τα αποτελέσματα ανταμείβουν την απαιτητική αυτή τεχνική και τη δυσκολία στην προσπάθεια εμφύτευσης του μοσχεύματος,σε σύγκριση με την ευκολότερη μέθοδο των τρυπανισμών,η οποία οδηγεί σε λιγότερο ικανοποιητικά αποτελέσματα.

ΕΑ 136

ΣΥΓΓΕΝΗΣ ΔΥΣΠΛΑΣΙΑ ΙΣΧΙΟΥ ΤΥΠΟΥ ΙΙ ΚΑΙ ΙΙΙ ΚΑΤΑ ΧΑΡΤΟΦΥΛΑΚΙΔΗ: ΤΣΙΜΕΝΤΕΝΙΑ ΜΗΡΙΑΙΑ ΠΡΟΘΕΣΗ EXETER ΜΕ ΜΙΚΡΟ OFFSET: ΆΡΙΣΤΗ ΒΙΩΣΙΜΟΤΗΤΑ ΣΕ 40 ΑΣΘΕΝΕΙΣ 5 ΧΡΟΝΙΑ ΜΕΤΕΓΧΕΙΡΗΤΙΚΑ.

Παναγιώτης Κακουλίδης[1], Ευστάθιος Κενανίδης[1], Σουσάνα Παναγιωτίδου[1], Λάζαρος Πουλτσίδης[1], Ιωάννης Σαρρής[1], Μιχαήλ Ποτούπνης[1], Ελευθέριος Τσιρίδης[1]
[1]Γ΄ Πανεπιστημιακή Ορθοπαιδική Κλινική Α.Π.Θ. , Γ.Ν. Παπαγεωργίου

Σκοπός: Η παρουσίαση των μεσοπρόθεσμων λειτουργικών και απεικονιστικών ευρημάτων σε ασθενείς με συγγενή δυσπλασία ισχίου τύπου ΙΙ και ΙΙΙ κατά Χαρτοφυλακίδη, που υπεβλήθησαν σε ολική αρθροπλαστική ισχίου με τσιμεντένια μηριαία πρόθεση Exeter με μικρό offset με ή χωρίς οστεοτομία βράχυνσης.

Υλικό και μέθοδος: Η συλλογή των δεδομένων έγινε από το μητρώο αρθροπλαστικών εγχειρήσεων (Arthroplasty Registry Thessaloniki). Συγκαταλέχθηκαν 40 ασθενείς στο χρονικό διάστημα 2010-2017 με συγγενή δυσπλασία ισχίου τύπου ΙΙ και ΙΙΙ, οι οποίοι υποβλήθηκαν σε ολική αρθροπλαστική ισχίου με τσιμεντένια μηριαία πρόθεση Exeter με μικρό offset (30,33,5 και 35,5). Η ανακατασκευή της κοτύλης έγινε είτε με αύξηση του βάθους της είτε με τεχνική figure of seven και χρησιμοποιήθηκε πρόθεση Trident Stryker χωρίς τσιμέντο.

Αποτελέσματα: Ο μέσος όρος ηλικίας των ασθενών ήταν 41,5 έτη. Ο μέσος όρος παρακολούθησης 5,2 έτη.33 ασθενείς εμφάνιζαν δυσπλασία τύπου ΙΙ και 7 τύπου ΙΙΙ. Η μέση τιμή του Harris Hip Score βελτιώθηκε σημαντικά κατά την τελευταία επίσκεψη (p=0,001). Ένας ασθενής υπέστη εξάρθρημα ισχίου μετεγχειρητικά το οποίο αντιμετωπίστηκε με αναθεώρηση με ένθετο περιοριστικού τύπου κι ένας εμφάνισε παροδική πάρεση ισχιακού νεύρου. Δύο περιστατικά παρουσίασαν οστεόλυση στις ζώνες Gruen 1 και 2 και άλλα δύο στις ζώνες 1 και 7.Δεν υπήρξε καμία αναθεώρηση, ούτε παρατηρήθηκαν σημεία χαλάρωσης και εμβύθισης της μηριαίας πρόθεσης κατά τον τελευταίο έλεγχο. Το ποσοστό επιβίωσης στην 5 ετία ήταν 100% όσον αφορά στην πιθανότητα αναθεώρησης λόγω άσηπτης χαλάρωσης.

Συμπεράσματα: Η ολική αρθροπλαστική ισχίου με χρήση μηριαίας πρόθεσης Exeter με μικρό offset με ή χωρίς υποτροχαντήρια οστεοτομία βράχυνσης σε ασθενείς με συγγενή δυσπλασία ισχίου τύπου ΙΙ και ΙΙΙ έχει καλά κλινικά αποτελέσματα και μικρό κίνδυνο επιπλοκών.

ΕΑ 137

Η ΧΡΗΣΗ ΔΑΚΤΥΛΙΟΥ BURSCH-SCHNEIDER ΚΑΙ ΜΗΡΙΑΙΑΣ ΜΕΓΑΠΡΟΘΕΣΗΣ ΣΕ ΣΥΣΤΟΙΧΑ ΠΕΡΙΠΡΟΘΕΤΙΚΑ ΚΑΤΑΓΜΑΤΑ ΚΟΤΥΛΗΣ ΚΑΙ ΜΗΡΙΑΙΟΥ ΣΕ ΕΔΑΦΟΣ ΟΛΙΚΗΣ ΑΡΘΡΟΠΛΑΣΤΙΚΗΣ ΙΣΧΙΟΥ(FLOATING HIP) ΜΕ ΜΕΓΑΛΟ ΟΣΤΙΚΟ ΕΛΛΕΙΜΜΑ : ΠΑΡΟΥΣΙΑΣΗ ΠΕΡΙΣΤΑΤΙΚΟΥ

Κος Γεώργιος Τουνισσίδης[1], Κος Βασίλειος Βασιλειάδης[1], Δρ Γεώργιος Νομικός[1], Κος Νικόλαος Χατζηχριστοδούλου[1]
[1]ΓΕΝΙΚΟ ΝΟΣΟΚΟΜΕΙΟ ΧΙΟΥ "ΣΚΥΛΙΤΣΕΙΟ"

Σκοπός: Η παρουσίαση της αντιμετώπισης περιστατικού με σύστοιχα περιπροθετικά κατάγματα κοτύλης και μηριαίου επί εδάφους ολικής αρθροπλαστικής ισχίου.
Υλικό& Μέθοδος: Ασθενής 83 ετών με ιστορικό περικοτυλιαίας χαλάρωσης αναθεωρημένης ολικής αρθροπλαστικής δεξιού ισχίου λόγω συγγενούς εξαρθρήματος ισχίου υπέστη περιπροθετικά κατάγματα κοτύλης και μηριαίου.Το κάταγμα κοτύλης ήταν τύπου B2 κατά AO και το αντίστοιχο του μηριαίου ήταν τύπου B3 κατά Vancouver. Λόγω του μεγάλου οστικού ελλείμματος σε κοτύλη και μηριαίο ταυτόχρονα, κρίθηκε αναγκαία η αντιμετώπιση με τοποθέτηση κοτυλιαίου δακτυλίου Bursch-Schneider, αφαίρεση του εγγύς μηριαίου κατεαγότος τμήματος και αντικατάσταση με μηριαία (ογκολογική) μεγαπρόθεση.
Αποτέλεσμα: Η ασθενής κινητοποιήθηκε μετά τη σταθεροποίηση της μετεγχειρητικής αιμορραγίας, ορθοστατεί και έχει ικανοποιητικό εύρος κίνησης της κατ'ισχίον άρθρωσης.
Συμπεράσματα: Σε περιστατικά περιπροθετικών καταγμάτων ή χαλάρωσης ολικής αρθροπλαστικής ισχίου με μεγάλο οστικό έλλειμμα, η μηριαία μεγαπρόθεση και ο δακτύλιος Bursh-Scneider αποτελούν μία αξιόπιστη λύση.

ΕΑ 138

ΜΕΣΟΠΡΟΘΕΣΜΑ ΑΠΟΤΕΛΕΣΜΑΤΑ ΤΗΣ ΟΛΙΚΗΣ ΑΡΘΡΟΠΛΑΣΤΙΚΗΣ ΤΩΝ ΙΣΧΙΩΝ ΜΕ ΠΟΡΩΔΗ ΕΠΙΚΑΛΥΨΗ Ή ΕΠΙΚΑΛΥΨΗ ΜΕ ΥΔΡΟΞΥΑΠΑΤΙΤΗ: ΚΛΙΝΙΚΟ-ΑΚΤΙΝΟΛΟΓΙΚΑ ΑΠΟΤΕΛΕΣΜΑΤΑ ΚΑΙ ΕΠΙΠΛΟΚΕΣ ΣΕ 112 ΑΣΘΕΝΕΙΣ

Κύριος Δημήτριος Λύτρας[1], Κύριος Γιουσούφ Σαλή[1], Κύριος Γκορντέεβ Αλέξανδρος[1], Κύριος Αλή Αλή[1], Κύριος Παναγιώτης Τουζόπουλος[1], Κύριος Νικόλαος Ναλμπάντης[1], Κύριος Χρήστος Μπογιατζής[1]
[1]*Ορθοπαιδική Κλινική Ε.Σ.Υ., Πανεπιστημιακό Γενικό Νοσοκομείο Αλεξανδρούπολης*

Σκοπός: η σύγκριση των κλινικών και ακτινολογικών αποτελεσμάτων μετά από 8ετή παρακολούθηση ολικών αρθροπλαστικών ισχίου με πορώδη επικάλυψη και με επικάλυψη από υδροξυαπατίτη.
Υλικό & Μέθοδος: Στη μελέτη συμπεριλήφθηκαν 112 συνολικά ασθενείς με ολική αρθροπλαστική του ισχίου και follow-up από 8 έως 10 έτη. Οι ασθενείς χωρίστηκαν σε 2 ομάδες, την ομάδα των αρθροπλαστικών με πορώδη επικάλυψη (n=80) και αυτή των αρθοπλαστικών με επικάλυψη από υδροξυαπατίτη (n=32). Το τροποποιημένο Harris Hip Score χρησιμοποιήθηκε για την κλινική αξιολόγηση των ασθενών και οι ζώνες Gruen για την ακτινολογική ανάλυση των ακτινογραφίων τους.
Αποτελέσματα: Η μέση τιμή του HHS πριν το χειρουργείο ήταν 45±7,8 ενώ αυτή του τελικού HHS ήταν 84±7,8. Η αύξηση του HHS ήταν στατιστικά σημαντική και στις 2 ομάδες των ασθενών. Η διαφορά μεταξύ των ομάδων δεν ήταν στατιστικά σημαντική. 10% της ομάδα 1 και 6,25% της ομάδας 2 εμφάνισε ακτινοδιαυγαστικές γραμμές στις ζώνες 2 και 6 κατά Gruen και 6,25% της ομάδας 1 και 3,12% της ομάδας 2 εμφάνισε γραμμές και στις 7 ζώνες. Μεταξύ των ομάδων δεν υπήρχε στατιστικά σημαντική διαφορά. Μια αναθεώρηση της μηριαίας πρόθεσης για λοίμωξη στα 4 έτη πραγματοποιήθηκε στην ομάδα 1, ενώ σε 4 ασθενείς πραγματοποιήθηκε κλειστή ανάταξη λόγω εξαρθρήματος (2 στην ομάδα 1 και 1 στην ομάδα 2).
Συμπέρασματα: Τα υλικά με επικάλυψη υδοξυαπατίτη δεν φάνηκε να υπερέχουν στην μεσοπρόθεσμη επιβίωση της πρόθεσης, ούτε στο τελικό κλινικό αποτέλεσμα.

ΕΑ 139

ΤΡΟΠΟΠΟΙΗΜΕΝΗ ΟΠΙΣΘΙΑ ΠΡΟΣΠΕΛΑΣΗ ΕΛΑΧΙΣΤΗΣ ΕΠΕΜΒΑΤΙΚΟΤΗΤΑΣ ΣΤΗΝ ΟΛΙΚΗ ΑΡΘΡΟΠΛΑΣΤΙΚΗ ΤΟΥ ΙΣΧΙΟΥ

Αναστασιος Μουρίκης[1], Αριστείδης Μήτρου[1], Κωνσταντίνος Ζυγογιάννης[1], Μάριος Στρουγγάρης[1], Γεώργιος Κοντορίνης[1], Σπυρίδων Μακρυδάκης[1], Μάρκος Ψηφής[1], Νικόλας Αντωνόπουλος[1]
[1]*Λαικο Νοσοκομειο Αθηνων*

Σκοπός:
Να παρουσιάσουμε την τεχνική ελάχιστης επεμβατικότητας που χρησιμοποιούμε για την προσπέλαση της ολικής αρθροπλαστικής του ισχίου, η οποία είναι η κατά Dorr τροποποιημένη «mini-posterior» .
Υλικό&Μέθοδος:
Αναλύθηκαν 20 ασθενείς 10 άνδρες και 10 γυναίκες που χειρουργηθηκαν με τη μέθοδο αυτή κατά την περίοδο 2017-2020. Ο ασθενής τοποθετείται σε πλάγια θέση.Τα βήματα της διαδικασίας περιλαμβάνουν: (1) τομή 10 εκατοστών που γίνεται κατά μήκος του οπίσθιου χείλους του μείζονος τροχαντήρα (2) Αναγνώριση και διατήρηση της κατάφυσης του απιοειδούς (3) διατομή σχήματος L θυλάκου με ταυτόχρονη διατήρηση αυτού (3) απεξάρθρωση του ισχίου και διατομή του αυχένα στο κατάλληλο ύψος (4) Τοποθέτηση αγκίστρων για την επαρκή έκθεση της κοτύλης και του μηρού και παρασκευή αυτών(5) Εμφύτευση του κυπέλλιου με το πολυαιθυλένιο και του στειλεού και επιλογή του κατάλληλου αυχένα (6) Ανάταξη και έλεγχος σταθερότητας και μήκους (7) Σύγκλιση θυλάκου με ράμματα PDS (8)Σύκλιση παρατονίας, υποδορίου και δέρματος.
Αποτελέσματα:
Οι ασθενείς βάδισαν με πλήρη φόρτιση μέσα στις πρώτες πέντε ημέρες. Όλοι οι ασθενείς πήραν εξιτήριο μέσα στην πρώτη εβδομάδα . Δεν είχαμε καμία περίπτωση εξαρθρήματος, περιπροθετικού κατάγματος, σηπτικής ή άσηπτης χαλάρωσης και πάρεσης του ισχιακού.. Όλοι οι ασθενείς δήλωσαν πολύ ικανοποιημένοι.
Συμπεράσματα:
Η τεχνική αυτή είναι ασφαλέστατη, ατραυματική και πολύ πρακτική. Δεν χρειάζεται διεγχειρητική επιβεβαίωση με τη χρήση του ακτινοσκοπικού. Η σταθερότητα των προθεμάτων ελέγχεται άμεσα και η ορατότητα είναι άριστη. Το σημαντικότερο όλων είναι ότι η τομή μπορεί άνετα να επεκταθεί εάν χρειαστεί.

EA 140

ΑΠΟΚΑΤΑΣΤΑΣΗ ΤΗΣ ΑΡΘΡΙΤΙΔΑΣ ΤΗΣ 1ΗΣ ΚΜΚ ΑΡΘΡΩΣΗΣ (CMC ARTHRITIS) ΜΕ BUTTON. 2 ETH FU

Απόστολος Γκάντσος[1], Κρικόρ Γκουμουσιάν, Ζωή Κιούρκα, Μιχαήλ Κότσαπας, Ιορδάνης Πετράκης, Αλέξανδρος Ελευθερόπουλος
[1]Γενικό Νοσοκομείο Νάουσας, [2]Γενικό Νοσοκομείο Νάουσας, [3]Γενικό Νοσοκομείο Νάουσας, [4]Γενικό Νοσοκομείο Νάουσας, [5]Γενικό Νοσοκομείο Νάουσας, [6]Γενικό Νοσοκομείο Νάουσας

Σκοπός: Παρουσιάζουμε 10 περιπτώσεις ασθενών με αρθρίτιδα της 1ης ΚΜΚ άρθρωσης του αντίχειρα (cmc arthritis) που αντιμετωπίστηκαν χειρουργικά με σύστημα κομβίου.
Υλικό-Μέθοδος: Η αρθρίτιδα της 1ης ΚΜΚ άρθρωσης του αντίχειρα (cmc arthritis) αποτελεί μια συχνή παθολογική οντότητα. Παρουσιάζεται κυρίως σε ασθενείς άνω των 60 ετών (40% γυναικών άνω των 70 ετών). Η παθοφυσιολογία της συνίσταται σε χρόνια ανεπάρκεια του πρόσθιου λοξού συνδέσμου του αντίχειρα. Παρουσιάζουμε 10 περιπτώσεις θηλέων ασθενών, ηλικίας 54-70 ετών, που υποβλήθηκαν σε μέθοδο αποκατάστασης της αρθρίτιδας της 1ης ΚΜΚ άρθρωσης του αντίχειρα με button τη διετία 2018-2020. Όλοι οι ασθενείς προεγχειρητικά παρουσίαζαν έντονη συμπτωματολογία πόνου στη βάση του αντίχειρα κατά τη σύλληψη αντικειμένων και στη προσαγωγή και ήπιο οίδημα και ελέγχθησαν κλινικά με CMC grind test, αλλά και με VAS score, DASH score και απλές ακτινογραφίες. Οι ασθενείς επανελέγχθησαν στους 3, 6, 12 και 24 μήνες με απλές ακτινογραφίες και επανάληψη των test.
Αποτελέσματα: Έπειτα από τη μέθοδο αποκατάστασης της αρθρίτιδας της 1ης ΚΜΚ άρθρωσης του αντίχειρα με button όλοι οι ασθενείς παρουσίασαν βελτίωση στα VAS score και δεν υπέστησαν υποτροπή των συμπτωμάτων.
Συμπεράσματα: Η αρθρίτιδα της 1ης ΚΜΚ άρθρωσης του αντίχειρα αποτελεί μια συχνή παθολογική οντότητα, ιδιαίτερα σε ηλικιωμένες γυναίκες. Η χειρουργική αποκατάσταση με button, ανάλογα με τις ενδείξεις, αποτελεί μια αξιόπιστη λύση.

ΕΑ 141

Η ΟΣΤΕΟΣΥΝΘΕΣΗ ΤΩΝ ΚΑΤΑΓΜΑΤΩΝ ΤΟΥ ΜΕΤΑΚΑΡΠΙΟΥ ΚΑΙ ΤΩΝ ΦΑΛΑΓΓΩΝ ΜΕ ΤΗ ΧΡΗΣΗ ΠΛΑΚΑΣ ΧΑΜΗΛΟΥ ΠΡΟΦΙΛ-ΑΠΟΤΕΛΕΣΜΑΤΑ 5 ΕΤΩΝ

MD Πρόδρομος Νατσαρίδης[1], MD Βασίλειος Κεχαγιάς[1], MD, PhD Δημήτριος Οικονομόπουλος[1], MD, PhD Λεωνίδας Μπάδρας[1], MD, PhD Ιωάννης Νοταράς[1]
[1]*Γενικό Νοσοκομείο Βόλου*

ΕΙΣΑΓΩΓΗ-ΣΚΟΠΟΣ
Τα κατάγματα των μετακαρπίων και των φαλάγγων αποτελούν το 42%-50% των καταγμάτων της άκρας χείρας. Η πλειονότητα αυτών των καταγμάτων αντιμετωπίζεται μη χειρουργικά με πολλά λειτουργικά προβλήματα της άκρας χείρας. Ο σκοπός της μελέτης είναι να αναδείξουμε τα λειτουργικά αποτελέσματα μετά από τη χρήση κλειδούμενης πλάκας με χαμηλό προφίλ.
ΥΛΙΚΟ ΚΑΙ ΜΕΘΟΔΟΣ
Από το 2015 έως και το 2019 αντιμετωπίσαμε στην κλινική μας 45 ασθενείς με μ.ο.ηλικίας 37,2 έτη εκ των οποίων οι 38 ήταν άντρες και 7 γυναίκες. Τα κριτήρια για την ανοικτή ανάταξη και εσωτερική οστεοσύνθεση ήταν , η παρεκτόπιση των καταγμάτων, η συντριβή και η εργασία τους. Σε όλους χρησιμοποιήσαμε πλάκες οστεοσύνθεσης κλειδούμενες χαμηλού προφίλ ανεξαρτήτως ηλικίας. Σε κανένα ασθενή δεν τοποθετήσαμε μετεγχειρητικά νάρθηκα. Η κινητοποίηση ήταν άμεση από την 1ημτχ ημέρα.
ΑΠΟΤΕΛΕΣΜΑΤΑ
Για την εκτίμηση των αποτελεσμάτων χρησιμοποιήσαμε ακτινολογικούς ελέγχους στους ασθενείς μας την 15ην , 30ην και μετά από 60 ημέρες. Για την λειτουργική εκτίμηση της άκρας χείρας χρησιμοποιήσαμε την κλίμακα του DASHscore και τη δύναμη σύλληψης της άκρας χείρας. Όλα τα κατάγματα ανέπτυξαν πόρο από την 15ην ημέρα ενώ η σταθερότητα της οστεοσύνθεσης και η άμεση κινητοποίηση είχαν σαν αποτέλεσμα την υποχώρηση του οιδήματος μέχρι την 7ην μετεγχειρητική ημέρα και την φυσιολογική κίνηση των ΜΤ-ΦΦ αρθρώσεων σε χρονικό διάστημα 30 ημερών από την εγχείρηση. Σε κανένα ασθενή δεν παρατηρήσαμε λοίμωξη ή αστοχία του υλικού. Η ικανοποίηση των ασθενών ήταν σε ποσοστό 91%, με μέσο όρο απουσίας από την εργασία τους 30 ημέρες.
ΣΥΜΠΕΡΑΣΜΑΤΑ
Η χρήση της κλειδούμενης πλάκας χαμηλού προφίλ σε αυτά τα κατάγματα προσφέρει σταθερότητα, ανατομική ανάταξη, αποκατάσταση του μήκους των μετακαρπίων και φαλάγγων, άμεση κινητοποίηση και δεν είναι αναγκαία η αφαίρεση του υλικού. Το υψηλό οικονομικό κόστος χρήσης τους νομίζουμε ότι αντισταθμίζετε από την σύντομη μετεγχειρητική επάνοδο στην εργασία τους, ενώ στους περισσότερους ασθενείς δε χρειάστηκε ειδικό πρόγραμμα φυσικοθεραπείας και αποκατάστασης.

EA 142

Αντιμετώπιση ανοιχτών ενδοαρθρικών καταγμάτων μέσης φάλαγγας άκρας χειρός με συσκευή εξωτερικής οστεοσύνθεσης-διάτασης τύπου Suzuki και αξιολόγηση λειτουργικού αποτελέσματος με το ερωτηματολόγιο HAND Score (DASH)

Δημήτριος Ντουραντώνης[1], Κωνσταντίνος Πανταζής[2], Νικολαος Μποτονάκης[3], Ανδρέας Φιλιππόπουλος[1], Ανδρέας Μπαϊκούσης[1], Παναγιώτης Κοροβέσης[1]
[1]Γενικό Νοσοκομείο Πατρών "Ο Άγιος Ανδρέας", [2]General Hospital of Karlstad, [3]Γενικο Νοσοκομείο Κω "Ιπποκράτειο"

Σκοπός: Οι ανοιχτοί τραυματισμοί στα δάκτυλα είναι συχνοί ιδιαίτερα σε χειρονάκτες και αποτελούν σημαντική αιτία ανικανότητας για εργασία. Το 1994 ο Suzuki και οι συνεργάτες του πρότειναν μια μέθοδο αντιμετώπισης αυτών των κακώσεων που συνδυάζει δυναμική έλξη και εξωτερική οστεοσύνθεση και επιτρέπει στους ασθενείς άμεση κινητοποίηση.

Υλικό και μέθοδος: Από το Ιανουάριο του 2016 μέχρι και το Νοέμβριο του 2019, 12 άνδρες ασθενείς ηλικίας 23-81 ετών αντιμετωπίστηκαν με τη χρήση δυναμικής εξωτερικής οστεοσύνθεσης τύπου Suzuki για ανοιχτά κατάγματα εξαρθρήματα μέσης φάλαγγας. Η χειρουργική επέμβαση πραγματοποιήθηκε με στελεχιαία αναισθησία και χρήση ακτινοσκόπησης. Τα αυτοσχέδια πλαίσια αποτελούνταν κατά κύριο λόγο από 3 KW πάχους 1,4 και 1,2 και ανάλογα με την ενδοαρθρική συντριβή χρησιμοποιούνταν και μικρότερου μεγέθους KW ή ακόμα και βελόνες για την συγκράτηση των αρθρικών επιφανειών. Η συσκευή αφαιρέθηκε κατά μέσο όρο στις 5 εβδομάδες από την τοποθέτηση της (4-6) ενώ αν είχαν τοποθετηθεί ελεύθερα KW ή βελόνες για την συγκράτηση των αρθρικών επιφανειών αυτά είχαν αφαιρεθεί ήδη στις 3 εβδομάδες.

Αποτελέσματα: 11 από τους 12 ασθενείς είχαν ολοκληρωμένη μετεγχειρηντική παρακολούθηση από 6 έως 52 μήνες. Και στις 12 περιπτώσεις επιτεύχθηκε πόρωση των καταγμάτων σε διάστημα 6 εβδομάδων. Κανείς ασθενής δεν υπεβλήθη σε δεύτερη επέμβαση. Σε 4 περιπτώσεις αναφέρθηκε αστοχία των ελαστικών ιμάντων και οι ασθενείς επανήλθαν εκτάκτως για επανατοποθέτη αυτών. Pin track infection παρατηρήθηκε σε 1 περίπτωση . Σε 2 ασθενείς παρατηρήθηκε έλκος από πίεση στη βάση του όνυχα εξαιτίας του ελαστικού ιμάντα. Για την αξιολόγηση των λειτουργικών αποτελεσμάτων χρησιμοποιήθηκε το ερωτηματολόγιο HAND score (DASH). Το μέσο σκορ στη σειρά μας ήταν 8,7.

Συμπεράσματα: Η χρήση της μεθόδου Suzuki σε επιπλεγμένα κατάγματα της μέσης φάλαγγας προσφέρει εξαιρετικά αποτελέσματα επιτρέποντας την γρήγορη κινητοποίηση της πάσχουσας άρθρωσης. Αν συνυπολογίσουμε και το πολύ μικρό κόστος τότε σίγουρα θα πρέπει να αποτελεί μια από τις πρώτες μας επιλογές στην αντιμετώπιση τέτοιων κακώσεων.

ΕΑ 143

ΑΓΓΕΙΟΥΜΕΝΟ ΟΣΤΙΚΟ ΜΟΣΧΕΥΜΑ ΒΑΣΙΣΜΕΝΟ ΣΤΗΝ ΑΡΤΗΡΙΑ 4ΟΥ ΔΙΑΜΕΡΙΣΜΑΤΟΣ ΕΚΤΕΙΝΟΝΤΩΝ ΓΙΑ ΤΗ ΝΟΣΟ KIENBOCK'S. Η ΣΗΜΑΣΙΑ ΤΗΣ ΑΣΦΑΛΟΥΣ ΘΥΛΑΚΟΤΟΜΗΣ

Εμμανουήλ Φανδρίδης[1], Φραντζέσκα Ζαμπέλη[1], Παναγιώτης Κανέλλος[1], Φίλιππος Γιαννούλης[1], Σαράντης Σπυρίδωνος[1]
[1]Κλινική Χεριού-Άνω Άκρου & Μικροχειρουργικής, Γ.Ν.Α. ΚΑΤ

ΣΚΟΠΟΣ
Περιγράφεται η χειρουργική τεχνική λήψης αγγειούμενου οστικού μοσχεύματος (ΑΟΜ) απ'την περιφερική κερκίδα βασισμένο στην αρτηρία 4ου διαμερίσματος (4th extensor compartment artery, ECA) και τα αποτελέσματα σε ασθενείς με νόσο Kienböck's σταδίου II-III Lichtman.

ΜΕΘΟΔΟΣ
Κατά τη ραχιαία θυλακοτομή για επισκόπηση του μηνοειδούς ανασηκώνεται κρημνός (flap) θυλάκου με τη βάση του στην ωλένια πλευρά του μηνοειδούς ώστε να διατηρηθεί η αγγείωση που προέρχεται απ'το ραχιαίο μεσοκαρπικό τόξο, πορεύεται στο κερκιδικό χείλος του μηνοειδούς και τροφοδοτεί ανάστροφα το ΑΟΜ 4th ECA. Το κέντρο του ΑΟΜ βρίσκεται 1.1εκ εγγύς της κερκιδοκαρπικής άρθρωσης. Πέντε ασθενείς (διάμεση ηλικία 31 έτη) με νόσο Kienböck's (στάδιο II ν=3, IIIA ν=1, IIIB ν=1) και ουδέτερη ωλένια απόκλιση ελέγχθηκαν κλινικά και ακτινολογικά. Η επαναγγείωση του μηνοειδούς ελέγχθηκε μετεγχειρητικά με μαγνητική τομογραφία με ενδοφλέβιο σκιαγραφικό.

ΑΠΟΤΕΛΕΣΜΑΤΑ
Στην τελική μετεγχειρητική αξιολόγηση (27.3 μήνες, 27-28) ο πόνος (VAS score) βελτιώθηκε από 7.3 (7-8) σε 1.6 (1-3), το modified Mayo Wrist Score από 62 (60-65) σε 73 (70-75), το εύρος κάμψης-έκτασης από 63° (55-70) σε 75° (70-80), και το εύρος κερκιδικής-ωλένιας απόκλισης από 18º (10-27) σε 24º (12-35). Επαναγγείωση του μηνοειδούς αναδείχθηκε 6 μήνες μετεγχειρητικά. Ένας ασθενής εμφάνισε εξέλιξη της νόσου από στάδιο II σε IIIB. Δεν παρατηρήθηκαν επιπλοκές, αστάθεια καρπού, νοσηρότητα από τη δότρια περιοχή.

ΣΥΜΠΕΡΑΣΜΑΤΑ
Η χρήση ΑΟΜ που βασίζεται στην 4th ECA προσφέρει μέσω της επαναγγείωσης του μηνοειδούς καλά λειτουργικά αποτελέσματα σε ασθενείς με νόσο Kienböck's σταδίου II-III. Η θυλακοτομή πρέπει να σέβεται την τοπική ανάστροφη αγγείωση από το ραχιαίο μεσοκαρπικό τόξο προς την 4th ECA και το ΑΟΜ.

ΕΑ 144

ΑΞΙΟΛΟΓΗΣΗ ΤΗΣ ΧΕΙΡΟΥΡΓΙΚΗΣ ΑΝΤΙΜΕΤΩΠΙΣΗΣ ΤΩΝ ΠΕΡΙΦΕΡΙΚΩΝ ΡΗΞΕΩΝ ΤΟΥ ΤΕΝΟΝΤΑ ΤΟΥ ΔΙΚΕΦΑΛΟΥ ΒΡΑΧΙΟΝΙΟΥ

Ορθοπαιδικός Χειρουργός Νικόλαος Καραμανής[1], Ορθοπαιδικός Χειρουργός Αικατερίνη Βελώνη[1], Ορθοπαιδικός Χειρουργός Κωνσταντίνος Αλεξίου[1], Ορθοπαιδικός Χειρουργός Θωμάς Μέλλος[1], Καθηγήτρια Ορθοπαιδικής Πανεπιστημίου Θεσσαλίας Ζωή Νταϊλιάνα[1,2]

[1]Κλινική Χειρουργικής Χεριού, Άνω Άκρου και Μικροχειρουργικής, Ιασώ Θεσσαλίας, [2]Ορθοπαιδική Κλινική Πανεπιστημίου Θεσσαλίας

Σκοπός

Η χειρουργική αποκατάσταση των ρήξεων του περιφερικού τένοντα του δικεφάλου αποτελεί την πλέον ενδεδειγμένη αντιμετώπιση και έχει ως στόχο την πλήρη ανάκτηση της δύναμης κάμψης του αγκώνα και υπτιασμού του αντιβραχίου. Σκοπός της παρούσας μελέτης είναι η παρουσίαση των αποτελεσμάτων διαφόρων μεθόδων χειρουργικής καθήλωσης του περιφερικού τένοντα του δικεφάλου βραχιονίου μετά από ρήξη.

Υλικό & Μέθοδος

Σε μία περίοδο 9 ετών αντιμετωπίστηκαν 20 ασθενείς με ρήξεις του περιφερικερικού τένοντα του δικεφάλου, ηλικίας 30-56 ετών (μο: 40,5 έτη). Οι ρήξεις ήταν οξείες σε 14 περιπτώσεις ενώ στις υπόλοιπες 6 περιπτώσεις ήταν χρόνιες (3-12 μήνες). Η χειρουργική αντιμετώπιση σε όλες τις περιπτώσεις έγινε μέσω μίας μεμονωμένης πρόσθιας τομής. Η καθήλωση του τένοντα του δικεφάλου στην ανατομική του θέση έγινε σε 17 περιπτώσεις με χρήση οστικών αγκυρών (3), endobutton (6) και με συνδυασμό endobutton και βίδας καθήλωσης (8). Σε 3 ασθενείς ο τένοντας καθηλώθηκε σε παρακείμενους ιστούς.

Αποτελέσματα

Όλοι οι ασθενείς είχαν άριστα λειτουργικά αποτελέσματα καθώς ανέκτησαν πλήρως τη δύναμη κάμψης και υπτιασμού. Δεν υπήρξε καμία αποτυχία ή επιπλοκή, όπως συνοστέωση ή πάρεση του ραχιαίου μεσόστεου νεύρου. Στην ομάδα των ασθενών όπου ο τένοντας καθηλώθηκε στους παρακείμενους ιστούς ένας ασθενής εμφάνισε έλλειμμα δύναμης υπτιασμού χωρίς όμως να επηρεαστεί η συνολική φυσική του δραστηριότητα.

Συμπεράσματα

Η ανατομική αποκατάσταση των περιφερικών ρήξεων του τένοντα του δικέφαλου βραχιονίου μυός ανεξάρτητα της μεθόδου καθήλωσης στο κερκιδικό όγκωμα, αποκαθιστά αξιόπιστα τη δύναμη κάμψης του αγκώνα και υπτιασμού του αντιβραχίου παρέχοντας άριστα κλινικά αποτελέσματα.

ΕΑ 145

WALANT (WIDE AWAKE LOCAL ANAESTHETIC NO TOURNIQUET) ΣΤΗ ΧΕΙΡΟΥΡΓΙΚΗ ΧΕΡΙΟΥ: ΤΕΧΝΙΚΗ ΚΑΙ ΑΠΟΤΕΛΕΣΜΑΤΑ ΣΕ 3 ΧΡΟΝΙΑ ΕΦΑΡΜΟΓΗΣ ΣΤΟ ΤΜΗΜΑ ΜΑΣ

Κος Λεωνιδας Δημου[1], Κα ΡΑΦΑΕΛΑ ΚΙΒΩΤΙΔΟΥ[1], Κος ΠΑΝΑΓΙΩΤΗΣ ΤΣΙΑΣΙΩΤΗΣ[1], Κος ΒΑΣΙΛΕΙΟΣ ΨΥΧΟΓΥΙΟΣ[1]
[1]5η Ορθοπαιδική Κλινική-Μονάδα Άκρας Χειρός, Ασκληπιείο Βούλας

Εισαγωγή
Η τεχνική της χρήσης τοπικού αναισθητικού με αδρεναλίνη και αποφυγή χρήσης ίσχαιμου περίδεσης κερδίζει έδαφος παγκοσμίως τα τελευταία χρόνια. Στο κέντρο μας εφαρμόζεται σε αρκετά περιστατικά τα τελευταία τρία χρόνια.
Υλικό & Μέθοδος
Έχουν πραγματοποιηθεί 305 επεμβάασεις με αυτήν την τεχνική τα τελευταία δύο χρόνια. Τα είδη των επεμβάσεων είναι καρπιαίοι σωλήνες, εκτινασσόμενα δάκτυλα, ωλένιες νευρίτιδες, συρραφές καμπτήρων και εκτεινόντων, τενοντόλυση, αρθρόλυση, τενοντομεταθέσεις. Λόγω έλλειψης του premix φαρμάκου φτιάχνουμε το μίγμα χρησιμοποιόντας αδρεναλίνη, φυσιολογικό ορό και ξυλοκαίνη.
Αποτελέσματα
Σε καμία από τις 305 επεμβάσεις δεν χρειάστηκε να χρησιμοποιηθεί ο ίσχαιμος. Ιδιαίτερα για τις περιπτώσεις της τενοντόλυσης και της αρθρόλυσης υπάρχει το τεράστιο πλεονέκτημα ότι μπορεί κανείς να δοκιμάζει την ενεργητική κίνηση που έχει επιτεφχθεί. Στις τενοντομεταθέσεις επίσης είναι ευκολότερο να δοκιμάσει κανείς την τάση με ενεργητική κίνηση. Σε καμία από τις επεμβάσεις δεν υπήρξε επιπλοκή σχετική με την αναισθησία.
Συμπεράσματα
Η χειρουργική χωρίς ίσχαιμο περίδεση με τοπική αναισθησία είναι μία ασφαλής μέθοδος που απαλλάσει τον ασθενή από τον πόνο του tourniquet και δίνει άνεση χρόνου στον χειρουργό. Σε επιλεγμένα περιστατικά δε, πλεονεκτεί καθώς επιτρέπει στον χειρουργό να δει άμεσα τα αποτελέσματα. Αποτελεί μια χρήσιμη εναλλακτική όταν για οποιοδήποτε λόγο η γενική αναισθησία δεν είναι εφικτή.

ΕΑ 146

ΤΡΙΕΤΗ ΑΠΟΤΕΛΕΣΜΑΤΑ ΤΗΣ ΔΙΑΔΕΡΜΙΚΗΣ ΟΣΤΕΟΣΥΝΘΕΣΗΣ ΣΚΑΦΟΕΙΔΟΥΣ

Λεωνιδας Δημου[1], Κα Ραφαελα Κιβωτιδου[1], Κος ΔΗΜΗΤΡΙΟΣ ΣΚΟΥΤΕΡΗΣ[1], Κος ΒΑΣΙΛΕΙΟΣ ΨΥΧΟΓΥΙΟΣ[1]
[1]*5η Ορθοπαιδική Κλινική-Μονάδα Άκρας Χειρός, Ασκληπιείο Βούλας*

ΕΙΣΑΓΩΓΗ
Η διαδερμική οστεοσύνθεση πραγματοποιειται στο κέντρο μας για οξέα παρεκτοπισμένα κατάγματα μεσότητας σκαφοειδούς και απαρεκτόπιστα σε ασθενείς που χρειάζονται ταχεία επιστροφή στις δραστηριότητές τους, καθώς και σε κατάγματα που εντοπίζονται στο κεντρικό τριτημόριο του οστού.
ΥΛΙΚΟ & ΜΕΘΟΔΟΣ
Παρουσιάζουμε 26 περιπτώσεις διαδερμικης οστεοσυνθεσης σε οξέα κατάγματα, με ή χωρίς παρεκτόπιση. Η τεχνική πραγματοποιείται με τοποθέτηση στο χειρουργικό τραπέζι σε έκταση και υπτιασμό. Ακτινολογικά αναγνωρίζεται η σκαφοειδοπολύγωνη άρθρωση και εισέρχεται σε αυτήν η οδηγός βελόνα. Όταν επιτευχθεί ικανοποιητική θέση και ανάταξη, γίνεται ο τρυπανισμός και η τελική τοποθέτηση του αυλοφόρου κοχλία. Προσοχή χρειάζεται στη μέτρηση του μήκους για να αποφευχθεί η τοποθέτηση πολύ μακριάς βίδας.
Μετεγχειρητικά ο ασθενής φέρει αφαιρούμενο νάρθηκα εμπορίου τον οποίο αφαιρεί για ασκήσεις 3-4 φορές την ημέρα. Στις 6 εβδομάδες επιστρέφει στις κανονικές του δραστηριότητες με τη χρήση προστατευτικού νάρθηκα στις αθλητικές δραστηριότητες μέχρι την ακτινολογική πόρωση του κατάγματος.
ΑΠΟΤΕΛΕΣΜΑΤΑ
Σε 26 περιστατικά έχει παρατηρηθεί 1 περίπτωση ψευδάρθρωσης και μία περίπτωση θραύσης της οδηγού βελόνας που χρειάστηκε αφαίρεση από την ραχιαία πρσπέλαση.
ΣΥΜΠΕΡΑΣΜΑΤΑ
Προτείνουμε την χρήση αξονικής τομογραφίας για την έγκαιρη διάγνωση και αντιμετώπιση των παρεκτοπισμένων καταγμάτων σκαφοειδούς. Η έγκαιρη χειρουργική θεραπεία εκεί που χρειάζεται δίνει καλύτερα αποτελέσματα από την συντηρητική ή τη μη θεραπεία.

ΕΑ 147

ΑΝΑΣΤΡΟΦΟΣ ΓΑΣΤΡΟΚΝΗΜΙΑΙΟΣ ΚΡΗΜΝΟΣ: ΧΕΙΡΟΥΡΓΙΚΗ ΤΕΧΝΙΚΗ ΚΑΙ ΑΠΟΤΕΛΕΣΜΑΤΑ

MD, PhD Ευστράτιος Αθανασέλης[1], MD, PhD Απόστολος Φύλλος[1], MD Γεώργιος Βαρσάνης[1], MD Γεώργιος Καλίφης[1], MD, Phd Ζωή Νταϊλιάνα[1], MD, Phd Κωνσταντίνος Μαλίζος[1], MD, PhD Σωκράτης Βαρυτιμίδης[1]
[1]*Ορθοπαιδική Κλινική Πανεπιστημιακού Νοσοκομείου Λάρισας*

Σκοπός: Τα μικρά δερματικά ελλείμματα της περιφερικής κνήμης και του οπισθίου ποδός που προκύπτουν από μετατραυματικές, μετεγχειρητικές ή νεοπλασματικές επιπλοκές και χρόνια έλκη, μπορούν να αντιμετωπιστούν με επιτυχία με τη χρήση του ανάστροφου γαστροκνημιαίου κρημνού, όπως προκύπτει από τα αποτελέσματα της εφαρμογής της στην Κλινική μας.
Υλικό & μέθοδος: Έγινε αναδρομική ανασκόπηση των αρχείων 30 ασθενών (25 άνδρες, 5 γυναίκες) στους οποίους εφαρμόστηκε η συγκεκριμένη τεχνική από το 2002 έως το 2019 και διαθέτουν follow-up πέραν του έτους. Η μέση ηλικία των ασθενών ήταν τα 51.07 έτη (16-80 έτη). Ο μίσχος του κρημνού ήταν τουλάχιστον 4 cm ευρύς για την επίτευξη ικανοποιητικής αρτηριακής παροχής και φλεβικής αποσυμφόρησης. Ο μέσος χειρουργικός χρόνος ήταν τα 99.03 min (83-131 min)και το μέσο εμβαδό των ελλειμμάτων ήταν 11.11 cm2 (6.1-19.4 cm2). Ο κρημνός αποχωρίστηκε στις 3 εβδομάδες. Οι ασθενείς μετεγχειρητικά επανεξετάσθηκαν στον 1ο, 2ο, 3ο, 6ο μήνα και ανά έτος στη συνέχεια.
Αποτελέσματα: Το ποσοστό βιωσιμότητας του κρημνού ανέρχεται σε 80.6% (25 ασθενείς). Εν τω βάθει λοίμωξη που οδήγησε σε απόρριψη του κρημνού εμφάνισαν 2 ασθενείς. Σοβαρή φλεβική συμφόρηση με συνεπακόλουθη ισχαιμία του κρημνού παρατηρήθηκε σε 3 ασθενείς. Σε 6 περιπτώσεις παρατηρήθηκε μόνο επιπολής νέκρωσης του δέρματος. Χηλοειδές στην περιφέρεια του κρημνού παρατηρήθηκε σε 7 ασθενείς. Η συχνά επισυμβαίνουσα δυσαισθησία στην έξω επιφάνεια του ποδός υποχώρησε εντός εξαμήνου.
Συμπεράσματα: Ο ανάστροφος γαστροκνημιαίος κρημνός αποτελεί μια αξιόπιστη και σχετικά εύχρηστη επιλογή για τον ορθοπαιδικό χειρουργό, στην κάλυψη μικρών δερματικών ελλειμμάτων του περιφερικού τριτημορίου της κνήμης και του οπισθίου ποδός χωρίς να απαιτεί ιδιαίτερη μικροχειρουργική εμπειρία.

EA 148

Lack of Correlation Between Lymphocyte Transformation Testing and Histopathologic Findings In Patients Treated With Revision Total Knee Arthroplasty For Suspected Implant-Related Metal Allergy

MD, PhD Michael-Alexander Malahias[1], MD, PhD Thomas W. Bauer[2], MD Philip P. Manolopoulos[3], MD Peter K. Sculco[1], MD, Professor of Clinical Orthopaedic Surgery Geoffrey H. Westrich[1]
[1]*The SNF Complex Joint Reconstruction Center, Hospital For Special Surgery, 535 East 70th St, New York, NY 10021.,*
[2]*Department of Pathology and Laboratory Medicine, Hospital for Special Surgery, 535 East 70th St, New York, NY 10021.,*
[3]*European University of Cyprus, School of Medicine, Nicosia, Cyprus*

Background: The validity of lymphocyte transformation testing (LTT) for diagnosing total knee arthroplasty (TKA) failure due to an immune reaction has not been established, and, without clinical or histopathologic context, LTT results alone might be insufficient for the diagnosis of immune-related TKA failure.
Methods: A single-centre series of 19 cases of presumed implant-related metal allergy that were treated with revision TKA was conducted. LTT was performed preoperatively in all patients and was highly reactive. Histopathologic samples were obtained intra-operatively and were quantitatively analysed by our senior pathologist who utilized the HSS synovial pathology scoring methodology.
Results: The predominant finding on routine histopathologic analysis was macrophage reaction to debris (17 out of the 18 cases with available pathology report; 94.4%), and none of these cases showed any signs of a classic immune reaction and no features of a Type I or in Type IV hypersensitivity reaction. LTT results did not correlate with the HSS synovial pathology scoring: while all LTT were highly reactive to nickel, all but one cases were found with a very low HSS synovial pathology scoring (overall mean score: 3.8 ±2.8, of a maximum score of 28) that excludes an inflammatory hypersensitivity reaction. There were significant improvements in the mean KSCRS function score ($p < 0.001$) and the mean VAS-pain ($p < 0.01$) at a mean follow-up of 26.1 months after TKA revision with non-nickel containing implants.
Conclusions: In this cohort of TKA patients with a suspected nickel allergy based on LTT positive results and clinical symptoms, histopathology did not demonstrate any features of an immune hypersensitivity reaction. Although there was no correlation between the highly reactive LTT and the histopathology, patients undergoing revision TKA for presumed metal allergy, showed a significant clinical and functional improvement with excellent survival rates in the short term.

EA 149

Lumbar Degenerative Disease is an Independent Risk Factor for Increased Revision Rate following Total Knee Arthroplasty

MD, PhD Michael-Alexander Malahias[1], MD Alex Gu[1], MD Shawn S. Richardson[2], MD David J. Mayman[1], MD Peter K. Sculco[1], MD, Professor of Clinical Orthopaedic Surgery Thomas P. Sculco[1]

[1]Stavros Niarchos Foundation Complex Joint Reconstruction Center, Department of Orthopaedic Surgery, Hospital for Special Surgery, 535 E 70th St, New York NY 10021, [2]Adult Reconstruction and Joint Replacement Division, Department of Orthopaedic Surgery, Hospital for Special Surgery, 535 E 70th St, New York NY 10021

Introduction: Recently, a variety of studies have analyzed the potential correlation between lumbar degenerative disease (LDD) and inferior clinical outcomes after total hip arthroplasty (THA). However, there has been limited data concerning the role of LDD as a risk factor for failure after total knee arthroplasty (TKA).

Methods: Data was collected from the Humana insurance database using the Pearl Driver Database from 2007-2017. Subjects were identified using Current Procedural Terminology (CPT) codes, ICD-9 and -10 codes. Patients were then stratified into 2 groups based upon a history of LDD. Among patients with LDD, patients were again stratified based upon presence of lumbar fusion (LDD with fusion versus LDD without fusion).

Results: At 2 years postoperatively from TKA, LDD with fusion patients were 1.4 times more likely to require all-cause revision surgery compared to LDD without fusion ($p<0.001$) and 1.5 times more likely compared to non-LDD patients ($p<0.001$). LDD without fusion were at increased risk of all-cause revision surgery compared to non-LDD patients (OR: 1.3; $p<0.001$). Patients with LDD without fusion were at increased risk of developing periprosthetic fracture (OR: 1.4; $p=0.004$) and aseptic loosening (OR: 1.4; $p<0.001$) compared to non-LDD patients, while LDD with fusion patients were at increased risk for aseptic loosening (OR: 1.4; $p<0.001$) and periprosthetic fracture (OR: 1.3; $p<0.001$) compared to LDD without fusion patients.

Conclusion: LDD is a significant independent risk factor of TKA revision within 2 years after the primary TKA compared to non-LDD patients. Previous history of lumbar fusion in LDD patients significantly increased TKA revision rates compared to LDD patients without fusion. TKA candidates with preoperative LDD should be counseled that TKA outcome may be impaired by the coexistence of spine disease.

ΕΑ 150

ΕΝΔΕΙΞΕΙΣ ΚΑΙ ΚΛΙΝΙΚΑ ΑΠΟΤΕΛΕΣΜΑΤΑ ΤΩΝ ΑΝΑΘΕΩΡΗΣΕΩΝ ΟΛΙΚΗΣ ΑΡΘΡΟΠΛΑΣΤΙΚΗΣ ΓΟΝΑΤΟΣ.

Ιατρός Ιωάννα Λιαννού[1], Ιατρός Ανδρέας Παναγόπουλος[1], Ιατρός Ειρήνη Τατάνη[1], Ιατρός Γεώργιος Παναγιωτακόπουλος[1], Ιατρός Αικατερίνη Μπαβέλου[1], Ιατρός Δημήτριος Ταταράκης[1], Ιατρός Ιωάννης Γκλιάτης[1], Ιατρός Ηλίας Παναγιωτόπουλος[1], Ιατρός Βασίλης Αθανασίου[1], Ιατρός Παναγιώτης Μέγας[1]
[1]Τμήμα Επανορθωτικής Χειρουργικής Ενηλίκων, Ορθοπαιδική Κλινική Πανεπιστημίου Πατρών.

Σκοπός: Η παρουσίαση των ενδείξεων και των κλινικών αποτελεσμάτων των ασθενών που υπεβλήθησαν σε αναθεώρηση ολικής αρθροπλαστικής γόνατος (ΟΑΓ) στη διάρκεια μιας δεκαετίας σε ένα μόνο εξειδικευμένο κέντρο.
Υλικό-Μέθοδος: Η αναδρομική αυτή μελέτη αφορά σε ένα σύνολο 84 ασθενών (12 άνδρες, 72 γυναίκες, μέση ηλικία 69±9 έτη, εύρος 56 έως 87 έτη) που υπεβλήθησαν σε αναθεώρηση ΟΑΓ στο διάστημα 3/2009-2/2019. Η ένδειξη αναθεώρησης ήταν η άσηπτη χαλάρωση σε 52 ασθενείς (62%), η κακή τοποθέτηση των προθέσεων σε 18 (21.5%), η λοίμωξη σε 12 (14%) και το περιπροθετικό κάταγμα σε 2 (2.5%). Η αναθεώρηση έγινε με non-constrained προθέσεις στο 70% των ασθενών, ενώ στις 8/12 περιπτώσεις λοίμωξης, η αναθεώρηση έγινε σε δυο στάδια με τη χρήση spacer τσιμέντου. Ο μέσος χρόνος της αναθεώρησης από το αρχικό χειρουργείο ήταν 5,5±2.5 έτη. Όλοι οι ασθενείς εκτιμήθηκαν με το Knee Society Score και το SF-12, καθώς και με ακτινολογικό επανέλεγχο στην τελευταία επανεξέταση, τουλάχιστον ένα έτος μετεγχειρητικά.
Αποτελέσματα: Ο μέσος χρόνος παρακολούθησης ήταν 3.5±2 έτη. Η αναθεώρηση έγινε εντός των πρώτων 2 ετών σε 33 (39%) ασθενείς ενώ πέντε ασθενείς (5%) υπεβλήθησαν και σε δεύτερη αναθεώρηση. Κατά την αξιολόγηση των ασθενών στον τελικό επανέλεγχο παρατηρήθηκε μεταβολή στο Knee Society Score κατά 29,1 μονάδες (από 33 σε 63,2) και αύξηση του SF-12 κατά 12 μονάδες κατά μέσο όρο. Το μέσο εύρος κίνησης ήταν 105° (εύρος 85°-120°).Το 78% των ασθενών δήλωσε ικανοποιημένο με το τελικό αποτέλεσμα.
Συμπεράσματα: Η αναθεώρηση της ΟΑΓ είναι μια απαιτητική επέμβαση με κατώτερο λειτουργικό αποτέλεσμα σε σχέση με την αρχική επέμβαση.

ΕΑ 151

Αντιμετώπιση της αρθροπάθειας του γόνατος με αρθροπλαστική επιφανείας ENDURANCE. Μεσοπρόθεσμα αποτελέσματα.

Mr Νικόλαος Ζερβάκης[1], Άγγελος Μαραγκόπουλος[1], Ιωάννης Μπάμπης[1], Κυριάκος Μπέκας[1], Αλέξανδρος Αυγερινός[1], Πέτρος Παπαποστολου[1], Στυλιανός Καράλης[1], Mr Αχιλλέας Μπουτσιάδης[1]
[1]401 ΓΣΝΑ

ΕΙΣΑΓΩΓΗ: Η Γήρανση του πληθυσμού, λόγω της βελτίωσης της ιατρονοσηλευτικής περίθαλψης, αλλά και η ενασχόληση νέων ηλικιών με έντονες αθλητικές δραστηριότητες, έχουν αυξήσει δραματικά το ποσοστό αρθροπαθειών του γόνατος, που χρειάζεται να αντιμετωπιστούν με αρθροπλαστικές διαφόρων τύπων.
ΣΚΟΠΟΣ: Να καταδείξουμε την εμπειρία μας από τη χρήση αρθροπλαστικής ENDURANCE, για την αντιμετώπιση της αρθροπάθειας του γόνατος.
ΥΛΙΚΟ-ΜΕΘΟΔΟΣ: Από τον Σεπτέμβριο 2012 έως και τον Μάιο 2020, αντιμετωπίσαμε 182 ασθενείς (102 γυναίκες-80 άνδρες), με ηλικίες από 53 έως και 92 με αρθροπλαστική επιφανείας γόνατος ENDURANCE(GROYPE LEPINE). Από αυτούς οι 140 έπασχαν από εκφυλιστική αρθροπάθεια, 20 από μετατραυματική αρθρίτιδα, 14 έπασχαν από ρευματική νόσο, 8 από οστεονέκρωση. Όλοι οι ασθενείς χειρουργήθηκαν από τον ίδιο χειρουργό. Σε 120 ασθενείς χρησιμοποιήθηκε καθήλωση με τσιμέντο και στους υπόλοιπους 62 υβριδική(press fit στο μηρό-τσιμέντο στην κνήμη).Σε όλους χρησιμοποιήθηκε παροχέτευση τύπου αυτομετάγγισης, η οποία αφαιρέθηκε την επομένη το πρωί. Όλοι έλαβαν αντιβίωση για τρεις μέρες(την ημέρα της επέμβασης +2) και αντιπηκτική αγωγή από την προηγουμένη της επέμβασης και για 20 μέρες.
ΑΠΟΤΕΛΕΣΜΑΤΑ: Επιτύχαμε follow up για τους 180 από τους 182 ασθενείς. Δύο απεβίωσαν από παθολογικά αίτια. Μία ασθενής αναθεωρήθηκε σε δύο χρόνια, λόγω επιγονατιδομηριαίου πόνου και ένας, λόγω εν τω βάθει λοίμωξης, με ιστορικό ρευματοπάθειας. Δεν είχαμε κανένα περιστατικό, εν τω βάθει φλεβοθρόμβωσης. Σε τρεις ασθενείς είχαμε μετεγχειρητικά, νέκρωση του δέρματος. Οι δύο αντιμετωπίστηκαν με πλαστική και ο τρίτος με καθαρισμούς και επιθέματα. Η συντριπτική πλειοψηφία(Περισσότερο από 90%) ήταν απόλυτα ευχαριστημένοι με το αποτέλεσμα και 10 από αυτούς, έχουν πραγματοποιήσει αρθροπλαστική αμφοτερόπλευρα.
ΣΥΜΠΕΡΑΣΜΑΤΑ: Η αντιμετώπιση της αρθροπάθειας του γόνατος με αρθροπλαστική ENDURANCE, αποτελεί αξιόπιστη και επιτυχή μέθοδο αντιμετωπίσεως, υπό την προϋπόθεση ότι πραγματοποιείται από έμπειρο και εξειδικευμένο χειρουργό.

ΕΑ 152

Η ΣΗΜΑΣΙΑ ΤΟΥ ΟΒΕΛΙΑΙΟΥ ΠΡΟΦΙΛ ΣΤΥΛΕΩΝ ΜΕ ΤΣΙΜΕΝΤΟ (CEMENTED STEMS) ΣΤΗΝ ΕΠΕΜΒΑΤΙΚΟΤΗΤΑ ΑΝΑΘΕΩΡΗΣΕΩΝ ΟΛΙΚΩΝ ΑΡΘΡΟΠΛΑΣΤΙΚΩΝ ΓΟΝΑΤΟΣ (ΟΑΓ): ΒΙΟΜΗΧΑΝΙΚΗ ΑΝΑΛΥΣΗ ΤΟΥ ΒΑΘΜΟΥ ΔΥΣΚΟΛΙΑΣ ΑΦΑΙΡΕΣΗΣ ΠΕΝΤΕ ΑΝΑΓΝΩΡΙΣΜΕΝΩΝ ΜΟΝΤΕΛΩΝ ΟΑΓ ΜΕ ΤΣΙΜΕΝΤΟ

Dr. med. Alexander Maslaris[1,3], Dr. med. Matthias Bungartz[3], Dr. Ing. Frank Layher[2], Dr. med. Timo Zippelius[3], Professor, Dr. med. Emmanouil Liodakis[4], Dr. med. Olaf Brinkmann[3], Univ.-Prof. Dr. med. Georg Matziolis[3]
[1]Department of Orthopaedics and Trauma Surgery, Alfried Krupp Hospital, Campus Rüttenscheid, Essen, Germany , [2]Department of Orthopedics, Laboratory of Biomechanics, Friedrich-Schiller-University of Jena, Campus Eisenberg, Germany, [3]Department of Orthopaedics, Friedrich-Schiller-University of Jena, Campus Eisenberg, Germany, [4]Trauma Department, Hannover Medical School, Germany

ΣΚΟΠΟΣ
Ο βαθμός πολυπλοκότητας των αναθεωρήσεων Ολικής Αρθροπλαστικής Γόνατος (ΟΑΓ) παρουσιάζει ολοένα μεγαλύτερη σημασία. Η αφαίρεση καλά στερεωμένων ΟΑΓ στυλεών απαιτεί υψηλή δεξιοτεχνία και συχνά σχετίζεται με αυξημένη διεγχειρητική νοσηρότητα και επιπλοκές. Το σχήμα των εμφυτευμάτων φαίνεται να παίζει καθοριστικό ρόλο στο βαθμό επεμβατικότηκας σε αναθεωρήσεις ΟΑΓ με τσιμέντο. Σκοπός της παρούσας βιομηχανικής μελέτης είναι η αξιολόγηση των μορφολογικών ιδιοτήτων διαφορετικών τύπων στυλεών ΟΑΓ με τσιμέντο στην ικανότητα αφαίρεσης τους.
ΥΛΙΚΟ ΚΑΙ ΜΕΘΟΔΟΣ
Πέντε επεκτάσεις στυλεών από γνωστούς κατασκευαστές χωρίστηκαν με βάση το οβελιαίο προφίλ τους σε κωνικό, κωνικό–κυλινδρικό και κυλινδρικό. Επίσης αξιολογήθηκαν το σχέδιο εγκάρσιας διατομής, η διάμετρος και τραχύτητα επιφάνειάς των στυλεών. Τα στελέχη σταθεροποιήθηκαν με τσιμέντο μέσα σε αγωγούς. Η αφαίρεσης κάθε στυλεού επαναλήφθηκε έξι φορές στα πλαίσια μιας αναπαραγωγικής βιομηχανικής εγκατάστασης. Η απαιτούμενη δυναμική ενέργεια μέχρι την πλήρη αποκόλλησή των μετρήθηκε και τα προκύψαντα μεγέθη συγκρίθηκαν στατιστικώς.
ΑΠΟΤΕΛΕΣΑΜΑΤΑ
Οι στυλέοι με κωνικό προφίλ χρειάστηκαν σημαντικά μικρότερη ενέργεια αφαίρεσης (19.2 Joules, P=0.004). Το ποσοστό κωνικότητας των στυλεών στο συνολικό τους μήκος παρουσίασε μια ισχυρά αρνητική γραμμική συσχέτιση με τη δαπάνη ενέργειας για την αφαίρεσή των (R2=0.983). Η αφαίρεση των αμιγώς κυλινδρικών στελεχών - ανεξαρτήτως των διαφορών τους σε διάμετρο, σχέδιο διατομής και επιφάνεια - ήταν η πιο απαιτητική (98.3-116.7 Joules) με δευτερεύουσες μη σημαντικές διαφορές μεταξύ τους.
ΣΥΜΠΕΡΑΣΜΑ
Το οβελιαίου προφίλ στυλεών ΟΑΓ φάνηκε να έχει σαφή επίδραση κατά την αφαίρεση καλά στερεωμένων στελεχών με τσιμέντο. Το κωνικό σχήμα έδειξε στατιστικώς σημαντική υπεροχή έναντι άλλων κυλινδρικού τύπου σχημάτων. Το προφίλ εγκάρσιας διατομής, διάμετρος και τραχύτητα επιφάνειας είχαν λιγότερο καθοριστική επίδραση στην επεμβατικότητα και δυνατότητα αφαίρεσης των στυλεών. Οι χειρουργοί μπορούν να επιλέξουν κατάλληλα μοσχεύματα και τεχνικές αφαίρεσης ανάλογες των αναμενόμενων κινδύνων (implant-associated) και ενδεχόμενων μετέπειτα αναθεωρήσεων.

ΕΑ 153

Ελάχιστα Επεμβατική Ολική Αρθροπλαστική Γονατός

Κύριος Γεώργιος Κυριακόπουλος[1], Κύριος Ταξιάρχης Χάδος[1], Κυρία Γεωργία Υφαντή[1], Κύριος Κωνσταντίνος Ξαρχάς[1]
[1]Γ.Ν.Α Γ. Γεννηματάς

Σκοπός
Η TKR αν και καθίσταται μία μέθοδος θεραπείας με χειρουργικά άριστα αποτελέσματα απαιτεί μία εκτεταμένη τομή και εκτροπή της επιγονατίδας. Η minimal invasive τομή αποτελεί μέθοδο με ταχύτερη λειτουργική ανάκαμψη . Παρουσιάζουμε την εμπειρία μας από 15 ασθενείς της κλινικής οι οποίοι χειρουργήθηκαν με την μέθοδο αυτή.
Υλικά-Μέθοδος
Δεν χρησιμοποιήσαμε tourniquet. Το γόνατο των ασθενών καθίσταται πλήρως εκτεταμένο, γίνεται διαμήκης τομή 9 - 11 cm, ξεκινώντας 1 cm πάνω από τον ανώ πόλο της επιγονατίδας και εκτείνεται μερικά χιλιοστά κάτω από το κνημιαίο κύρτωμα. Η άρθρωση διανοίγεται μέσω περιορισμένης midvastus προσπέλασης ή δια rectus femoris split. Πραγματοποιείται αρχικά η οστεοτομία του μηριαίου, ενώ η γραμμή του Whiteside επισημαίνεται πάντα. Η οστεοτομία κνήμης πραγματοποιείται με το μέλος σε κάμψη 70-80 μοίρες σε δύο στάδια. Το lateral release δεν απαιτείται συνήθως. Το τσιμέντο εφαρμόζεται στην εγγύς κνήμη και η κνημιαία πρόθεση τοποθετείται με το κνημιαίο κρουστικό εκκρεμές με το γόνατο σε μέγιστη κάμψη. Τέλος, με το γόνατο έως 90 μοίρες κάμψη η μηριαία πρόθεση τοποθετείται με τον μηριαίο κρουστικό εκκρεμές. Τοποθετούνται 2 παροχετεύσεις, οι οποίες αφαιρούνται την 1ή μετεγχειρητική ημέρα, αλλαγή τραύματος πραγματοποιείται την 2η μετεγχειρητική ημέρα και οι φυσικοθεραπείες ξεκινούν άμεσα.
Αποτελέσματα
Όλοι οι ασθενείς πήραν εξιτήριο την 7η ημέρα FU στη 2η, 6η, 12η εβδομάδα (ακτινογραφίες), 6 μήνες, 1 έτος, 2 χρόνια. Έλαβαν θρομβοπροφύλαξη για 4 εβδομάδες. Η κάμψη στις 2, 6 και 12 εβδομάδες ήταν μεγαλύτερη (120 μοίρες) από ό, τι με την παραδοσιακή προσέγγιση. Καμία διαφορά στον πόνο και την απώλεια αίματος. Δεν υπήρχαν λοιμώξεις, δερματικές νεκρώσεις ή νευροαγγειακές επιπλοκές. Η minimal invasive μέθοδος σχετίζεται με μια ταχύτερη λειτουργική ανάκαμψη, σε σύντομη παρακολούθηση και βελτιωμένη ROM.
Συμπεράσματα
Η less invasive TKR αποτελεί μία αποτελεσματική και ελπιδοφόρα μέθοδο χειρουργικής θεραπείας με βάση συγκεκριμένες προγχειρητικές ενδείξεις. Παρόλα αυτά καθίσταται μέθοδος με αρκετές τεχνικές δυσκολίες και μεγάλο οικονομικό κόστος.

ΕΑ 154

ΕΦΑΡΜΟΓΗ ΠΡΩΤΟΚΟΛΛΟΥ FAST-TRACK ΣΤΗΝ ΟΛΙΚΗ ΑΡΘΡΟΠΛΑΣΤΙΚΗ ΓΟΝΑΤΟΣ: ΒΡΑΧΥΠΡΟΘΕΣΜΑ ΑΠΟΤΕΛΕΣΜΑΤΑ ΣΕ 159 ΑΣΘΕΝΕΙΣ

ΝΙΚΟΛΑΟΣ ΜΠΑΞΕΒΑΝΟΣ[1], ΜΑΡΙΑΝΝΑ ΚΟΡΡΕ[1], ΝΙΚΟΛΑΟΣ ΛΙΑΡΑΚΟΣ[1], ΠΑΝΑΓΙΩΤΗΣ ΛΕΠΕΤΣΟΣ[1]
[1]Θ' ΟΡΘΟΠΕΔΙΚΗ ΚΛΙΝΙΚΗ, METROPOLITAN GENERAL HOSPITAL

Σκοπός
Η εφαρμογή πρωτοκόλλων Fast-Track στην ολική αρθροπλαστική γόνατος έχει οδηγήσει στην ταχύτερη μετεγχειρητική αποκατάσταση των ασθενών και τη μείωση του χρόνου νοσηλείας. Σκοπός της παρούσας μελέτης είναι να παρουσιάσει τα αποτελέσματα εφαρμογής πρωτοκόλλου Fast-Track κατά τη διενέργεια ολικής αρθροπλαστικής γόνατος.

Υλικό και Μέθοδοι
Μελετήθηκαν προοπτικά όλοι οι ασθενείς που υποβλήθηκαν σε ολική αρθροπλαστική γόνατος στην κλινική μας (Φεβρουάριος 2019 - Μάιος 2020). Το Πρωτόκολλο Fast-Track περιελάμβανε ελάχιστα επεμβατική χειρουργική με έσω παρεπιγονατιδική προσπέλαση, υπό υπαραχνοειδή αναισθησία, χρήση tourniquet, ενδοφλέβια χορήγηση τρανεξαμικού οξέως, περιαρθρική έγχυση (LIA), χαμηλό ουδό μετάγγισης, και άμεση μετεγχειρητική κινητοποίηση.

Αποτελέσματα
Μελετήθηκαν 159 ασθενείς (102 γυναίκες – 57 άνδρες), μέσης ηλικίας 69.7 ετών, που υποβλήθηκαν σε ολική αρθροπλαστική γόνατος. Όλοι οι ασθενείς εξήρθαν από το νοσοκομείο την πρώτη μετεγχειρητική ημέρα, βαδίζοντας με πλήρη φόρτιση. Η μέση μείωση του αιματοκρίτη ήταν 3,6% και κανένας από τους ασθενείς δεν μεταγγίστηκε. Σε μέσο follow-up 10 μηνών, 2 ασθενείς υπέστησαν επιφανειακή λοίμωξη του τραύματος και αντιμετωπίστηκαν συντηρητικά. 2 ασθενείς υπέστησαν περιπροθετικό κάταγμα του μηριαίου μετά από πτώση. Ο ένας αντιμετωπίστηκε συντηρητικά με νάρθηκα και ο δεύτερος αντιμετωπίστηκε χειρουργικά με ανοικτή ανάταξη και εσωτερική οστεοσύνθεση. Δεν σημειώθηκαν νευρολογικές επιπλοκές ή μείζονα θρομβοεμβολικά γεγονότα.

Συμπεράσματα
Τα πρωτόκολλα ταχείας αποκατάστασης μπορούν να εφαρμοστούν, με ιδιαίτερα ικανοποιητικά και ενθαρρυντικά αποτελέσματα, μειώνοντας το χρόνο νοσηλείας και προσφέροντας ταχύτερη αποκατάσταση στους ασθενείς που υποβάλλονται σε ολική αρθροπλαστική γόνατος.

ΕΑ 155

ΚΛΙΝΙΚΑ ΚΑΙ ΑΚΤΙΝΟΛΟΓΙΚΑ ΑΠΟΤΕΛΕΣΜΑΤΑ ΤΗΣ ΚΟΡΑΚΟΚΛΕΙΔΙΚΗΣ ΣΥΓΚΡΑΤΗΣΗΣ ΜΕ ΤΗ ΧΡΗΣΗ ΔΙΠΛΟΥ ΚΟΥΜΠΙΟΥ ΡΥΘΜΙΖΟΜΕΝΟΥ ΜΗΚΟΥΣ ΣΤΑ ΚΑΤΑΓΜΑΤΑ ΠΕΡΙΦΕΡΙΚΟΥ ΑΚΡΟΥ ΚΛΕΙΔΑΣ ΤΥΠΟΥ IIB ΚΑΤΑ NEER

Ιατρός Ανδρέας Παναγόπουλος[1], Ιατρός Σπυρίδων Παπαγιάννης[1], Ιατρός Δημήτρης Αβραμίδης[1], Ιατρός Αναστασία Αμπαριώτου[1], Ιατρός Ζήνων Κόκκαλης[1], Ιατρός Αντώνης Κουζέλης[1]
[1]*Πανεπιστημιακό Νοσοκομείο Πατρών*

Σκοπός: Η κλινική και ακτινολογική αξιολόγηση των ασθενών με κατάγματα περιφερικού άκρου κλείδας (Neer IIB) που αντιμετωπίστηκαν χειρουργικά με κορακοκλειδική συγκράτηση με τη χρήση διπλού κουμπιού ρυθμιζόμενου μήκους.
Υλικό και Μέθοδος: Κατά τη χρονική περίοδο 2017-2019, 7 ασθενείς (5 άνδρες και 2 γυναίκες, μέση ηλικία 24±7 έτη) με παρεκτοπισμένα κατάγματα περιφερικού άκρου κλείδας τύπου Neer IIB, αντιμετωπίσθηκαν χειρουργικά με κορακοκλειδική συγκράτηση με τη χρήση διπλού κουμπιού ρυθμιζόμενου μήκους (adjustable button). Τέσσερις ασθενείς υπέστησαν την κάκωση μετά από τροχαίο ατύχημα, 2 μετά από πτώση και ένας κατά τη διάρκεια αθλοπαιδιών. Σε όλους υπήρχε μεγάλη παρεκτόπιση της κεντρικής κλείδας και μικρό περιφερικό οστικό τεμάχιο μη επιδεκτικό εσωτερικής οστεοσύνθεσης με πλάκα. Σε δύο ασθενείς χρησιμοποιήθηκαν επιπλέον μη απορροφήσιμα διοστικά ράμματα για τη συγκράτηση των παρασχίδων. Μετεγχειρητικά, το άκρο ακινητοποιήθηκε σε απλή ανάρτηση για 6 εβδομάδες με περιορισμό της άνω των 90ο πρόσθιας ανάτασης για 2-3 μήνες. Η μετεγχειρητική παρακολούθηση περιλάμβανε ακτινολογικό έλεγχο στους 1, 3, 6, 12 μήνες και στην τελευταία επανεξέταση καθώς και κλινική αξιολόγηση με το Constant και Acromioclavicular Joint Instability Score (AJIS).
Αποτελέσματα: Ο μέσος χρόνος παρακολούθησης ήταν 16 μήνες (12-26 μήνες). Σε όλα τα κατάγματα επιτεύχθηκε πώρωση σε μέσο χρονικό διάστημα 2.8 μηνών (2.3 – 3.2 μήνες). Το Constant score ήταν κατά μέσο όρο 91 (86-100) και το AJIS score 89 (85-100). Ακτινολογικά η ανάταξη διατηρήθηκε σε όλους τους ασθενείς και μόνο ένας είχε πρόβλημα με τη μετεγχειρητική ουλή (χηλοειδές).
Συμπεράσματα: Η μέθοδος του διπλού κουμπιού ρυθμιζόμενου μήκους παρέχει σταθερή συγκράτηση και οδηγεί σε άριστα κλινικά και ακτινολογικά αποτελέσματα.

ΕΑ 156

Χειρουργική Ώμου και Νομικές Επιπτώσεις

Διονυσία Βασδέκη[1], Χαράλαμπος Χρυσανθάκης[2], Ζωή Νταϊλιάνα[1,3]
[1]Ορθοπαιδική Κλινική, Ιατρική Σχολή Πανεπιστημίου Θεσσαλίας, [2]Σχολή Οικονομικών και Πολιτικών Επιστημών, Εθνικό και Καποδιστριακό Πανεπιστήμιο Αθηνών, [3]Μονάδα Χειρουργικής Χεριού - Άνω Άκρου και Μικροχειρουργικής, ΙΑΣΩ Θεσσαλίας,

Σκοπός
Οι αγωγές σχετικά με τη χειρουργική του άνω άκρου αφορούν κυρίως κοινά ορθοπαιδικά προβλήματα, όπως κατάγματα ή εκφυλιστικές παθήσεις, ενώ ως σημαντικότεροι λόγοι για αγωγή αναφέρονται η καθυστερημένη ή εσφαλμένη διάγνωση και η πλημμελής αντιμετώπιση. Αναφορές σχετικά με ιατρο-νομικά θέματα γύρω από τη χειρουργική του άνω άκρου δεν ανευρίσκονται στην ελληνική βιβλιογραφία. Σκοπός της μελέτης είναι η ανεύρεση των περιστατικών της χειρουργικής του ώμου που κατέφυγαν στη δικαιοσύνη και το τελικό αποτέλεσμα της εκδίκασης αυτών.
Υλικό και Μέθοδος
Αυτή είναι μια αναδρομική μελέτη περιστατικών της χειρουργικής του άνω άκρου που κατέφυγαν στη δικαιοσύνη εντός των τελευταίων δύο δεκαετιών στο χώρο της Ελλάδας. Τα περιστατικά αναλύθηκαν περαιτέρω, προκειμένου να ανευρεθούν όσα αφορούν τη χειρουργική του ώμου.
Αποτέλεσμα
Συνολικά εκδικάστηκαν 3 αγωγές που σχετίζονταν με τη χειρουργική του ώμου στο διάστημα αυτό. Όλες οι περιπτώσεις αφορούσαν προγραμματισμένα χειρουργεία. Δύο περιπτώσεις σχετίζονταν με επιπλοκές μετά από αρθροπλαστική ώμου (ημιολική και ολική) για αρθρίτιδα, ενώ μια περίπτωση με αρθροσκοπική αποκατάσταση ασβεστοποιού τενοντίτιδας ώμου. Επανεπέμβαση απαιτήθηκε σε δύο περιπτώσεις, ενώ στην 3η υπήρξε μόνιμη πάρεση του κερκιδικού νεύρου. Δύο αγωγές κατέληξαν σε χρηματική ικανοποίηση του ασθενή, €10.000 και €26.705 αντίστοιχα, ενώ η 3η είναι ακόμη σε εξέλιξη.
Συμπεράσματα
Αυτή είναι η πρώτη μελέτη σχετικά με ιατρο-νομικές επιπτώσεις της χειρουργικής του ώμου στην Ελλάδα. Οι αγωγές που μελετήθηκαν σχετίζονταν με εκφυλιστικές παθήσεις του ώμου και με μέσο ποσό αποζημίωσης τα €18.352. Η κατανόηση των αιτίων που οδηγούν σε αγωγές, θα βοηθήσει τους χειρουργούς να αποφύγουν περαιτέρω δυσάρεστα αποτελέσματα και νομικές επιπτώσεις.

ΕΑ 157

Η ΜΟΡΦΟΛΟΓΙΚΗ ΑΝΑΤΟΜΙΑ ΤΗΣ ΩΜΟΠΛΑΤΗΣ ΣΧΕΤΙΖΕΤΑΙ ΜΕ ΤΗΝ ΕΜΦΑΝΙΣΗ ΕΚΦΥΛΙΣΤΙΚΩΝ ΠΑΘΗΣΕΩΝ ΤΟΥ ΩΜΟΥ. ΣΥΣΤΗΜΑΤΙΚΗ ΑΝΑΣΚΟΠΗΣΗ ΤΗΣ ΒΙΒΛΙΟΓΡΑΦΙΑΣ.

Δημήτριος Σταμίρης[1], Σταύρος Σταμίρης[1], Κυριάκος Παπαβασιλείου[1], Αργύριος Μαυροβουνιώτης[1], Γεώργιος Προφητηλιώτης[1], Ελευθέριος Τσιρίδης[1], Ιωάννης Σαρρής[1]
[1]Γ Ορθοπαιδική, Γ.Ν. Παπαγεωργίου

Σκοπός
Σκοπός της μελέτης αυτής ήταν να διερευνήσουμε τη πιθανή συσχέτιση ανάμεσα στη «κριτική γωνία του ώμου» (CSA), σαν προδιαθεσικό παράγοντα για την ανάπτυξη εκφυλιστικών ρήξεων του τενοντίου πετάλου (DRCT) ή πρωτοπαθούς γληνοβραχιόνιου οστεοαρθρίτιδας (PGOA).

Υλικό και Μεθοδολογία
Έγινε μια συστηματική ανασκόπηση της βιβλιογραφίας (Pubmed, Scopus, Mendeley, CENTRAL) για μελέτες οι οποίες διερευνούσαν τη σχέση ανάμεσα στη CSA και την ανάπτυξη DRCT ή PGOA. Για να μπορέσουμε να μελετήσουμε μεμονωμένα τη συσχέτιση ανάμεσα στη CSA σαν αιτιολογικό παράγοντα για την εμφάνιση των παραπάνω εκφυλιστικών παθήσεων του ώμου, αποκλείσαμε όλες τις μελέτες στις οποίες δεν εξαιρούνταν οι ασθενείς με προηγούμενο ιστορικό τραυματισμού στον εξεταζόμενο ώμο.

Αποτελέσματα
Εννέα μελέτες πληρούσαν τα κριτήρια εισαγωγής στη συστηματική μελέτη μας. Η κλίμακα Newcastle Ottawa scale χρησιμοποιήθηκε για την ποιοτική αξιολόγηση των μελετών. Στο σύνολο των μελετών υπήρχαν 998 ασθενείς με DRCT και 285 ασθενείς με PGOA. Ο πληθυσμός αναφοράς αποτελούταν από συνολικά 538 ασθενείς (Control group). Η μέση τιμή της CSA για το DRCT group κυμαινόταν από 33,9ο έως 41,01ο, για το PGOA group από 27,3ο έως 29,8ο και για το control group από 30,2ο έως 37,28ο. Όλες οι μελέτες ανέφεραν στατιστικά σημαντική διαφορά ανάμεσα στα DRCT και PGOA groups και στα αντίστοιχα control group.

Συμπέρασμα
Τα αποτελέσματα της μελέτης μας υποστηρίζουν τη παρουσία συσχέτισης ανάμεσα στις τιμές της CSA και την εμφάνιση των παραπάνω εκφυλιστικών παθήσεων του ώμου.

ΕΑ 158

ΧΕΙΡΟΥΡΓΙΚΗ ΑΝΤΙΜΕΤΩΠΙΣΗ ΧΡΟΝΙΩΝ ΕΞΑΡΘΡΗΜΑΤΩΝ ΑΚΡΩΜΙΟΚΛΕΙΔΙΚΗΣ ΑΡΘΡΩΣΗΣ ΜΕ ΤΗ ΧΡΗΣΗ ΙΣΧΥΡΩΝ ΡΑΜΜΑΤΩΝ ΚΑΙ ΑΥΤΟΛΟΓΟΥ ΜΟΣΧΕΥΜΑΤΟΣ ΗΜΙΤΕΝΟΝΤΩΔΟΥΣ

ΙΑΤΡΟΣ Γιάννης Κότσαλης[1,2], ΙΑΤΡΟΣ Μαρία Λαδογιάννη[2], ΙΑΤΡΟΣ Σπύρος Μανθάς[1], ΙΑΤΡΟΣ Σοφία Συγγούνα[2], ΙΑΤΡΟΣ Γιάννης Αϋφαντής[2], ΙΑΤΡΟΣ Γιάννης Παυλίδης[2], ΙΑΤΡΟΣ Εμμανουήλ Φανδρίδης[2]
[1]Γενικό Νοσοκομείο Αθηνών 'Γ. ΓΕΝΝΗΜΑΤΑΣ', [2]Γενικό Νοσοκομείο Αττικής 'ΚΑΤ'

Σκοπός: Η παρουσίαση αποτελεσμάτων της χειρουργικής αντιμετώπισης χρόνιων εξαρθρημάτων ακρωμιοκλειδικής άρθρωσης (ΑΑ) με τη χρήση ισχυρών ραμμάτων και αυτομοσχεύματος ημιτενοντώδους.
Μέθοδοι: Επτά άντρες ασθενείς, με μέσο όρο ηλικίας 39 έτη (23-55) αντιμετωπίστηκαν χειρουργικά για χρόνια ρήξη ΑΑ. Όλοι οι ασθενείς είχαν αρχικό τραυματισμό πάνω από 3 μήνες. Έξι ασθενείς είχαν εξάρθρημα τύπου V και ένας τύπου IV (κατά Rockwood).
Κατά την επέμβαση, δημιουργούμε οπή 4,5 χιλιοστών στην περιφερική κλείδα, 2-3 εκατοστά έσω από την ΑΑ. Τέσσερα Ethibond ράμματα καθώς και το μόσχευμα του ημιτενοντώδους περνούν γύρω από τη βάση της κορακοειδούς απόφυσης. Τα 4 σκέλη των ραμμάτων περνούν από την οπή της κλείδας. Δύο σκέλη των ραμμάτων περνούν πίσω από την κλείδα και δύο μπροστά. Τέλος, περνάμε τον ημιτενοντώδη γύρω από την κλείδα. Η κλείδα ανατάσσεται, με κάθε ένα από τα ζεύγη των ραμμάτων να σταθεροποιούν την κλείδα στο κεφαλοουριαίο και στο προσθοπίσθιο επίπεδο. Το μόσχευμα ασφαλίζεται στη θέση του με τη χρήση μη-απορροφήσιμων ραμμάτων ενώ τα εναπομείναντα άκρα του μοσχεύματος χρησιμοποιούνται για την ανακατασκευή του θυλάκου της ΑΑ.
Αποτελέσματα: Ο μέσος χρόνος παρακολούθησης ασθενών ήταν 18 μήνες (10-24). Η μέση βαθμολογία Constant ήταν 85 (81-88). Η ακτινολογική ανάταξη δεν ήταν ανατομική σε δύο περιπτώσεις. Όλοι οι ασθενείς ανέφεραν επιστροφή στις καθημερινές εργασιακές και αθλητικές δραστηριότητες. Μείζονα επιπλοκή δεν αναφέρθηκε σε καμία περίπτωση.
Συμπέρασμα: Σε χρόνια εξαρθρήματα της ΑΑ, η καθήλωση με ισχυρά ράμματα και η χρήση του ημιτενοντώδους, ως βιολογικό παράγοντα για τη συνδεσμική ανεπάρκεια, εμφανίζουν ικανοποιητικά λειτουργικά αποτελέσματα παρά την μικρή απώλεια της ανάταξης σε δυο περιπτώσεις.

ΕΑ 159

Η ΧΕΙΡΟΥΡΓΙΚΗ ΑΠΟΚΑΤΑΣΤΑΣΗ ΤΟΥ ΕΞΑΡΘΡΗΜΑΤΟΣ ΤΗΣ ΑΚΡΩΜΙΟΚΛΕΙΔΙΚΗΣ ΜΕ ΤΗ ΧΡΗΣΗ ΣΥΣΤΗΜΑΤΟΣ ΡΑΜΜΑΤΟΣ/ΚΟΥΜΠΙΟΥ (ENDO-BUTTON)

Παρασκευη Γεωργιαδου[1], Ευάγγελος Μπουκορος[1], Χριστίνα Χατζηδάκη, Ιωάννης Μουστακαλής[1], Αναστάσιος Ρόζος[1], Χρήστος Γαρνάβος
[1]ΓΝΑ "ΕΥΑΓΓΕΛΙΣΜΜΟΣ"

Σκοπός: Η παρουσίαση της εμπειρίας μας στην αντιμετώπιση του εξαρθρήματος της ακρωμιοκλειδικής με τη χρήση συστήματος ράμματος/κουμπιών (endo-buttons) και η αξιολόγηση των αποτελεσμάτων μας.
Υλικό & Μέθοδος: Μελετήθηκαν αναδρομικά 18 ασθενείς, όλοι άνδρες, με ηλικίες από 26-49 έτη (μο 33 έτη), που εισήχθηκαν στο νοσοκομείο μας σε διάστημα 4 ετών (2015-2019) με εξάρθρημα ακρωμιοκλειδικής τύπου III (10 περιπτώσεις) και V (8 περιπτώσεις) κατά Rockwood. Όλοι οι ασθενείς αντιμετωπίσθηκαν χειρουργικά με τη την χρήση του συστήματος ράμματος-κουμπιών (endo-buttons) με τεχνική περιορισμένης επεμβατικότητας (σύστημα MINAR). Ο προεγχειρητικός απεικονιστικός έλεγχος περιελάμβανε την προσθιοπίσθια προβολή της ακρωμιοκλειδικής, την προβολή Zanca, και επιλεκτικά δυναμικές συγκριτικές προβολές και μασχαλιαία προβολή, επί υποψίας προσθιοπίσθιας μετατόπισης. Ο μέσος χρόνος από τον τραυματισμό έως το χειρουργείο ήταν 4 ημέρες (1-20). Για την εκτίμηση των μετεγχειρητικών αποτελεσμάτων χρησιμοποιήθηκαν το Constant shoulder score και το Taft shoulder score.
Αποτελέσματα: Δεν παρατηρήθηκε νευροαγγειακή βλάβη, θρόμβωση, φλεγμονή, κακώσεις στον θώρακα. Ο μέσος χρόνος παρακολούθησης ήταν 18 μήνες (3-35 μήνες). Μέση τιμή του Constant Score 93,2 (74-100) και του Taft score 10,1 (4-12). Σε τρεις περιπτώσεις δεν επετεύχθη πλήρης ανάταξη, ενώ σε μία παρατηρήθηκε μερική απώλεια της ανάταξης 3 μήνες μετεγχειρητικά. Ο χρόνος από τον τραυματισμό έως το χειρουργείο, καθώς και αστάθεια σε οριζόντιο επίπεδο δεν φαίνεται να επηρεάζει ιδιαίτερα το τελικό λειτουργικό αποτέλεσμα.
Συμπεράσματα: Η τεχνική συστήματος ράμματος/κουμπιών (τεχνική MINAR) είναι μια ασφαλής τεχνική με πολύ καλά αποτελέσματα για την αντιμετώπιση των εξαρθρημάτων της ακρωμιοκλειδικής που έχουν ένδειξη για χειρουργική αντιμετώπιση.

ΕΑ 160

ΑΠΟΚΑΤΑΣΤΑΣΗ ΔΙΑΥΠΕΡΚΟΝΔΥΛΙΩΝ ΚΑΤΑΓΜΑΤΩΝ ΒΡΑΧΙΟΝΙΟΥ ΜΕ ΤΟΠΟΘΕΤΗΣΗ ΔΥΟ ΑΝΑΤΟΜΙΚΩΝ ΠΛΑΚΩΝ ΣΕ ΠΑΡΑΛΗΛΗ ΘΕΣΗ. ΚΛΙΝΙΚΑ ΑΠΟΤΕΛΕΣΜΑΤΑ ΑΠΟ 43 ΑΣΘΕΝΕΙΣ

Ανδρέας Πισκοπάκης[1], Παναγιώτης Κανέλλος[1], Ιωάννης Αϋφαντής[1], Σοφία Συγγούνα[1], Σαράντης Σπυρίδωνος[1]
[1]Κλινική Χειρουργίκης Ανώ Άκρου- Χεριού- Μικροχειρουργική, Γ. Ν. Α. ΚΑΤ

ΕΙΣΑΓΩΓΗ: Τα ενδαρθρικα κατάγματα περιφερικού βραχιονίου είναι σύνθετα κατάγματα και η αντιμετώπιση τους απαιτητική. Η ανοικτή ανάταξη και εσωτερική οστεοσύνθεση με δυο πλάκες είναι η πιο κατάλληλη θεραπεία. Η τοποθέτηση ανατομικών πλακών στις δυο κολόνες του περιφερικού βραχιονίου, σε παράλληλη θέση, είναι μια από τις μεθόδους οστεοσύνθεσης αυτών των απαιτητικών καταγμάτων. Αναλύσαμε και παρουσιάζουμε τα κλινικά αποτελέσματα της παραπάνω μεθόδου στην αντιμετώπιση σειράς ασθενών.
ΜΕΘΟΔΟΣ: Από το 2014 έως το 2019, σαράντα τρείς (43) ασθενείς (28 γυναίκες) με μ.ο. ηλικίας 58 έτη (20-77) υπεβλήθησαν σε ανοιχτή ανάταξη και εσωτερική οστεοσύνθεση για την αντιμετώπιση καταγμάτων του περιφερικού τμήματος του βραχιονίου, (τύπου C κατά AO). Σε όλες τις περιπτώσεις έγινε οπίσθια προσπέλαση του αγκώνα, οστεοτομία του ωλεκράνου και τοποθετήθηκαν δύο ανατομικές πλάκες σε παράλληλη θέση. Όλοι οι ασθενείς αξιολογήθηκαν με βάση το Mayo Elbow Performance Score (MEPS).
ΑΠΟΤΕΛΕΣΜΑΤΑ: Το εύρος κάμψης της άρθρωσης του αγκώνα ήταν 120ο κατά μ.ο και το μέσο εύρος έκτασης ήταν 20ο .Ο μέσος όρος στην MEPS βαθμολογία ήταν 89, με άριστο αποτέλεσμα σε 22 ασθενείς, καλό σε 10 και μέτρια σε 4 ασθενείς. Στις μετεγχειρητικές ακτινογραφίες δεν κατεγράφησαν περιπτώσεις γωνιώδους παραμορφώσεως ή πλημμελούς ανάταξης του κατάγματος. Τέσσερεις ασθενής παρουσίασαν εικόνα πλημμελούς πώρωσης στην περιοχή της μετάφυσης, ωστόσο δε χρειάστηκε να υποβληθούν σε επανεπέμβαση. Έκτοπη οστεοποίηση παρουσίασε ένας ασθενής, ενώ ένας άλλος χρειάστηκε αρθρόλυση λόγω δυσκαμψίας, μετά από 9 μήνες. Ωλένια νευροπάθεια παρουσίασαν 11 ασθενείς που υποχώρησε αυτόματα μέσα σε 4- 6 μήνες. Λοίμωξη παρουσιάστηκε σε έναν ασθενή όπου έγινε αφαίρεση των υλικών οστεοσύνθεσης χωρίς όμως αναθεώρηση αυτής.
ΣΥΖΗΤΗΣΗ: Η αποκατάσταση των συντριπτικών καταγμάτων περιφερικού βραχιονίου με τη χρήση ανατομικών πλακών σε παράλληλη θέση αποτελεί μια αποτελεσματική μέθοδο οστεοσύνθεσης με πολύ καλά αποτελέσματα. Κάλο εύρος κίνησης και η πολύ καλή λειτουργικότητα επιτυγχάνεται στις περισσότερες των περιπτώσεων προσφέροντας ξανά μια πολύ καλή ποιότητα ζωής για τον ασθενή.

ΕΑ 161

ΣΥΝΘΕΤΑ ΚΑΤΑΓΜΑΤΑ-ΕΞΑΡΘΡΗΜΑΤΑ ΑΓΚΩΝΑ (ΤΥΠΟΥ MONTEGGIA): ΧΕΙΡΟΥΡΓΙΚΗ ΑΝΤΙΜΕΤΩΠΙΣΗ ΜΕ ΤΡΟΠΟΠΟΙΗΜΕΝΗ ΠΡΟΣΠΕΛΑΣΗ BOYD

Ζήνων Κόκκαλης[1], Δημήτριος Αθανασόπουλος[1], Ιωάννα Λιανού[1], Αικατερίνη Μπαβέλου[1], Δημήτριος Ταταράκης[1], Ανδρέας Παναγόπουλος[1]
[1]*Ορθοπαιδική Κλινική Πανεπιστημίου Πατρών*

Σκοπός: Σκοπός αυτής της αναδρομικής μελέτης είναι η εκτίμηση των αποτελεσμάτων της χειρουργικής αντιμετώπισης των καταγμάτων – εξαρθρημάτων αγκώνα (τύπου Monteggia) με τροποποιημένη προσπέλαση Boyd.
Υλικό & Μέθοδος: Έντεκα ασθενείς (μέση ηλικία 52 ετών, εύρος 22-74 ετών) με σύνθετα κατάγματα – εξαρθρήματα αγκώνα (τύπου Monteggia) συμπεριλήφθηκαν σε αυτήν την αναδρομική μελέτη. Η χειρουργική θεραπεία περιλάμβανε οστεοσύνθεση της ωλένης, και, ανάλογα με την βλάβη της κεφαλής της κερκίδας, οστεοσύνθεση ή αντικατάσταση. Πραγματοποιήθηκε συγκεκριμένο εγχειρητικό πρωτόκολλο με τροποποιημένη προσπέλαση Boyd. Έγινε αποκατάσταση του αγκωνιαίου μυός και του έξω ωλενίου πλαγίου συνδέσμου (LUCL) με διοστικά ράμματα ή άγκυρες στο εγγύς τμήμα της ωλένης για την αποφυγή αστάθειας. Όλοι οι ασθενείς αξιολογήθηκαν με την αναλογική κλίμακα πόνου (VAS score), το εύρος κίνησης, και το Mayo Elbow Performance Score (MEPS). Πραγματοποιήθηκε ακτινολογική αξιολόγηση και αναλύθηκαν επίσης επιπλοκές και αναθεωρήσεις.
Αποτελέσματα: Η μέση διάρκεια παρακολούθησης ήταν 18 μήνες (εύρος, 12-36 μήνες). Κατά την τελευταία παρακολούθηση, η μέση βαθμολογία της αναλογικής κλίμακας πόνου ήταν 1.8 (εύρος, 0-4), και το Mayo Elbow Performance Score ήταν 84 (εύρος, 70-100). Η μέση απώλεια της έκτασης ήταν 19° (εύρος, 5-30), και η κάμψη ήταν 127° (εύρος, 110-140). Σημειώθηκαν έκτοπες οστεοποιήσεις σε 2 (18%) ασθενείς, για τους οποίους δεν απαιτήθηκε νέο χειρουργείο. Σε δύο ασθενείς χρειάστηκε αφαίρεση των υλικών οστεοσύνθεσης και αρθρόλυση με τελικό ικανοποιητικό αποτέλεσμα.
Συμπεράσματα: Η χειρουργική αντιμετώπιση των καταγμάτων – εξαρθρημάτων αγκώνα (τύπου Monteggia) αποτελεί πρόκληση. Η χειρουργική θεραπεία με το συγκεκριμένο εγχειρητικό πρωτόκολλο και με τροποποιημένη προσπέλαση Boyd αποκαθιστά επιτυχώς την κίνηση και σταθερότητα του αγκώνα με χαμηλό ποσοστό επιπλοκών.

ΕΑ 162

ΠΑΡΑΜΟΡΦΩΣΗ ΡΑΙΒΟΙΠΠΟΠΟΔΙΑΣ ΣΕ ΕΔΑΦΟΣ ΑΡΘΡΟΓΡΥΠΩΣΗΣ.

ΕΙΔΙΚΕΥΟΜΕΝΟΣ ΑΛΕΞΑΝΔΡΟΣ ΑΥΓΕΡΙΝΟΣ[2], ΕΙΔΙΚΕΥΟΜΕΝΗ ΝΙΚΗ ΚΥΡΙΑΖΗ[1], ΕΠΙΜΕΛΗΤΗΣ Β ΔΗΜΗΤΡΙΟΣ ΚΟΥΡΕΜΕΝΟΣ[1], ΕΙΔΙΚΕΥΟΜΕΝΟΣ ΓΕΩΡΓΙΟΣ ΚΑΛΛΙΝΤΕΡΑΚΗΣ[2], ΕΙΔΙΚΕΥΟΜΕΝΟΣ ΙΩΑΝΝΗΣ ΚΑΨΙΜΑΛΗΣ[3], ΔΙΕΥΘΥΝΤΗΣ ΙΩΑΝΝΗΣ ΜΙΧΕΛΑΡΑΚΗΣ[1]

[1]Β ΟΡΘΟΠΑΙΔΙΚΗ ΚΛΙΝΙΚΗ ΑΓΛΑΙΑ ΚΥΡΙΑΚΟΥ, [2]Β ΟΡΘΟΠΑΙΔΙΚΗ ΚΛΙΝΙΚΗ 401 ΓΣΝΑ, [3]ΟΡΘΟΠΑΙΔΙΚΗ ΚΛΙΝΙΚΗ ΝΙΜΙΤΣ

Σκοπός

Σκοπός της εργασίας μας είναι να περιγράψουμε τα συμπεράσματα, σχετικά με την εικοσαετή εμπειρία μας στην αντιμετώπιση της ραιβοϊπποποδίας, σε έδαφος αρθρογρύπωσης.

Υλικό και μέθοδος

Κατά το χρονικό διάστημα 1996-2016, έχουμε αντιμετωπίσει στο τμήμα μας 165 κλινικές περιπτώσεις ραιβοϊπποποδίας σε 90 παιδιά. Τα 51 αφορούσαν αγόρια και τα 39 κορίτσια. Η μέση ηλικία των ασθενών ήταν 7,6 έτη με το μικρότερο ασθενή να είναι μόλις 3 μηνών, ενώ ο μεγαλύτερος 16 ετών. Χρησιμοποιήθηκαν Ponseti νάρθηκες και έγινε επιμήκυνση του αχιλλείου τένοντα σε 38 ασθενείς και συνολικά 68 πόδια. Επίσης, εφαρμόστηκε χαλάρωση μαλακών μορίων και ακινητοποίηση με νάρθηκα, σε 35 παιδιά και συνολικά 67 πόδια. Τα υπόλοιπα 17 παιδιά (συνολικά 30 πόδια) υποβλήθηκαν σε εκτενή απελευθέρωση μαλακών μορίων και σταδιακή διόρθωση του άξονα του ποδός με τη μέθοδο Illizarov. Τα αποτέλεσματα αξιολογήθηκαν με βάση τα κλινικά σημεία και ακτινολογικά ευρήματα.

Αποτέλεσμα

Η μέση επανεξέταση έγινε στα 6,4 έτη. Τα αποτελέσματα ήταν άριστα σε 56 ασθενείς με τη μέθοδο PCATR (Ponseti Casting and Achilles Tendon Release), 59 ασθενείς με STRC (Soft Tissue Release and Casting) και 23 ασθενείς με STRIL (Soft Tissue Release and gradual correction using the Illizarov method). Καλά αποτελέσματα είχαμε σε 10 ασθενείς με PCATR, 6 με STRC και 7 με STRIL. Πτωχά αποτελέσματα διαπιστώθηκαν σε 2 ασθενείς με PCATR και έναν με STRIL. Υποτροπή είχαμε σε έναν ασθενή με STRC.

Συμπεράσματα

Η ραιβοϊπποποδία μπορεί να αντιμετωπιστεί με PCATR σε ηλικία κάτω του ενός έτους, με την STRC 1-5 ετών και με STRIL μετά την ηλικία των 5 ετών.

ΕΑ 163

Θεραπεία αρθρογρύπωσης σε νεογνό με υπό διερεύνηση σύνδρομο με πολλαπλές σκελετικές ανωμαλίες

Δρ Ανδριανη Σιαμπουρή[1], Δρ Κυριάκος Καντωνίδης[1], Δρ Μιχαήλ Λιούμπας[2], Dr Βιολέττα Χριστοφίδου Αναστασιάδου[2], Dr Ιωάννης Ορφανός[1]
[1]Γ.Ν Λευκωσίας, [2]Νοσοκομειο Αρχιεπισκοπος Μακάριος Γ

ΣΚΟΠΟΣ: Παρουσίαση περιστατικού με ευρήματα συμβατά με αρθρογρύπωση σε σύνδρομο υπό διερεύνηση

Η αρθρογρύπωση σπάνια κατάσταση (1:3000 γεννήσεις) και αποτελεί ένα σύνολο παθολογικών καταστάσεων που αφορούν το μυοσκελετικό σύστημα. Έχει συνδεθεί με τουλάχιστον 150 σύνδρομα. Αφορά κυρίως δυσκαμψία των συνδέσμων και συχνά (περίπου 43%) παρατηρείται ελαττωμένη μυική ισχύς που αφορά είτε νευρολογικό πρόβλημα είτε αμυοπλασία. Συνήθως, γίνεται αντιληπτή στην εμβρυική ηλικία.

ΥΛΙΚΟ & ΜΕΘΟΔΟΣ:
Θήλυ τελειόμηνο νεογνό (38η εβδομάδα κύησης) με μοναδικό εύρημα ραιβοϊπποποδία στην δεξιά ποδοκνημική κατά τον προγεννητικό υπέρηχο, παραπέμφθηκε από ιδιωτική κλινική λόγω αναφερόμενης αναπνευστικής δυσχέρειας περιγεννητικά στην ΜΕΝΝ. Εισήχθη λόγω πολλαπλών σκελετικών ανωμαλιών, χωρίς συνοδά προβλήματα. Παρουσίασε προοδευτική ελάττωση του αντανακλαστικού θηλασμού, που οδήγησε σε υποχρεωτική σίτιση μέσω ρινογαστρικού σωλήνα.
Εκτιμήθηκε από την ομάδα μας λόγω αμφοτερόπλευρης συγγενούς ραιβοϊπποποδίας και κύφωσης. Κατά την κλινική εξέταση παρατηρήθηκαν επιπλέον: βραχέα μετατάρσια , καμπτοδακτυλία άνω άκρων, μικρογναθισμός – οπισθογναθισμός, περιορισμένη απαγωγή στις κατ' ισχίον αρθρώσεις και δυσκαμψία των ποδοκνημικών.
Την 10η ημέρα ζωής, τοποθετήθηκαν γύψοι με την μέθοδο Ponseti για αντιμετώπιση της ραιβοϊπποποδίας και άλλαζαν αρχικά σύμφωνα με την μέθοδο.
Πραγματοποιήθηκε μαγνητική τομογραφία εγκεφάλου και σπονδυλικής στήλης, υπέρηχος καρδιάς, κοιλίας και ισχίων. Από το MRI επιβεβαιώθηκε συγγενής κυφοσκολίωση και κρανιοσυνοστέωση. Δεν πρόεκυψαν παθολογικά ευρήματα από τα υπερηχοτομογραφήματα καρδιάς-κοιλιάς. Ωστόσο, αναδείχθηκε συγγενής δυσπλασία ισχίων άμφω με εξάρθρημα των μηριαίων κεφαλών.
Κατά την 4η (διορθωμένη) εβδομάδα ζωής, τοποθετήθηκε κηδεμόνας τύπου Pavlik για αντιμετώπιση των εξαρθρημάτων.
Το βρέφος παρουσιάζει σοβαρή γενικευμένη υποτονία, λαρυγγομαλακία, αδυναμία σίτισης και επεισόδια άπνοιας. Ο καρυότυπος και οι μικροσυστοιχίες είναι εντός του φυσιολογικού. Ο νευρομεταβολικός και λοιπός μοριακός έλεγχος σε εξέλιξη.

ΑΠΟΤΕΛΕΣΜΑΤΑ: Η αντιμετώπιση και διερεύνηση είναι σε εξέλιξη.

ΣΥΜΠΕΡΑΣΜΑ: Η συγγενής αρθρογρύπωση απαιτεί εκτεταμένη αιτιολογική διερεύνηση λόγω των υποκείμενων γενετικών νοσημάτων και η αντιμετώπιση πολυθεματικότητα κατά συστήματα. Οι παραμορφώσεις είναι ανθεκτικές, κάτι το οποίο επιβεβαιώνεται από την βιβλιογραφία. Συχνά οι συμβατικές μέθοδοι αποτυγχάνουν και απαιτείται χειρουργική αντιμετώπιση.

ΕΑ 164

Ο ΣΥΣΧΕΤΙΣΜΟΣ ΤΗΣ ΑΠΛΑΣΙΑΣ ΤΩΝ ΑΚΤΙΝΩΝ ΤΟΥ ΠΟΔΙΟΥ ΜΕ ΣΥΝΟΔΕΣ ΣΥΓΓΕΝΕΙΣ ΔΙΑΦΟΡΟΠΟΙΗΣΕΙΣ ΚΑΙ Η ΚΛΙΝΙΚΗ ΣΗΜΑΣΙΑ ΤΗΣ ΠΑΘΗΣΗΣ

Ορθοπαιδικός Χειρουργός Δημοσθένης Αλασεϊρλής[1], Απόστολος Κόλκας[2], Ορθοπαιδικός Χειρουργός Δημήτριος Τσιαμπάς[3], Καθηγητής Ορθοπαιδικής Μάριος Βεκρής[2], Καθηγητής Ορθοπαιδικής Αναστάσιος Κορομπίλιας[2], Καθηγητής Ορθοπαιδικής Παναγιώτης Ν. Σουκάκος[4]

[1]Γενική Κλινική Euromedica, [2]Ορθοπαιδική Κλινική Πανεπιστημίου Ιωαννίνων, [3]Ορθοπαιδική Κλινική Γ.Ν. Ιωαννίνων "Γ. Χατζηκώστα", [4]Ορθοπαιδικό Κέντρο Έρευνας και Εκπαίδευσης, ΑΤΤΙΚΟΝ Πανεπιστημιακο Νοσοκομείο

Σκοπός: Η ανάδειξη του συσχετισμού της απλασίας των ακτίνων του ποδιού με συνοδές συγγενείς διαφοροποιήσεις και της κλινικής σημασίας της πάθησης.

Υλικό & Μέθοδος: 30 ασθενείς (18 άρρενες και 12 θήλεις) εξετάσθηκαν σε ηλικία 2 ετών κ.μ.ο. (0-17). Έγινε έλεγχος του ιστορικού, λεπτομερής εκτίμηση του μυοσκελετικού, παιδιατρικη εκτίμηση, καταγραφή συγγενών διαφοροποιήσεων που αφορούσαν τον άκρο πόδα και άλλες περιοχές του μυοσκελετικού, της όποιας χειρουργικής θεραπείας απαιτήθηκε και του τελικού κλινικού αποτελέσματος για τον κάθε ασθενή, που αξιολογήθηκε με το Lower Extremity Functional Scale (LEFS). Το χρονικό διάστημα παρακολούθησης ήταν 12.2 έτη κ.μ.ο. (2-18).

Αποτελέσματα: Απλασία ολόκληρων των ακτίνων του ποδιού διαπιστώθηκε σε 25 ασθενείς. 23 ασθενείς παρουσιάζαν συνοδές συγγενείς διαφοροποιήσεις που αφορούσαν τον ίδιο τον άκρο πόδα σε 17 ασθενείς (συν-βραχυδακτυλίες, κλινοδακτυλίες, συνένωση οστών του ταρσού), 9 ασθενείς υποπλασία της κνήμης, 10 ασθενείς απλασία της περόνης, 2 ασθενείς υποπλασία του μηριαίου. Συνύπαρξη 2 και πλέον συνοδών συγγενών διαφοροποιήσεων παρουσίαζαν 19 ασθενείς. 10 ασθενείς υποβλήθηκαν σε χειρουργικές επεμβάσεις: επιμήκυνση κνήμης(6), οστεοτομία ταρσού(2), εκτομή προσαγωγού του μεγάλου δακτύλου(2). Το τελικό LEFS score αξιολογήθηκε στο 72.5% στους ασθενείς που υποβλήθηκαν σε χειρουργική αντιμετώπιση και στο 90% στους ασθενείς που αντιμετωπίσθηκαν συντηρητικά, με εξαίρεση έναν ασθενή που του εφαρμόσθηκε πρόθεση.

Συμπεράσματα: Απατείται εφαργύπνιση με την διάγνωση της απλασίας ακτίνων του ποδιού, καθώς διαπιστώθηκαν συνοδές συγγενείς διαφοροποιήσεις σε ποσοστό 76.7%, οι οποίες ήταν και ο κύριος λόγος χειρουργικής αντιμετώπισης.

ΕΑ 165

Ολιγοδακτυλία : το πόδι με ελαττωμένο αριθμό ακτίνων.

Νικόλαος Λαλιώτης[1], Χρύσανθος Χρυσάνθου[1], Παναγιώτης Κωνσταντινίδης[1]
[1]*Ιατρικό Διαβαλκανικό Κέντρο*

Το πόδι με ελαττωμένο αριθμό ακτίνων ανήκει στις επιμήκεις διαταραχές σχηματισμού, με μεγάλη ποικιλία συνοδών διαμαρτιών. Παρουσιάζουμε μια σειρά παιδιών με ολιγοδακτυλία και συζητάμε την διερεύνηση, τις συνοδές διαμαρτίες και την αντιμετώπιση τους.
Ασθενείς μέθοδος Περιγράφουμε σειρά 12 ασθενών. Η έλλειψη αφορά την έσω , κεντρική ή περιφερική ακτίνα. Σε 4 παιδιά η ελάττωση αφορούσε μια ακτίνα και δεν υπήρχε ανισοσκελία ή επιμήκης διαταραχή κεντρικότερα. Σε 2 ασθενείς η διάγνωση έγινε προγεννητικά. Δύο παιδιά είχαν αμφοτερόπλευρη βλάβη. Η ποδοκνημική είχε σφαιρική διαμόρφωση σύστοιχα με την ολιγοδακτυλία. Σε 7 παιδιά η βλάβη συνοδευόταν από κεντρική διαταραχή επιμήκους σχηματισμού (περονιαία ημιμέλεια ή υποπλασία του κάτω άκρου). Τέσσερα παιδιά είχαν 4 ακτίνες και τρία παιδιά 3 ακτίνες. Ενα παιδί είχε αμφοτερόπλευρα τριακτινωτό πόδι, με απλασία της κνήμης.
Αποτελέσματα. Η αντιμετώπιση ήταν προσωποποιημένη για κάθε διαμαρτία. Σε απουσία ανισοσκελίας, η χρήση υποδήματος του εμπορίου ήταν εύκολη, αλλά σε 2 ασθενείς εφαρμόζαμε ειδικό μαλακό ένθετο. Η αντιμετώπιση της ανισοσκελίας, σύμφωνα με την ταξινόμηση Paley, συνδυαζόταν με χειρουργική παρέμβαση για την επίτευξη σταθερής ποδοκνημικής και ικανοποιητικής πελματιαίας στήριξης. Σειρά επεμβάσεων με διατατική ιστογένεση με την τεχνική Ilizarov, έγινε στους 7 ασθενείς. Κατάλληλο ορθωτικό υποστήριζε το πόδι των ασθενών στην βάδιση. Στο ασθενή με την απλασία κνήμης δεν έγινε χειρουργική παρέμβαση.
Συμπέρασμα Η ολιγοδακτυλία του ποδιού εμφανίζεται με μεγάλη ποικιλία δυσπλασιών. Η αντιμετώπιση είναι εξατομικευμένη ανάλογα με την βαρύτητα, στοχεύοντας σε ένα σταθερό πόδι με ικανοποιητική πελματιαία στήριξη.

ΕΑ 166

Η Επιμηκυνόμενη Μεγαπρόθεση (ΕΜ) αποτελεί αξιόπιστη επιλογή στη χειρουργική διάσωσης σκέλους παιδιατρικών ασθενών με κακοήθη όγκο κάτω άκρου: Η εμπειρία μας

Δρ. Ροδάνθη Μαργαρίτη[1], Χρήστος Λούκας[1], Φλουρέντζος Γεωργίου[1], Κωνσταντίνος Παλαιολόγος[1], Παναγιώτης Κολοβός[1], Αικατερίνη Κατσούλη[1], Χρήστος Ζαμπακίδης[1]
[1]*Α' Ορθοπαιδική Κλινική, ΓΝΠΑ "Π. & Α. Κυριακού"*

Εισαγωγή:
Η διάσωση σκέλους σε παιδιά με πρωτοπαθή κακοήθη όγκο κάτω άκρου αποτελεί χειρουργική πρόκληση. Ιδιαίτερα όταν ο όγκος επηρεάζει την επιφυσιακή πλάκα, απαιτείται επιμελής σχεδιασμός για την εξασφάλιση της διατήρησης της ισοσκελίας αλλά και την δημιουργία μιας ανθεκτικής κατασκευής, που θα ακολουθήσει το παιδί στην ενηλικίωση.
Παρουσιάζουμε την εμπειρία μας σε 10 περιπτώσεις.

Υλικά και Μέθοδος:
Μεταξύ 2009 και 2020 10 παιδιά ηλικίας 7 εώς 12 ετών (Μ. Ο. 9,6 έτη) με πρωτοπαθή κακοήθη όγκο κάτω άκρου υπεβλήθησαν σε χειρουργική αφαίρεση του όγκου και ανακατασκευή με επιμηκυνόμενη μεγαπρόθεση (ΕΜ). Σε 7 περιπτώσεις είχε διαγνωστεί Οστεοσάρκωμα και στις υπόλοιπες τρεις Σάρκωμα Ewing. Ο όγκος εντοπιζόταν στο περιφερικό μηριαίο (7) και στην κεντρική κνήμη (3). 6 παιδιά έλαβαν μία minimal invasive (πρώτη ομάδα) και τα υπόλοιπα 4 μία noninvasive ΕΜ (δεύτερη ομάδα).
Το follow up διήρκησε για την πρώτη ομάδα από 2009 εώς 2017 και για τη δεύτερη από 2016 εώς σήμερα και περιελάμβανε κλινική και ακτινολογική εξέταση με ορθοχρωματικές ακτινογραφίες κάθε 4-6 μήνες.

Αποτελέσματα:
Στην πρώτη ομάδα διενεργήθησαν κατά μέσο όρο 4 minimal invasive επιμηκύνσεις, οι οποίες επέφεραν τελική επιμήκυνση κατά 5,2 cm Μ. Ο. Η τελική ανισοσκελία ήταν μικρότερη του ενός εκατοστού. Η πλειοψηφία είχε καλό λειτουργικό αποτέλεσμα με μέση κάμψη γόνατος 90 μοίρες. Ένας ασθενής ανέπτυξε εν τω βάθει λοίμωξη, η οποία οδήγησε στην αντικατάσταση της μεγαπρόθεσης. Σε άλλη περίπτωση η μεγαπρόθεση αντικαταστάθηκε λόγω ανάγκης περαιτέρω επιμήκυνσης και ένας τρίτος ασθενής παρουσίασε επιφανειακή δερματική νέκρωση, που αντιμετωπίστηκε συντηρητικά.
Στη δεύτερη ομάδα ένας ασθενής έχει υποβληθεί μέχρι στιγμής σε διαδικασία επιμήκυνσης, κέρδισε 4,7 cm και δεν παρουσιάζει ανισοσκελία.

Συμπερασμα:
Η ΕΜ αποτελεί πολύτιμη λύση στη χειρουργική διάσωσης σκέλους σε παιδιατρικούς ασθενείς . Κατά τη γνώμη μας έχει ένδειξη σε παιδιά με προβλεπόμενη τελική ανισοσκελία ≥ 4 εκ. Συνεπεία της διάδοσης της non invasive ΕΜ αναμένεται σημαντική μείωση των φλεγμονών.

ΕΑ 167

Η ΕΠΙΜΗΚΥΝΣΗ ΤΟΥ ΣΥΓΓΕΝΟΥΣ ΒΡΑΧΕΟΣ ΜΕΤΑΤΑΡΣΙΟΥ ΜΕ ΔΙΑΤΑΤΙΚΗ ΟΣΤΕΟΓΕΝΕΣΗ ΣΤΗΝ ΠΑΙΔΙΚΗ ΗΛΙΚΙΑ

Dr. MD Ζωή Φρυδά[1], Dr. MD Γεώργιος Παπαδημητρίου[2], Dr. MD Ανδριάνα Βασιλάκου[1], Dr. MD Σεβαστή - Αθηνά Γιαννάκου[1], Dr. MD Μαρούλα Παράφορου[2], Dr. MD Phd Ιωάννης Αναστασόπουλος[1]
[1]Β' Ορθοπαιδική Κλινική Νοσοκομείου Παίδων "Η Αγία Σοφία", [2]Γενικό Νοσοκομείο "ΚΑΤ"

Σκοπός: Η παρουσίαση των μετεγχειρητικών αποτελεσμάτων σε ασθενείς με συγγενές βραχύ μετατάρσιο, οι οποίοι υπεβλήθησαν σε επιμήκυνση μεταταρσίου με διατατική οστεογένεση.
Υλικό & Μέθοδος: Από το 2005 έως το 2019, 11 βραχέα μετατάρσια σε 9 παιδιά ηλικίας 10-14 ετών, επιμηκύνθηκαν με την τεχνική διατατικής οστεογένεσης με εφαρμογή συσκευής εξωτερικής οστεοσύνθεσης (Orthofix M101 Standard Mini Rail). Η επιμήκυνση άρχισε 7 ημέρες μετεγχειρητικά, με ρυθμό 0,5mm /24ωρο. Η φόρτιση του σκέλους επετράπη την πρώτη μετεγχειρητική ημέρα. Η παρακολούθηση της οστεογένεσης έγινε με τακτικό ακτινολογικό έλεγχο και τα υλικά αφαιρέθηκαν ύστερα από την δημιουργία ώριμου πώρου. Το follow up κυμάνθηκε από 6 έως 48 μήνες. Αποτελέσματα: Ο μέσος όρος επιμήκυνσης ήταν 15mm (εύρος 9-25 mm), το οποίο αποτελεί το 35% (εύρος 20-63%) του αρχικού μήκους του μεταταρσίου. Ο μέσος bone healing index (BHI) ήταν 66,1 ημέρες/cm (εύρος 38-87,8). Σε όλες τις περιπτώσεις επετεύχθη το μήκος – στόχος. Όλοι οι ασθενείς ανέχτηκαν τη θεραπεία και ικανοποιήθηκαν με το λειτουργικό και αισθητικό αποτέλεσμα. Δεν χρησιμοποιήθηκε οστικό μόσχευμα και δεν παρατηρήθηκαν νευρο-αγγειακές βλάβες, ψευδαρθρώσεις ή γωνιώδεις παραμορφώσεις. Επιπλοκές όπως επιπολή pin sites φλεγμονή και δυσκαμψία των μεταταρσιοφαλλαγγικών αρθρώσεων αντιμετωπίστηκαν επιτυχώς με αντιβίωση per os ή υποχώρησαν μετά την αφαίρεση των υλικών.
Συμπεράσματα: Η επιμήκυνση με εξωτερική οστεοσύνθεση σε ασθενείς με συγγενές βραχύ μετατάρσιο είναι ασφαλής και αποτελεσματική μέθοδος χωρίς σοβαρές επιπλοκές. Παρά το μεγαλύτερο διάστημα θεραπείας προσφέρει το επιθυμητό αποτέλεσμα, δίχως τα μειονεκτήματα της επιμήκυνσης σε ένα στάδιο όπως μικρό κέρδος μήκους, αδυναμία πρώιμης φόρτισης και νευροαγγειακές βλάβες. Θα μπορούσε να προταθεί ως θεραπεία εκλογής.

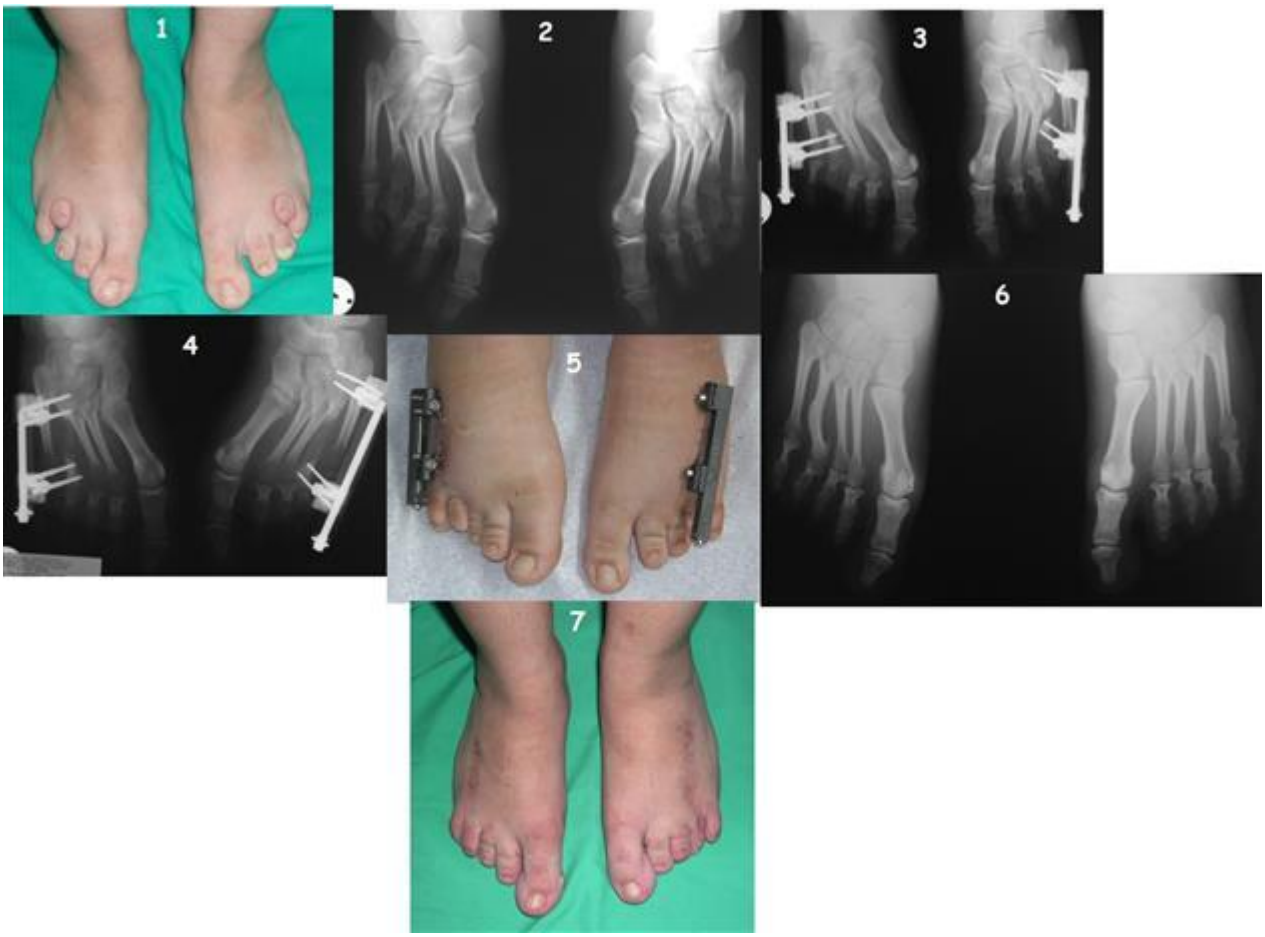
1
2
3
4
5
6
7

ΕΑ 168

Εφαρμογή εύκαμπτης ενδομυελικής ήλωσης σε σύνθετα κατάγματα μηριαίου στα παιδιά.

Κυρία Άννα Κωνσταντοπούλου[1], Κύριος Παναγιώτης Αντζουλάς[1], Κύριος Ιωάννης Σπερελάκης[1], Κύριος Νικόλαος Μπογιατζόπουλος[1], Κύριος Σάββας Γιακουμάκης[1], Κύριος Γεώργιος Λιάπης[1], Κύριος Παντελής Τσουμπός[1], Κύριος Γεώργιος Τάγαρης[1]
[1]Καραμανδάνειο Νοσοκομείο Παίδων Πατρών

ΣΚΟΠΟΣ: Κεντρική θέση στις ηλώσεις (4 ετών έως λίγο πριν την σκελετική ωρίμανση) κατέχουν οι εύκαμπτοι ενδομυελικοί ήλοι στα κατάγματα μακρών οστών. Η σταθερότητα επιτυγχάνεται μέσω της πίεσης τριών σημείων εντός του αυλού. Ωστόσο εμφανίζουν περιορισμούς ως προς την χρήση τους σε ασθενείς μεγαλύτερης ηλικίας (>14 ετών), αυξημένου σωματικού βάρους (>50 kg) καθώς και σε παιδιά με διαταραχές του συνδετικού ιστού ή νευρομυϊκές παθήσεις.
ΥΛΙΚΟ ΚΑΙ ΜΕΘΟΔΟΣ: Αντιμετωπίστηκαν δυο περιπτώσεις με σύνθετα κατάγματα διάφυσης μηριαίου στο νοσοκομείο μας. Το πρώτο αφορούσε άρρεν 14,5 ετών βάρους 55kg, μετά από αναφερόμενο τροχαίο. Ο δεύτερος ασθενής, άρρεν 9 ετών είχε παθολογικό κάταγμα αριστερού μηριαίου λόγω ατελούς οστεογένεσης τύπου 3. Τα περιστατικά αντιμετωπίστηκαν με την εφαρμογή της τεχνικής των δύο ανάδρομων εύκαμπτων ενδομυελικών ήλων.
ΑΠΟΤΕΛΕΣΜΑΤΑ: Οι δύο αυτές περιπτώσεις έχουν σχετική ένδειξη για την εφαρμογή της εύκαμπτης ενδομυελικής ήλωσης. Η εφαρμογή της τεχνικής ήταν σχετικά ικανοποιητική καθώς δεν ήταν διαθέσιμα end caps και τραπέζι έλξης. Τις πρώτες μέρες μετά την επέμβαση οι ασθενείς αυτοπεριορίστηκαν, εν συνεχεία δόθηκε έμφαση στην παθητική και ενεργητική κινητοποίηση. Ακολούθησαν ακτινολογικοί έλεγχοι όπου παρατηρήθηκε ικανοποιητικός πόρος. Στον πρώτο ασθενή υπήρξε διάτρηση του δέρματος από τον εσωτερικό ήλο, όπου στο χειρουργείο έγινε βράχυνση. Στον δεύτερο ασθενή παρότι η οστική ανακατασκευή βρισκόταν σε ικανοποιητικό βαθμό στους 6 μήνες, ο ίδιος αρνούνταν να φορτίσει το σκέλος.
ΣΥΜΠΕΡΑΣΜΑΤΑ:Η εφαρμογή των εύκαμπτων ενδομυελικών ήλων στα σύνθετα κατάγματα μηριαίου είχε ικανοποιητικά αποτελέσματα καθώς βελτίωσε το επίπεδο ζωής των παιδιατρικών ασθενών επιτρέποντας ταχεία κινητοποίηση, χωρίς κανένα κίνδυνο ισχαιμικής νέκρωσης της μηριαίας κεφαλής ή βλάβης στις αυξητικές πλάκες.

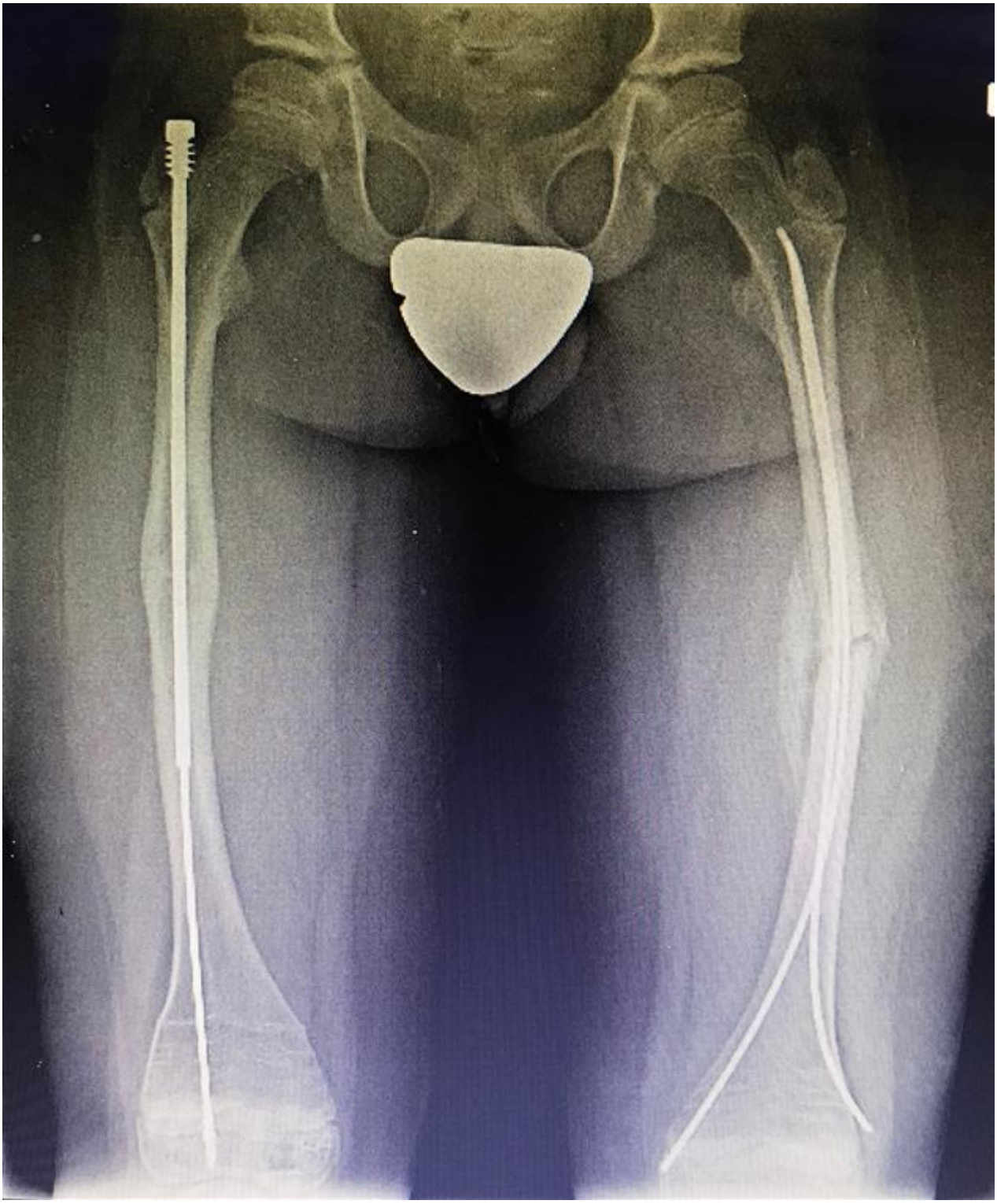

ΕΑ 169

Χειρουργική αποκατάσταση καθ'έξιν εξαρθρήματος επιγονατίδος στον αναπτυσσόμενο σκελετό μέσω Roux-Goldwaith

Ροδάνθη Μαργαρίτη[1], Φλουρέντζος Γεωργίου[1], Κωνσταντίνος Παλαιολόγος[1], Χρήστος Λούκας[1], Παναγιώτης Κολοβός[1], Αικατερίνη Κατσούλη[1], Χρήστος Ζαμπακίδης[1], Παναγιώτης Μεγρέμης[1]
[1]*Α' Ορθοπαιδική Κλινική, ΓΝΠΑ "Π. & Α. Κυριακού"*

Σκοπός:
Η επιγονατιδική αστάθεια είναι η πιο κοινή παθολογία του γόνατος κατά τη σκελετική ανάπτυξη. Μετά το πρώτο επεισόδιο το 40% περίπου καταλήγει σε καθ'έξιν εξαρθρήματα, ενώ τα 2/3 των ασθενών έχουν ανοιχτές επιφυσιακές πλάκες, γεγονός που περιορίζει τον τύπο χειρουργικής αποκατάστασης. Παρουσιάζουμε την εμπειρία μας με την τεχνική κατά Roux-Goldwaith.

Υλικά και Μέθοδος:
Από τον 09/13 μέχρι 11/18 νοσηλεύτηκαν στην κλινική μας 76 παιδιά (21 αγόρια & 55 κορίτσια) με Μ.Ο. ηλικίας 12,7 έτη (6-15) λόγω εξαρθρήματος επιγονατίδος. Τα 31 είχαν υποστεί το ≥ 2. επεισόδιο. Τα 20 από αυτά (5 αγόρια & 15 κορίτσια - 3 κορίτσια και στα δύο γόνατα, n=23) με Μ.Ο. ηλικίας 13,2 έτη υπεβλήθησαν σε lateral release, doubling έσω θυλακικών στοιχείων και μεταφορά του έξω ήμισυ του επιγονατιδικού συνδέσμου επί τα εντός κατά Roux-Goldwaith. Σε 8 παιδιά έγινε στον ίδιο χρόνο και καθήλωση οστεοχόνδρινου κατάγματος με βιοαπορροφήσιμες καρφίδες. Η χειρουργική επέμβαση έλαβε χώρα σε 27,5 (5-67) ημέρες μετά το τελευταίο επεισόδιο. Μετεγχειρητικά τοποθετήθηκε νάρθηκας σε πλήρη έκταση για 4 εβδομάδες και στη συνέχεια μηροκνημικός κηδεμόνας με γωνιόμετρο για προοδευτική κάμψη του γόνατος για άλλες 6. Η φόρτιση του σκέλους ξεκινούσε την 6. εβδομάδα μετεγχειρητικά. Όλα τα παιδιά έλαβαν εντατική φυσιοθεραπευτική αγωγή.

Αποτελέσματα:
Το follow up διήρκησε κατά Μ.Ο. 36 μήνες. 19 παιδιά δεν παρουσίασαν υποτροπή. Ένα κορίτσι με σύνδρομο down, που είχε χειρουργηθεί και στα δύο γόνατα, παρουσίασε υποτροπή αριστερά και αντιμετωπίστηκε μέσω ανακατασκευής του MPFL με μόσχευμα λαγονοκνημιαίας ταινίας. Το εύρος κίνησης ήταν ελεύθερο χωρίς αναφερόμενα επεισόδια μπλοκαρίσματος ή «giving way».

Συμπέρασμα:
Η χρόνια επιγονατιδική αστάθεια αποτελεί πρόκληση, καθώς πολλοί συγγενείς αλλά και επίκτητοι παράγοντες μπορεί να την προκαλέσουν/επιτείνουν. Κατά τη σκελετική ανάπτυξη ενδείκνυνται οι επεμβάσεις μαλακών μορίων καθώς δεν επηρεάζουν τις επιφυσιακές πλάκες. Κατά τη γνώμη μας η Roux-Goldwaith αποτελεί ενδεδειγμένη τεχνική στα παιδιά με πολύ καλά λειτουργικά αποτελέσματα.

ΕΑ 170

Η ΜΕΤΑΘΕΣΗ ΤΟΥ ΚΕΝΤΡΟΥ ΤΗΣ ΜΗΡΙΑΙΑΣ ΚΕΦΑΛΗΣ ΣΤΗΝ ΕΠΙΦΥΣΙΟΛΙΣΘΗΣΗ ΤΗΣ ΜΗΡΙΑΙΑΣ ΚΕΦΑΛΗΣ ΤΟΥ ΕΦΗΒΙΚΟΥ ΙΣΧΙΟΥ: ΕΚΤΙΜΗΣΗ ΤΗΣ ΒΑΡΥΤΗΤΑΣ ΚΑΙ ΠΑΡΑΚΟΛΟΥΘΗΣΗ ΤΗΣ ΑΝΑΚΑΤΑΣΚΕΥΗΣ ΜΕΤΑ ΑΠΟ ΧΕΙΡΟΥΡΓΙΚΗ ΣΤΑΘΕΡΟΠΟΙΗΣΗ

κος Παναγιώτης Σαμέλης[1], κος Φλουρέντζος Γεωργίου[1], κος Χρήστος Λούκας[1], κος Σωτήρης Έλληνας[1]
[1]ΓΝ Παίδων Αθηνών "Π&Α Κυριακού"

Σκοπός: Είναι γνωστή η αδυναμία της ταξινόμησης Southwick-Boyer (γωνία ολίσθησης - slip angle), αφενός να περιγράψει αξιόπιστα την παραμόρφωση του ισχίου στην Επιφυσιολίσθηση της Μηριαίας Κεφαλής (ΕΜΚ), αφετέρου να προτείνει την εφαρμογή νέων χειρουργικών τεχνικών, όπως η αρθροσκοπική οστεοχονδροπλαστική και η τροποποιημένη οστεοτομία Dunn, των οποίων η δημοφιλία ως συστατικό της αρχικής αντιμετώπισης της ΕΜΚ αυξάνει σταθερά στη διεθνή βιβλιογραφία. Προτείνεται μια διαφορετική μέθοδος μέτρησης της παραμόρφωσης μετά από ΕΜΚ, σε δύο ακτινολογικά επίπεδα (προσθιοπίσθια - βατραχοειδής ακτινογραφία λεκάνης-ισχίων).
Υλικό & Μέθοδος: Πρόκειται για αναδρομική μελέτη 32 περιστατικών με μονόπλευρη ΕΜΚ, τα οποία αντιμετωπίστηκαν με in situ σταθεροποίηση. Τα υγιή ετερόπλευρα ισχία χρησιμοποιήθηκαν ως ομάδα ελέγχου. Υποτίθεται ότι η μηριαία κεφαλή είναι σφαιρική και ο μηριαίος αυχένας κυλινδρικός. Η Μετατόπιση του Κέντρου της Μηριαίας Κεφαλής (ΜΚΜΚ) σε σχέση με τον άξονα του μηριαίου αυχένα αποτελεί συνάρτηση του offset κεφαλής-αυχένα και από τις δύο πλευρές του αυχένα. Για λόγους συγκρισιμότητας μεταξύ των περιστατικών, η ΜΚΜΚ υπολογίστηκε ως ποσοστό της διαμέτρου της μηριαίας κεφαλής του ισχίου.
Αποτέλεσμα: η μέση ΜΚΜΚ στην προσθιοπίσθια ακτινογραφία λεκάνης είναι -7,35% και -2,75% (paired t-test, $p<0,01$) για το πάσχον και το ετερόπλευρο ισχίο αντίστοιχα και περιγράφει την προς τα κάτω παρεκτόπιση του κέντρου της μηριαίας κεφαλής σε σχέση με τον άξονα του μηριαίου αυχένα. Στην βατραχοειδή ακτινογραφία η μέση ΜΚΜΚ υπολογίστηκε ως -17,10% και -3,83% (paired t-test, $p<0,01$) για το πάσχον και το υγιές ισχίο αντίστοιχα, αντιπροσωπεύοντας την προς τα πίσω παρεκτόπιση του κέντρου της μηριαίας κεφαλής σχετικά με τον άξονα του μηριαίου αυχένα.
Συμπεράσματα: η ΜΚΜΚ σε δύο ακτινολογικά επίπεδα αποτελεί μέτρηση στο χώρο της μεταβολής της σχέσης μηριαίας κεφαλής - μηριαίου αυχένα, η οποία χαρακτηρίζει την ΕΜΚ. Έχει εφαρμογή τόσο στη σταδιοποίηση της βαρύτητας κατά την αρχική διάγνωση της ΕΜΚ, όσο και στην παρακολούθηση της οστικής ανακατασκευής μετά την χειρουργική σταθεροποίηση του ισχίου.

ΕΑ 171

Η ΣΥΝΕΙΣΦΟΡΑ ΤΗΣ ΧΕΙΡΟΥΡΓΙΚΗΣ ΑΦΑΙΡΕΣΗΣ ΟΣΤΙΚΗΣ ΓΕΦΥΡΑΣ ΚΑΙ Η ΠΑΡΕΜΒΑΣΗ ΟΣΤΙΚΟΥ ΚΗΡΙΟΥ ΣΤΟ ΔΗΜΙΟΥΡΓΗΘΕΝ ΕΛΛΕΙΜΜΑ ΣΤΗ ΘΕΡΑΠΕΙΑ ΤΗΣ ΠΤΕΡΝΟΣΚΑΦΟΕΙΔΟΥΣ ΣΥΝΟΣΤΕΩΣΗΣ ΣΤΑ ΠΑΙΔΙΑ.

ΕΙΔΙΚΕΥΟΜΕΝΗ ΝΙΚΗ ΚΥΡΙΑΖΗ[1], ΕΙΔΙΚΕΥΟΜΕΝΟΣ ΔΗΜΗΤΡΙΟΣ ΜΥΡΓΙΩΤΗΣ[1], ΕΠΙΜΕΛΗΤΡΙΑ Α ΥΒΟΝΝΗ- ΜΑΡΙΑ ΠΑΠΑΜΕΡΚΟΥΡΙΟΥ[1], ΕΙΔΙΚΕΥΟΜΕΝΟΣ ΑΝΑΣΤΑΣΙΟΣ ΡΟΖΟΣ[2], ΕΙΔΙΚΕΥΟΜΕΝΟΣ ΜΙΧΑΗΛ ΣΚΑΛΙΩΤΗΣ[3], ΔΙΕΥΘΥΝΤΗΣ ΙΩΑΝΝΗΣ ΜΙΧΕΛΑΡΑΚΗΣ[1]
[1]Β ΟΡΘΟΠΑΙΔΙΚΗ ΚΛΙΝΙΚΗ ΑΓΛΑΙΑ ΚΥΡΙΑΚΟΥ, [2]ΕΥΑΓΓΕΛΙΣΜΟΣ ΓΝΑ, [3]ΤΖΑΝΕΙΟ

ΣΚΟΠΟΣ

Σκοπός της εργασίας μας είναι η παρουσίαση παιδιατρικών ασθενών με πτερνοσκαφοειδή συνοστέωση, οι οποίοι θεραπεύτηκαν με χειρουργική αφαίρεση της οστικής γέφυρας και με παρέμβαση οστικού κηρίου. Τα περιστατικά αναλύθηκαν ώστε να απομονωθούν κλινικά και ακτινολογικά ευρήματα της μεθόδου.

ΥΛΙΚΟ ΚΑΙ ΜΕΘΟΔΟΣ

Από τον Ιανουάριο 2000 έως το Δεκέμβριο 2019 μελετήθηκαν 34 παιδιά (42 πόδια) με πτερνοσκαφοειδή συνοστέωση και θεραπεύτηκαν με χειρουργική αφαίρεση της οστικής γέφυρας και με παρέμβαση οστικού κηρίου. Από αυτά 24 ήταν αγόρια και 10 κορίτσια. Μέσος όρος ηλικίας ήταν 11,5 έτη. Η μετεγχειρητική παρακολούθηση συμπεριλάμβανε κλινική και ακτινολογική αξιολόγηση, AOFAS score και έλεγχο των επιπλοκών.

ΑΠΟΤΕΛΕΣΜΑ

Ο μέσος χρόνος της μετεγχειρητικής παρακολούθησης ήταν 27,3 μήνες. Έξι μήνες μετά το χειρουργείο κανένα παιδί δεν παρουσίασε άλγος ή περιορισμό κινήσεων. Ένας ασθενής παρουσίασε ήπια λοίμωξη του τραύματος η οποία θεραπεύτηκε συντηρητικά με αντιβιοτικά. Δώδεκα μήνες μετά την επέμβαση, 97% των ασθενών παρουσίασε βελτιωμένη κινητικότητα και σταθερότητα της υπαστραγαλικής άρθρωσης. Ο μέσος όρος του AOFAS score ήταν 98/100. Όλα τα παιδιά ήταν ικανά να επιστρέψουν στις καθημερινές τους δραστηριότητες χωρίς τη χρήση νάρθηκα, ορθοτικών ή βακτηριών. Επίσης κανένα από τα παιδιά δεν παρουσίασε υποτροπή.

ΣΥΜΠΕΡΑΣΜΑΤΑ

Η χειρουργική αφαίρεση της οστικής γέφυρας και η παρέμβαση οστικού κηρίου είναι ενδεδειγμένη θεραπεία της πτερνοσκαφοειδούς συνοστέωσης, με σημαντικά κλινικά αποτελέσματα , χαμηλότερο ποσοστό επιπλοκών και υποτροπών καθώς και ταχύτερη επιστροφή στην καθημερινότητα σε σχέση με άλλες τεχνικές που υπάρχουν στη βιβλιογραφία.

ΕΑ 172

Η ΣΥΣΧΕΤΙΣΗ ΤΗΣ ΗΛΙΚΙΑΣ ΤΟΥ ΝΕΟΓΝΟΥ ΜΕ ΤΗΝ ΠΙΘΑΝΟΤΗΤΑ ΣΦΑΛΜΑΤΟΣ ΣΤΗ ΜΕΤΡΗΣΗ ΛΟΓΩ ΓΩΝΙΑΚΗΣ ΑΠΟΚΛΙΣΗΣ ΤΟΥ ΗΧΟΒΟΛΕΑ ΚΑΤΑ ΤΗΝ ΥΠΕΡΗΧΟΓΡΑΦΙΚΗ ΜΕΛΕΤΗ ΤΟΥ ΙΣΧΙΟΥ ΜΕ ΤΗ ΜΕΘΟΔΟ GRAF.

ΣΠΥΡΙΔΩΝ ΣΙΟΥΤΗΣ[1], ΣΤΥΛΙΑΝΟΣ ΚΟΛΟΒΟΣ[2], ΙΩΑΝΝΗΣ ΖΑΦΕΙΡΗΣ[1], ΑΝΑΣΤΑΣΙΟΣ ΡΟΥΣΤΕΜΗΣ[1], ΔΗΜΗΤΡΙΟΣ ΚΟΥΛΑΛΗΣ[1], ΑΝΔΡΕΑΣ ΜΑΥΡΟΓΕΝΗΣ[1]
[1]Α' ΠΑΝΕΠΙΣΤΗΜΙΑΚΗ ΟΡΘΟΠΑΙΔΙΚΗ ΚΛΙΝΙΚΗ ΕΚΠΑ - ΠΓΝ ΑΤΤΙΚΟΝ, [2]ΟΡΘΟΠΑΙΔΙΚΗ ΚΛΙΝΙΚΗ - ΓΕΝΙΚΟ ΝΟΣΟΚΟΜΕΙΟ ΛΑΡΙΣΑΣ

ΣΚΟΠΟΣ
Η μέθοδος Graf θεωρείται η πλέον αξιόπιστη μέθοδος μελέτης του νεογνικού ισχίου και αναγνώρισης σε πρώιμο στάδιο της συγγενούς πάθησης του ισχίου (ΣΠΙ).Η μέθοδος διαχωρίζει τα νεογνά σε 4 κατηγορίες ανάλογα με τη θέση της μηριαίας κεφαλής ως προς την κοτύλη και την ποιότητα της σχηματιζόμενης κοτύλης στα υγιή νεογνά (κατηγορίες I,II).Τα νεογνά που ταξινομούνται στις κατηγορίες III,IV χρήζουν θεραπευτικής παρέμβασης.Η μέθοδος χρησιμοποιείται από την πρώτη ημέρα της ζωής ως και την ηλικία που ο πυρήνας οστέωσης της μηριαίας κεφαλής καθιστά αδύνατη την υπερηχογραφική μελέτη.Για την εφαρμογή της απαιτείται άρτια εκπαίδευση και χρησιμοποίηση του ειδικού συστήματος "κούνιας-ηχοβολέα".Στην έρευνα που διεξάγουμε,μελετούμε τη συσχέτιση της ηλικίας του νεογνού με την πιθανότητα σημαντικής διαφοράς στη μέτρηση λόγω γωνιακής απόκλισης του ηχοβολέα.

ΥΛΙΚΟ ΚΑΙ ΜΕΘΟΔΟΣ
Εξετάστηκαν υπερηχογραφικά με τη μέθοδο Graf 30 νεογνά ηλικίας 2-75 ημερών και με τη σύμφωνη γνώμη των γονέων πραγματοποιήθηκαν 2 μετρήσεις.Η πρώτη μέτρηση σε ιδανικές συνθήκες (κάθετη λήψη) και η δεύτερη με τεχνητή ουραιοκεφαλική γωνιακή απόκλιση 10 μοιρών.Η πρώτη με τη δεύτερη μέτρηση είχαν διαφορά σε όλα τα περιστατικά και παρατηρήθηκε μείωση της γωνίας α (κύριο διαγνωστικό κριτήριο για ΣΠΙ) στη δεύτερη μέτρηση,με το εύρος να κυμαίνεται μεταξύ 2 και 13 μοιρών..

ΑΠΟΤΕΛΕΣΜΑΤΑ
Είναι εμφανές πως όσο αυξάνεται η ηλικία του νεογνού,τόσο μειώνεται η διαφορά στη μέτρηση της γωνίας α με κάθετη υπερηχογραφική λήψη και με γωνιακή απόκλιση.Έτσι,με την πάροδο της ηλικίας του νεογνού,μειώνεται η πιθανότητα για σημαντική διαφορά κατά τη μέτρηση και κατά συνέπεια ελαχιστοποιείται η πιθανότητα σφάλματος στην κλινική πράξη.Φαίνεται δε,πως η ηλικία που η διαφορά μεταξύ των δύο μετρήσεων ελαχιστοποιείται είναι οι 6 εβδομάδες.

ΣΥΜΠΕΡΑΣΜΑΤΑ
Η μέθοδος Graf είναι ο ιδανικός τρόπος μελέτης του νεογνικού ισχίου σύμφωνα με τη διεθνή βιβλιογραφία.Για να εφαρμοστεί με ακόμη μεγαλύτερη ακρίβεια,προτείνουμε ο έλεγχος να πραγματοποιείται στην 6η εβδομάδα ζωής (ακραίο όριο για αποτελεσματική θεραπεία),ώστε τα εσφαλμένα αποτελέσματα να ελαχιστοποιούνται.

ΕΑ 173

Ο ΡΟΛΟΣ ΤΟΥ ΥΠΕΡΗΧΟΓΡΑΦΗΜΑΤΟΣ ΤΟΥ ΝΕΟΓΝΙΚΟΥ ΚΑΙ ΒΡΕΦΙΚΟΥ ΙΣΧΙΟΥ ΣΤΗ ΔΙΑΓΝΩΣΗ ΚΑΙ ΘΕΡΑΠΕΙΑ ΤΗΣ ΑΝΑΠΤΥΞΙΑΚΗΣ ΔΥΣΠΛΑΣΙΑΣ ΤΟΥ ΙΣΧΙΟΥ (DDH)

Δρ. Μαρία Στεφάνου[1], Ανδριάνα Βασιλάκου[1], Ζωή Φρυδά[1], Σεβαστή- Αθηνά Γιαννάκου[1], Γεώργιος Παπαδημητρίου[1], Δρ. Αναστασία Πηλιχού[1], Δρ. Κωνσταντίνος Αντωνής[2], Δρ. Ιωάννης Αναστασόπουλος[1]
[1]Β' Ορθοπαιδική Κλινική, Νοσοκομείο Παίδων "Η Αγία Σοφία", [2]Α' Ορθοπαιδική Κλινική, Νοσοκομείο Παίδων "Η Αγία Σοφία"

Σκοπός: Το υπερηχογράφημα του νεογνικού και βρεφικού ισχίου αποτελεί ισχυρό εργαλείο στην διάγνωση και θεραπεία της αναπτυξιακής δυσπλασίας του ισχίου, δεδομένου ότι αρκετές περιπτώσεις αναπτυξιακής δυσπλασίας του ισχίου δεν παρουσιάζουν ευρήματα κατά την κλινική εξέταση.

Υλικό & Μέθοδος: Από τον Ιανουάριο του 2014 έως το Μάιο του 2020, μελετήθηκαν 10546 νεογνικά και βρεφικά ισχία (5273 νεογνά και βρέφη, 53% κορίτσια, 47% αγόρια) με τη χρήση υπερηχογραφήματος κατά Graf.

Αποτελέσματα: Πεντακόσια είκοσι τρία (523) (5%) ισχία αναγνωρίστηκαν ως τύπος IIA, 18 (0.17%) ως τύπος IIB, 19 (0.18%) ως τύπος IIC, 33 (0.31%) ως τύπος III και 14 (0.13%) ως τύπος IV. Το 72% των ασθενών ήταν κορίτσια, 55% των ασθενών ήταν πρωτότοκοι, 35,7% παρουσίαζαν ισχιακή προβολή, 8,2% είχαν οικογενειακό ιστορικό της πάθησης και 6% ανήκαν σε πολύδυμη κύηση, ενώ 27,2% δεν παρουσίαζαν κανένα προδιαθεσικό παράγοντα για την πάθηση.
Τα ισχία τύπου IIA αντιμετωπίσθηκαν με παρακολούθηση και είχαν όλα ωριμάσει (φυσιολογικά ισχία, τύπου I) σε μέγιστο διάστημα ενός τριμήνου. Τα τύπου IIB και IIC υποβλήθηκαν σε θεραπεία με κηδεμόνα απαγωγής ισχίων και αποκαταστάθηκαν (φυσιολογικά ισχία, τύπου I) σε μέγιστο διάστημα ενός τριμήνου. Το 35.7% του τύπου III αντιμετωπίστηκαν με τη χρήση κηδεμόνα απαγωγής και το 64.3% με hip spica. Όλα τα ισχία τύπου IV αντιμετωπίστηκαν με hip spica. Η διάρκεια θεραπείας για τα ισχία τύπου III και IV ήταν 3 μήνες.

Συμπεράσματα: Η έγκαιρη χρήση του υπερηχογραφήματος δίνει τη δυνατότητα διάγνωσης της αναπτυξιακής δυσπλασίας του ισχίου και άμεσης έναρξης θεραπείας, με αποτέλεσμα την αποκατάσταση της άρθρωσης του ισχίου στους πρώτους μήνες ζωής.

ΕΑ 174

ΑΝΤΙΜΕΤΩΠΙΣΗ ΠΑΙΔΙΑΤΡΙΚΩΝ ΑΣΘΕΝΩΝ ΜΕ ΓΩΝΙΩΔΕΙΣ ΠΑΡΑΜΟΡΦΩΣΕΙΣ ΣΤΟ ΜΕΤΩΠΙΑΙΟ ΚΑΙ ΟΒΕΛΙΑΙΟ ΕΠΙΠΕΔΟ ΜΕ ΤΗ ΜΕΘΟΔΟ ΤΗΣ ΠΡΟΣΩΡΙΝΗΣ ΗΜΙΕΠΙΦΥΣΙΟΔΕΣΗΣ ΜΕ 8-PLATE: ΜΙΑ ΑΝΑΔΡΟΜΙΚΗ ΜΕΛΕΤΗ

Παντελεήμων Ζωγάκης[1], Γεώργιος Μποζονέλος[1], Χρήστος-Σωτήρης Παπαδάκης[2], Γιώργος-Εμμανουήλ Παπαδάκης[1], Κωνσταντίνος Αντωνής[1], Ιωάννης Φλίγγερ[1], Πέτρος Παπαδάκης[1]
[1]Α' Ορθοπαιδική Κλινική, Γ.Ν.Α.Παίδων "η Αγία Σοφία", [2]Γ.Ν.Α."Ο Ευαγγελισμός"

ΣΚΟΠΟΣ:
Γωνιώδεις παραμορφώσεις στους σκελετικά ανώριμους ασθενείς παρατηρούνται ως σύγκαμψη ή βλαισογονία/ραιβογονία στα πλαίσια άλλων παθήσεων, μετατραυματικά ή ιδιοπαθώς, επηρεάζοντας την κινητοποίηση και την ποιότητα ζωής. Η προσωρινή ημιεπιφυσιόδεση με πλάκες 8-plate θεωρείται μια απλή και ασφαλής λύση για την αποκατάσταση του φυσιολογικού άξονα. Στην παρούσα ανάλυση, μελετήσαμε τη μέθοδο αυτή σε παιδιατρικό πληθυσμό με τις προαναφερθείσες παραμορφώσεις.

ΥΛΙΚΟ & ΜΕΘΟΔΟΣ:
Συνολικά 26 ασθενείς (37 γόνατα) υποβλήθηκαν σε ημιεπιφυσιόδεση με 8-plate από το 2007 έως το 2019, με μέση ηλικία τα 10,7 έτη, όπου 9 εμφάνιζαν γωνίωση στο οβελιαίο επίπεδο (σύγκαμψη) και 17 στο μετωπιαίο (βλαισογονία/ραιβογονία). Σε 17 ασθενείς συνυπήρχε σύνδρομο ή υποκείμενο νόσημα. Οι 8-plate τοποθετήθηκαν στο περιφερικό μηριαίο ή/και στην εγγύς κνήμη ανάλογα με το είδος και το βαθμό της παραμόρφωσης, ενώ αφαιρέθηκαν σε όλους όταν η επιθυμητή διόρθωση είχε επιτευχθεί ή στην σκελετική ωρίμανση. Σε 8 ασθενείς πραγματοποιήθηκε ταυτόχρονη αμφοτερόπλευρη διόρθωση, σε 16 ετερόπλευρη και σε 2 ξεχωριστές, διαδοχικές επεμβάσεις στα δυο άκρα. Σε 2 περιπτώσεις διενεργήθηκε επιπλέον απελευθέρωση των οπίσθιων μηριαίων ενώ σε 1 πλαστική τετρακεφάλου.

ΑΠΟΤΕΛΕΣΜΑ:
Δεν παρατηρήθηκαν άμεσες μετεγχειρητικές επιπλοκές. Κατά το follow-up (21,8 μήνες), παρατηρήθηκε ικανοποιητική διόρθωση στο 87% των χειρουργηθέντων γονάτων. Σε 3 ασθενείς πραγματοποιήθηκε αναθεώρηση της μεθόδου, 1 υποβλήθηκε σε υπερκονδύλια οστεοτομία μηριαίου και 1 σε οστεοτομία ραιβότητας. Δεν παρατηρήθηκαν περιπτώσεις υπερδιόρθωσης.

ΣΥΜΠΕΡΑΣΜΑ:
Η ημιεπιφυσιόδεση με 8-plate αποτελεί μια αποτελεσματική, ελάχιστα επεμβατική μέθοδο για την αντιμετώπιση γωνιωδών παραμορφώσεων σε σκελετικά ανώριμους ασθενείς. Μόνη ή σε συνδυασμό με άλλες παρεμβάσεις, οδηγεί σε ικανοποιητική διόρθωση στο μετωπιαίο ή στο οβελιαίο επίπεδο σε παιδιά και εφήβους με ανοικτές επιφύσεις.

ΕΑ 175

Η ΑΞΙΟΠΙΣΤΙΑ ΤΗΣ ΜΕΘΟΔΟΥ GRAF ΣΤΗ ΜΕΛΕΤΗ ΤΟΥ ΝΕΟΓΝΙΚΟΥ ΙΣΧΙΟΥ.ΣΥΓΚΡΙΤΙΚΗ ΜΕΛΕΤΗ ΜΕΤΑΞΥ ΔΥΟ ΕΜΠΕΙΡΩΝ ΕΡΕΥΝΗΤΩΝ ΣΕ ΥΠΕΡΗΧΟΓΡΑΦΙΚΕΣ ΕΙΚΟΝΕΣ ΙΣΧΙΩΝ ΑΠΟ 30 ΝΕΟΓΝΑ.

ΣΠΥΡΙΔΩΝ ΣΙΟΥΤΗΣ[1], ΣΤΥΛΙΑΝΟΣ ΚΟΛΟΒΟΣ[2], ΑΧΙΛΛΕΑΣ ΜΠΕΚΟΣ[1], ΑΝΑΣΤΑΣΙΟΣ ΡΟΥΣΤΕΜΗΣ[1], ΙΩΑΝΝΗΣ ΖΑΦΕΙΡΗΣ[1], ΔΗΜΗΤΡΙΟΣ ΚΟΥΛΑΛΗΣ[1], ΑΝΔΡΕΑΣ ΜΑΥΡΟΓΕΝΗΣ[1]
[1]Α' ΠΑΝΕΠΙΣΤΗΜΙΑΚΗ ΟΡΘΟΠΑΙΔΙΚΗ ΚΛΙΝΙΚΗ ΕΚΠΑ - ΠΓΝ ΑΤΤΙΚΟΝ, [2]ΟΡΘΟΠΑΙΔΙΚΗ ΚΛΙΝΙΚΗ - ΓΕΝΙΚΟ ΝΟΣΟΚΟΜΕΙΟ ΛΑΡΙΣΑΣ

ΣΚΟΠΟΣ
Η μέθοδος Graf αποτελεί την πλέον διαδεδομένη μέθοδο μελέτης νεογνικών ισχίων παγκοσμίως.Η μέθοδος εντοπίζει και ταξινομεί τόσο τα φυσιολογικά ισχία,όσο και τις περιπτώσεις που υπάρχει παθολογικό πρόβλημα της άρθρωσης (Συγγενής Πάθηση του Ισχίου) και αποτελεί έναν αξιόπιστο κώδικα επικοινωνίας μεταξύ διαφορετικών ερευνητών.Στην εργασία μας υποστηρίζουμε πως όταν χρησιμοποιείται το σύστημα "κούνιας-ηχοβολέα" οι μετρήσεις είναι ακριβείς και οι μη αποδεκτές υπερηχογραφικές εικόνες,εύκολα εντοπίσιμες.Έτσι,εκμηδενίζεται το περιθώριο σφάλματος που θα μπορούσε δυνητικά να οδηγήσει σε λανθασμένη θεραπευτική προσέγγιση.

ΥΛΙΚΟ ΚΑΙ ΜΕΘΟΔΟΣ
Μελετήθηκαν υπερηχογραφικά στο σύστημα "κούνιας-ηχοβολέα" 30 νεογνά ηλικίας 2-75 ημερών και με την άδεια των γονέων λήφθηκαν υπερηχογραφικές εικόνες τόσο με αποδεκτή κάθετη λήψη,όσο και με κεφαλοουραία τεχνητή απόκλιση 10 μοιρών για την ανάγκη της έρευνας.Από τις εικόνες αυτές,τόσο από τις αποδεκτές,όσο και από αυτές με την απόκλιση,30 στάλθηκαν σε δεύτερο έμπειρο ερευνητή,ώστε να διαπιστώσουμε αν θα υπάρξει συμφωνία μεταξύ τους για το ποιες εικόνες έχουν διαγνωστική αξία και μπορούν να χρησιμοποιηθούν στην κλινική πράξη.

ΑΠΟΤΕΛΕΣΜΑΤΑ
Σύμφωνα με το βασικό ερευνητή,από τις 30 εικόνες που στάλθηκαν,οι 15 είχαν ληφθεί με κάθετη υπερηχογραφική τομή και οι 15 με τεχνητή απόκλιση.Ο δεύτερος ερευνητής μετά από την αξιολόγηση των εικόνων,την αναγνώριση των ανατομικών δομών και τη μέτρηση των γωνιών α και β (σημαντικές για τη θεραπευτική προσέγγιση),θεώρησε έγκυρες τις 14 από τις 15 εικόνες με κάθετη λήψη και αναγνώρισε την τεχνητή απόκλιση,επίσης,στις 14 από τις 15 υπόλοιπες εικόνες,συμφωνώντας ουσιαστικά σε ποσοστό 93,3% με τον πρώτο ερευνητή.

ΣΥΜΠΕΡΑΣΜΑΤΑ
Παρά το περιορισμένο δείγμα,είναι εμφανές πως η μέθοδος Graf προσφέρει διεπιστημονική αξιοπιστία μεταξύ έμπειρων ερευνητών.Οι δύο ερευνητές σχημάτισαν την ίδια άποψη για την ποιότητα και χρησιμότητα των ίδιων εικόνων σε ποσοστό 93,3% (28/30) και από αυτή τη συμφωνία μπορούμε να συμπεράνουμε πως όταν η μέθοδος Graf χρησιμοποιείται με τις κατάλληλες συνθήκες (έμπειρος ερευνητής και ειδικό σύστημα "κούνια-ηχοβολέας) είναι σχεδόν απίθανο να γίνει λανθασμένη αξιολόγηση των υπερηχογραφικών αποτελεσμάτων.

ΕΑ 176

ΑΝΤΙΜΕΤΩΠΙΣΗ ΑΝΕΥΡΥΣΜΑΤΙΚΏΝ ΚΥΣΤΕΩΝ ΤΩΝ ΟΣΤΩΝ (ABC), ΣΤΑ ΠΑΙΔΙΑ ΜΕ ΚΑΥΤΗΡΙΑΣΜΟ ΜΕ ΔΙΑΛΥΜΑ ΑΛΚΟΟΛΗΣ

Γεωργιος Ηλιακης[1], Αντωνιος Κυβερνιτακης[1], Κων/νος Μπαλαουρας[1], Ιωαννης Σφυρακης[1], Χαραλαμπος Κωνσταντουλακης[1], Βασίλης Πετρουλάκης
[1]*Γενικο Νοσοκομειο Χανιων*

Περίληψη :
Οι ανευρυσματικές κύστεις οστών είναι καλοήθεις βλάβες των οστών με κακοήθη συμπεριφορά, λόγω της εμμένουσας επέκτασης τους, με συχνές υποτροπές στις κλασσικές θεραπείες. Προκαλούν πόνο και παθολογικά κατάγματα. Γεμίζουν με οροαιματηρό υγρό και αγγειακές δυσπλασίες. Συνήθως αφορούν σε παιδιά και εφήβους, εμφανιζόμενες συνηθέστερα στα μακρά οστά.
Υλικό και μέθοδοι:
Στην βιβλιογραφία έχουν αναφερθεί αρκετές μέθοδοι με εκτεταμένο χειρουργικό καθαρισμό και τοποθέτηση μοσχευμάτων, καθώς και μη χειρουργικές τεχνικές αντιμετώπισης. Εδώ παρουσιάζουμε τα πρώιμα αποτελέσματα από την αντιμετώπιση τους με πλύση και καυτηριασμό (σκληροθεραπεία) με διάλυμα αλκοόλης.
Αντιμετωπίσαμε 9 ασθενείς με ABC μακρών οστών (8 βραχιονίου –1 κνήμης) ηλικίας από 5 έως 15 ετών (μ.ο. 8 ετών), από τον Ιανουάριο του 2017 έως τον Δεκέμβριο του 2019 (3 έτη) με την προαναφερόμενη κλειστή τεχνική. Σε 6 (75%) περιστατικά είχαμε βελτίωση έως και εξαφάνιση της ανευρυσματικής κύστης, ενώ σε 2 (25%), από αυτά χρειάστηκε επανάληψη της μεθόδου μετά από ένα χρόνο. Η παρακολούθηση συνεχίζεται ακόμα,
Ακολουθεί περιγραφή της μεθόδου και ανάλυση των αποτελεσμάτων.
Συμπέρασμα:
Η διαδερμική εκκένωση, έκπλυση και καυτηριασμός των ανευρυσματικών κυστών με διάλυμα αλκοόλης, φαίνεται να είναι μια αποτελεσματική και ελάχιστα επεμβατική μέθοδος αντιμετώπισης.

ΕΑ 177

ΠΕΡΙΦΕΡΙΚΗ ΛΟΞΗ ΔΕΣΜΙΔΑ ΜΕΣΟΣΤΕΟΥ ΥΜΕΝΑ ΑΝΤΙΒΡΑΧΙΟΥ – ΧΕΙΡΟΥΡΓΙΚΗ ΑΝΑΤΟΜΙΑ ΚΑΙ ΣΗΜΑΣΙΑ ΣΤΗ ΣΥΓΧΡΟΝΗ ΧΕΙΡΟΥΡΓΙΚΗ ΤΟΥ ΚΑΡΠΟΥ.

MD, MSc, PhDc Σταύρος Αγγελής[1,2], Εμμανουήλ Απέργης[2], Αλέξανδρος Αποστολόπουλος[2], Μάριος Σαλμάς[1], Κωνσταντίνος Βλάσης[1], Λευτέρης Κοσμάς[2], Θεόδωρος Μπαλφούσιας[2], Δημήτριος Φιλίππου[1]
[1]Εργαστήριο Ανατομίας και Χειρουργικής Ανατομίας, Ιατρική Σχολή Εθνικού και Καποδιστριακού Πανεπιστημίου Αθηνών, [2]Ορθοπαιδική Κλινική, Κοργιαλένειο-Μπενάκειο Νοσοκομείο Ελληνικός Ερυθρός Σταυρός

Σκοπός: Η περιφερική λοξή δεσμίδα του μεσόστεου υμένα του αντιβραχίου αποτελεί τμήμα του άπω μεμβρανώδους τμήματος της μεσοστέου μεμβράνης του αντιβραχίου και αντιμετωπίζεται ως αναγνωρίσιμη ξεχωριστή δομή από το 2009, οπότε και αναφέρθηκε για πρώτη φορά ως «Distal Oblique Bundle (DOB)». Σκοπός είναι η παρουσίαση των ανατομικών της χαρακτηριστικών και της λειτουργικής της σημασίας.
Υλικό & Μέθοδος: Περιλαμβάνεται ανασκόπηση της περιορισμένης βιβλιογραφίας, δημοσιευμένη βιβλιογραφία της συγγραφικής ομάδας, καθώς και ανατομική μελέτη επί πτωματικών παρασκευασμάτων. Συγκεκριμένα, περιλαμβάνεται ανατομική μελέτη (δημοσιευμένη) επί οκτώ αντιβραχίων που διερευνήθησαν ως προς την παρουσία της DOB. Επί παρουσίας της, μετρήθηκαν: πάχος, πλάτος και μήκος και αναλύθηκαν τα σημεία έκφυσης και κατάφυσης στην ωλένη και την κερκίδα αντίστοιχα.
Αποτέλεσμα: Η DOB λειτουργεί κυρίως ως δευτερογενής ισομετρικός σταθεροποιητικός παράγοντας της κάτω κερκιδωλενικής. Στην μελέτη μας αναλύονται τα ανατομικά χαρακτηριστικά τριών DOBs. Δύο ευρέθησαν σε δεξιά χέρια αρρένων και ένα σε αριστερό θήλεος. Το μέσο πάχος υπολογίστηκε στα 0,83 mm. Το μέσο πλάτος ήταν 4,2 mm και το μέσο μήκος 25,4 mm. Συνολικά, ο μέσος όρος της απόστασης της στυλοειδούς της ωλένης από την ωλένια έκφυση της δομής ήταν 50,3 mm, ενώ η μέση απόσταση της στυλοειδούς της κερκίδας από την κατάφυσή της στην κερκίδα ήταν 34,0 mm.
Συμπεράσματα: Η DOB αξίζει να ερευνηθεί πλήρως και σε βάθος, αφού φαίνεται πως επιτελεί σημαντικό ρόλο εφόσον είναι παρούσα. Θεωρείται πολύ πιθανό να δώσει καίριες απαντήσεις και λύσεις στην πολυσύνθετη βιομηχανική των ασταθειών της κάτω κερκιδωλενικής, όπου σε πάρα πολλές περιπτώσεις οι συμβατικές τεχνικές αποκατάστασης δεν επαρκούν.

ΕΑ 178

ΜΕΤΑΒΑΛΛΕΤΑΙ Η ΜΟΡΦΟΛΟΓΙΑ ΤΟΥ ΚΟΡΜΟΥ ΜΕΤΑ ΑΠΟ ΟΛΙΚΗ ΑΡΘΡΟΠΛΑΣΤΙΚΗ ΙΣΧΙΟΥ? ΠΟΙΑ Η ΣΧΕΣΗ ΜΕΤΑΞΥ ΔΙΑΤΑΡΑΓΜΕΝΗΣ ΜΟΡΦΟΛΟΓΙΑΣ ΤΟΥ ΚΟΡΜΟΥ ΚΑ ΕΜΦΑΝΙΣΗΣ ΟΣΤΕΟΑΡΘΡΙΤΙΔΑΣ ΙΣΧΙΟΥ?

Ορθοπαιδικός Βασίλειος Κεχαγιάς[1], Ορθοπαιδικός Θεόδωρος Γρίβας[2], Καθηγητής Ορθοπαιδικής Παναγιώτης Παπαγγελόπουλος[3], Επίκουρος Καθηγητής Βασίλειος Κοντογεωργάκος[3], Αναπληρωτής Καθηγητής Κωνσταντίνος Βλάσης[4]

[1]Ορθοπαιδική Κλινική Γ.Ν. Βόλου "Αχιλλοπούλειο", [2]Τμήμα Ορθοπαιδικής και Τραυματολογίας Γ.Ν.Πειραιά "Τζάνειο", [3]Α Πανεπιστημιακή Ορθοπαιδική Κλινική "Αττικόν" Πανεπιστημιακό Νοσοκομείο, [4]Τμήμα Ανατομίας Ιατρικής Σχολής Πανεπιστημίου Αθηνών

Σκοπός: Σκοπός της μελέτης είναι να διερευνηθεί αν η ολική αρθροπλαστική ισχίου επιφέρει μεταβολές στον κορμό των πασχόντων μετεγχειρητικά και να ελεγθεί η σχέση μεταξύ διαταραγμένης μορφολογίας κορμού και εμφάνισης οστεοαρθρίτιδας ισχίου.
Υλικό & Μέθοδος: Η ομάδα των χειρουργημένων ασθενών με ολική αρθροπλαστική για οστεοαρθρίτιδα ισχίου αποτελείτο από 34 ασθενείς (19 γυναίκες και 15 άνδρες, μ.ο. ηλικίας 67,62 ετών, εύρος ηλικίας 47-84 έτη), ενώ η ομάδα ελέγχου αποτελείτο από 25 άτομα (15 γυναίκες και 5 άνδρες, μ.ο. ηλικίας 69,28 ετών, εύρος ηλικίας 55-86 έτη).
Η μέτρηση των ασθενών και της ομάδας ελέγχου έγινε με το μηχάνημα της επιφανειακής τοπογραφίας Diers Formetric 4D για πληθώρα παραμέτρων του κορμού στους 4 και 12 μήνες μετεγχειρητικά.
Αποτελέσματα: Η στατιστική ανάλυση των αποτελεσμάτων έδειξε μεταβολές του κορμού σε ασθενείς μετά από ολική αρθροπλαστική ισχίου. Συγκεκριμένα στην σπονδυλική στήλη παρατηρήθηκαν στους 4 μήνες βελτίωση της λορδωτικής γωνίας και της συστροφής του κορμού. Επίσης στην πύελο παρατηρήθηκαν στους 4 μήνες βελτίωση της κλίσης σε οβελιαίο επίπεδο, της λοξότητας σε μετωπιαίο επίπεδο και της στροφής σε εγκάρσιο επίπεδο. Η βελτίωση αυτών των παραμέτρων εξαλείφθηκε 12 μήνες μετεγχειρητικά με εξαίρεση την λοξότητα της πυέλου.
Συμπεράσματα: Η ολική αρθροπλαστική ισχίου βελτίωσε προσωρινά την μορφολογία της σπονδυλικής στήλης και της πυέλου, συμβάλλοντας σε μία σωστότερη στάση σώματος. Ωστόσο η διαταραγμένη μορφολογία του κορμού επανεμφανίστηκε 12 μήνες μετεγχειρητικά. Δηλαδή η διόρθωση της οστεοαρθριτικής βλάβης του ισχίου δεν ήταν ικανή να διορθώσει μακροπρόθεσμα την μορφολογία του κορμού. Συνεπώς προτείνεται ότι η εμφάνιση οστεοαρθρίτιδας του ισχίου είναι αποτέλεσμα της διαταραγμένης μορφολογίας του κορμού.

ΕΑ 179

ΜΕΤΑΒΑΛΛΕΤΑΙ Η ΜΟΡΦΟΛΟΓΙΑ ΤΟΥ ΚΟΡΜΟΥ ΜΕΤΑ ΑΠΟ ΟΛΙΚΗ ΑΡΘΡΟΠΛΑΣΤΙΚΗ ΓΟΝΑΤΟΣ? ΠΟΙΑ Η ΣΧΕΣΗ ΜΕΤΑΞΥ ΔΙΑΤΑΡΑΓΜΕΝΗΣ ΜΟΡΦΟΛΟΓΙΑΣ ΤΟΥ ΚΟΡΜΟΥ ΚΑ ΕΜΦΑΝΙΣΗΣ ΟΣΤΕΟΑΡΘΡΙΤΙΔΑΣ ΓΟΝΑΤΟΣ?

Ορθοπαιδικός Βασίλειος Κεχαγιάς[1], Ορθοπαιδικός Θεόδωρος Γρίβας[2], Καθηγητής Ορθοπαιδικής Παναγιώτης Παπαγγελόπουλος[3], Επίκουρος Καθηγητής Βασίλειος Κοντογεωργάκος[3], Αναπληρωτής Καθηγητής Κωνσταντίνος Βλάσης[4]

[1]Ορθοπαιδική Κλινική Γ.Ν. Βόλου "Αχιλλοπούλειο" , [2]Τμήμα Ορθοπαιδικής και Τραυματολογίας Γ.Ν.Πειραιά "Τζάνειο", [3]Ά Πανεπιστημιακή Ορθοπαιδική Κλινική "Αττικόν" Πανεπιστημιακό Νοσοκομείο, [4]Τμήμα Ανατομίας Ιατρικής Σχολής Πανεπιστημίου Αθηνών

Σκοπός: Σκοπός της μελέτης είναι να διερευνηθεί αν η ολική αρθροπλαστική γόνατος επιφέρει μεταβολές στον κορμό των πασχόντων μετεγχειρητικά και να ελεγθεί η σχέση μεταξύ διαταραγμένης μορφολογίας κορμού και εμφάνισης οστεοαρθρίτιδας γόνατος.
Υλικό & Μέθοδος: Η ομάδα των χειρουργημένων ασθενών με ολική αρθροπλαστική για οστεοαρθρίτιδα γόνατος αποτελείτο από 45 ασθενείς (34 γυναίκες και 11 άνδρες, μ.ο. ηλικίας 72,42 ετών, εύρος ηλικίας 54-90 έτη), ενώ η ομάδα ελέγχου αποτελείτο από 25 άτομα (15 γυναίκες και 5 άνδρες, μ.ο. ηλικίας 69,28 ετών, εύρος ηλικίας 55-86 έτη).
Η μέτρηση των ασθενών και της ομάδας ελέγχου έγινε με το μηχάνημα της επιφανειακής τοπογραφίας Diers Formetric 4D για πληθώρα παραμέτρων του κορμού στους 4 και 12 μήνες μετεγχειρητικά.
Αποτελέσματα: Η στατιστική ανάλυση των αποτελεσμάτων έδειξε μεταβολές του κορμού σε ασθενείς μετά από ολική αρθροπλαστική γόνατος. Συγκεκριμένα στην σπονδυλική στήλη παρατηρήθηκαν στους 4 μήνες βελτίωση της λορδωτικής γωνίας, αλλά επιδείνωση της κυφωτικής γωνίας και της στροφής των σπονδύλων. Επίσης στην πύελο παρατηρήθηκαν στους 4 μήνες βελτίωση της κλίσης σε οβελιαίο επίπεδο και της λοξότητας σε μετωπιαίο επίπεδο. Στους 12 μήνες διατηρήθηκε η επιδείνωση της κυφωτικής γωνίας και η βελτίωση της λοξότητας της πυέλου.
Συμπεράσματα: Η ολική αρθροπλαστική γόνατος δεν είχε συνολικά θετική επίδραση στις παραμέτρους της σπονδυλικής στήλης, ενώ στην πύελο παρά την αρχική βελτίωση της οβελιαίας κλίσης τελικά μακροπρόθεσμα αυτή εξαλείφθηκε. Επομένως η διόρθωση της οστεοαρθριτικής βλάβης του γόνατος δεν ήταν ικανή να διορθώσει μακροπρόθεσμα την μορφολογία του κορμού. Συνεπώς προτείνεται ότι η εμφάνιση οστεοαρθρίτιδας του γόνατος είναι αποτέλεσμα της διαταραγμένης μορφολογίας του κορμού.

ΕΑ 180

ΕΜΒΙΟΜΗΧΑΝΙΚΗ ΜΕΛΕΤΗ ΓΙΑ ΤΙΣ ΕΠΙΠΤΩΣΕΙΣ ΤΟΥ ΒΑΡΟΥΣ ΣΕ ΣΥΝΘΗΚΕΣ ΜΗΧΑΝΙΚΟΥ ΠΕΡΙΒΑΛΛΟΝΤΟΣ ΣΤΙΣ ΕΝΔΟΠΡΟΘΕΣΕΙΣ ΤΟΥ ΙΣΧΙΟΥ.

Ειδικευόμενος Ορθοπαιδικής Σπυρίδων Τσιριγκάκης[1], Ιωάννης - Ηλίας Φαρμάκης[2], Βασιλική Ποτσίκα[2], Ειδικευόμενη Ορθοπαιδικής Μαριάννα Σταυράκη[1], Ανδρέας - Φοίβος Σμύρης[2], Αναπλ Καθηγητής Ορθοπαιδικής Ιωάννης Γελαλής[1], Επιμ Α Ορθοπαιδικής Ιωάννης Κώστας - Αγνάντης[1], Δ/ντης ΕΣΥ Ορθοπαιδικής Ευστάθιος Μότσης[1], Καθηγητής Βιοϊατρικής Τεχνολογίας Δημήτριος Φωτιάδης[3], Επικ Καθηγητής Ορθοπαιδικής Αιμίλιος Πάκος[1]

[1]Ορθοπαιδική Κλινική Πανεπιστημιακό Νοσοκομείο Ιωαννίνων, [2]Unit of Medical Technology and Intelligent Information Systems, Dept. of Materials Science and Engineering, University of Ioannina, [3]Unit of Medical Technology and Intelligent Information Systems, Dept. of Materials Science and Engineering, University of Ioannina, GR 45110 Ioannina, Greece; Institute of Molecular Biology and Biotechnology, Dept. of Biomedical Research, Foundation for Research and Technology

ΣΚΟΠΟΣ: Η μελέτη των επιπτώσεων του σωματικού βάρους στις ενδοπροθέσεις ισχίου σε συνθήκες μηχανικού περιβάλλοντος.
ΜΕΘΟΔΟΣ: Σε συνθετικά ανατομικά προπλάσματα τέταρτης γενιάς της Sawbones μελετήθηκαν οι επιπτώσεις του βάρους στην μηριαία ενδοπρόθεση (PROFEMUR-E - Wright Medical Technology Inc., Arlington, TN, USA) μεταξύ φυσιολογικού (70kg) και αυξημένου βάρους (110kg) με τη χρήση αυτόματης υδραυλικής συσκευής εμβιομηχανικού ελέγχου (MTS® 858 Mini Bionix, MTS® Systems Corp, Eden Prairie, MN, USA). Οι μικροφθορές στα προπλάσματα κατά τη μονοποδική στήριξη μετρήθηκαν στην μέγιστη τιμή ασκηθείσας δύναμης που επέφερε την απώλεια της δομής τους βασιζόμενοι στις ζώνες του μηριαίου κατά Gruen.
ΑΠΟΤΕΛΕΣΜΑΤΑ: Οι μικροφθορές αυξήθηκαν όσο αύξανε το βάρος που ασκήθηκε με αποτέλεσμα να υφίσταται μεγαλύτερη πιθανότητα μετατόπισης της ενδοπρόθεσης και του κινδύνου απώλειας της στήριξης της. Η μεγαλύτερη αύξηση παρατηρήθηκε στην Ζώνη 1 (5,60%) το οποίο καταδεικνύει ότι ο μείζον τροχαντήρας υπόκειται σε μεγαλύτερο stress shielding όσο αυξάνει το βάρος. Επίσης η στατιστικά σημαντική αύξηση των μικροφθορών στις Ζώνες 3 (2,91%) , 5 (1,56%) και 11 (1,75%) υποδεικνύουν αυξημένο κίνδυνο για περιπροθετικά κατάγματα πέριξ του κατώτερου σημείου της πρόθεσης.
ΣΥΜΠΕΡΑΣΜΑ: Το αυξημένο βάρος που ασκείται στην μηριαία ενδοπρόθεση αυξάνει τον όγκο των μικροφθορών με αποτέλεσμα την αύξηση των επιπλοκών μετά από ολική αρθροπλαστική του ισχίου.

EA 181

Η συσχέτιση των διαστάσεων της ωμογλήνης και της κορακοειδούς απόφυσης και η σημασία αυτών στην επιλογή των κατάλληλων εμφυτευμάτων που χρησιμοποιούνται για την επέμβαση Latarjet.

MD Ιωάννης Μπάμπης[1], MD, MSc Ιωάννης Λαχανάς[1], MD Περικλής Νικολακέας[2], Dr Johannes Barth[3], MD,Phd,MSc Αχιλλέας Μπουτσιάδης[1]

[1]401 Γενικό Στρατιωτικό Νοσοκομείο Αθηνών, [2]Γενικό Νοσοκομείο Καλαμάτας, [3]Clinique des Cèdres

Σκοπός:
Η αξιολόγηση των διαστάσεων της κορακοειδούς απόφυσης σε σχέση με την ωμογλήνη και οι επιπλοκές που μπορεί να προκύψουν από τη χρήση των διαφόρων διαθέσιμων εμφυτευμάτων που χρησιμοποιούνται για την καθήλωση της κορακοειδούς στην ωμογλήνη κατά την επέμβαση "Latarjet".
Υλικό & Μέθοδος:
Μελετήθηκαν 101 ωμοπλάτες από πτωματικά παρασκευάσματα.Οι μετρήσεις αφορούσαν το ύψος(GH) και το πλάτος(GW) της ωμογλήνης και το μήκος(CL), το πλάτος(CW) και το πάχος(CTh) της κορακοειδούς. Δημιουργήσαμε υποθετικά μοντέλα με οστικό έλλειμμα ωμογλήνης 10%,15%,20%,25% και 30% ώστε να αξιολογήσουμε τη δυνατότητα της κορακοειδούς να το «καλύψει».Επιπρόσθετα, αναλύθηκαν οι τέσσερις διαθέσιμες τεχνικές(κοχλίες 4,5mm, 3,75mm, 3,5mm και 2,8mm button)που χρησιμοποιούνται για την επέμβαση "Latarjet" και υπολογίστηκε η απόσταση των εμφυτευμάτων από το «μέσα-έξω» και «άνω-κάτω» όριο κορακοειδούς στο στεφανιαίο επίπεδο,οριοθετώντας ως «ασφαλή» την απόσταση ίση με τη διάμετρο των εμφυτευμάτων.Επιπλέον αναλύσαμε εάν ο άτυπος «κανόνας των 7mm» του Walch μπορούσε να τηρηθεί ανεξάρτητα από το είδος του εμφυτεύματος.

Αποτελέσματα:
Το GH υπολογίστηκε 36,8±2.5mm και το GW 26.4±2.2mm ενώ το CL,το CW και το CTh σε 23.9±3mm, 13.6±2mm και 8.7±1.3mm αντίστοιχα.Το CL ήταν <25mm στο 46% των παρασκευασμάτων.Στις υποθετικές περιπτώσεις οστικού ελλείμματος 25% και 30%,το μέγεθος της κορακοειδούς αποκατέστησε την ανατομία της ωμογλήνης στο 96% και 79,2% αντίστοιχα. Με τη χρήση κοχλιών 4,5mm η «ασφαλής απόσταση» ήταν ικανή στο 56% των περιπτώσεων,με τους κοχλίες των 3,75mm και 3,5mm στο 85% και 87%,ενώ με το button στο 98% των περιπτώσεων.Τέλος,ο «κανόνας των 7mm» του Walch μπορούσε να εφαρμοστεί στο 98% των περιπτώσεων σταθεροποίησης με κοχλίες 4.5mm,στο 97% με κοχλίες 3.75mm και 3.5mm και στο 96% με button 2.8mm.

Συμπεράσματα

Η κορακοειδής δεν μπορεί να καλύψει πάντα ελλείμματα ωμογλήνης 30%.Η χρήση μεγαλύτερης διαμέτρου κοχλιών έχει αποτέλεσμα την μείωση της απόστασης από το επίπεδο οστεοτομίας αλλά και από το χείλος της κορακοειδούς στο στεφανιαίο επίπεδο με αποτέλεσμα αύξηση της πιθανότητας εμφάνισης θραύσης του αυτομοσχεύματος.

ΕΑ 182

Σύγκριση οστεοσύνθεσης σταθερών και ασταθών περιτροχαντηριών καταγμάτων με DHS και G-nail: μια εμβιομηχανική μελέτη.

Γεώργιος Κυριακόπουλος[1], Ανδρέας Παναγόπουλος[2], Σταύρος Κουρκουλής[3], Ιωάννης Διαμαντάκος[4], Λέων Οικονόμου[1], Γεώργιος Αναστόπουλος[1], Παναγιώτης Μέγας[2]
[1]Α Ορθοπαιδική Κλινική, ΓΝΑ Γ. Γεννηματάς, [2]Ορθοπαιδική Κλινική, Πανεπιστήμιο Πατρών, [3]Τομέας Μηχανικής, Σχολή Εφαρμοσμένων Μαθηματικών και Φυσικών Επιστημών, ΕΜΠ, [4]Τμήμα Μηχανολόγων Μηχανικών, Σχολή Μηχανικών, Πανεπιστήμιο Πελοποννήσου

Εισαγωγή.
Τα περιτροχαντήρια κατάγματα αποτελούν σημαντικό αίτιο νοσηρότητας και θνησιμότητας στους ηλικιωμένους ασθενείς, καθώς και μεγάλη επιβάρυνση για τα συστήματα υγείας. Η αντιμετώπιση τους στοχεύει στην άμεση κινητοποίηση και αναλγησία των ασθενών και τη μείωση των επιπλοκών που σχετίζονται με τον παρατεταμένο κλινοστατισμό, ιδαιτέρως σημαντική δεδομένης της συννοσηρότητας που εμφανίζουν οι εν λόγω ασθενείς. Η εμβιομηχανικά βέλτιστη οστεοσύνθεση των καταγμάτων αυτών έχει αποτελέσει αντικείμενο με ιδιαίτερο ερευνητικό ενδιαφέρον στοχεύοντας στην άμεση κινητοποίηση και την αποφυγή της μηχανικής αστοχίας.

Σκοπος.
Ο σκοπος της παρούσης μελέτης είναι η πειραματική διερεύνηση της εμβιομηχανικής συμπεριφοράς του συστήματος κατάγματος οστεοσύνθεσης σε διάφορα μοντέλα, που αντιπροσωπεύουν τις συχνότερα εφαρμοζόμενες αντιμετωπίσεις στην κλινική πράξη.

Υλικό και Μέθοδοι
4 διαφορετικά μοντέλα οστεοσύνθεσης περιτροχαντηρίων καταγμάτων καθώς και ένα ακέραιο μηριαίο υποβλήθηκαν σε στατική πειραματική φόρτιση: 1) Σταθερό κάταγμα με G nail, 2) Σταθερό κάταγμα με DHS 3) Ασταθές κάταγμα με G nail 4) Ασταθές κάταγμα με DHS. Ελήφθησαν δεδομένα από τη μηχανή φόρτισης καθώς και από επιμηκυνσιόμετρα (strain gauges) που τοποθετήθηκαν στον έσω φλοιό ανωθεν του ελάσσονα τροχαντήρα και στον έξω φλοιό περιφερικά των οστεοσυνθέσεων.

Αποτελέσματα.
Τόσο στα σταθερά όσο και στα ασταθή κατάγματα η οστεοσύνθεση με ενδομυελικό ήλο υπερτερεί της αντίστοιχης με DHS ως προς τη στιβαρότητα. Τα σταθερά κατάγματα υπέστησαν μικρότερες μετατοπίσεις τόσο στον κατακόρυφο άξονα όσο και στροφικά από τα αντίστοιχα ασταθή.

Συμπεράσματα.
Η ακεραιότητα του έσω φλοιού επηρεάζει σημαντικά τη στιβαρότητα και εμβιομηχανική συμπεριφορά του συστήματος κατάγματος- οστεοσύνθεσης. Η οστεοσύνθεση με ενδομυελικό ήλο στα ασταθή κατάγματα φαίνεται να κατανέμει τα φορτία σε μεγαλύτερη έκταση του μηριαίου σε σχέση με το σύστημα πλάκας ολισθαίνοντος κοχλία.

ΕΑ 183

Χαρτογράφηση των αγγείων και της μικροκυκλοφορίας πέριξ του γόνατος με σκληρυντική ουσία σε πτωματικά παρασκευάσματα.

Απόστολος Φύλλος[1], Βασίλειος Ραούλης[1], Βασίλειος Μητρούσιας[1], Κωνσταντίνος Μπανιός[1], Βασίλειος Λαμπρίδης[1], Καθηγητής Αριστείδης Ζιμπής[1]
[1]*Τμήμα Ανατομίας, Ιατρική Σχολή Πανεπιστημίου Θεσσαλίας*

Σκοπός: Σκοπός της μελέτης ήταν η χαρτογράφηση της μικροκυκλοφορίας των αγγείων πέριξ του γόνατος και η συσχέτιση της με τη σύγχρονη βιβλιογραφία της χειρουργικής ανατομίας του γόνατος (αρθροπλαστική, αθλητικές κακώσεις).

Υλικό και Μέθοδος: Σε 5 φρέσκα (fresh frozen) πτωματικά παρασκευάσματα γόνατος έγινε ενδαρτηριακή έγχυση σκληρυντικής ουσίας τύπου υγρού latex. Εν συνεχεία έγινε κατάψυξη των παρασκευασμάτων για τουλάχιστον 48 ώρες ώστε να επιτευχθεί πλήρης στερεοποίηση του ενιόμενου υγρού σε ολόκληρο το αγγειακό δέντρο, μέχρι το επίπεδο των τριχοειδών. Μετά το βήμα αυτό, τα παρασκευάσματα τοποθετήθηκαν σε δοχεία με διάλυμα υποχλωριώδους νατρίου για τη στρωματική απομάκρυνση των ιστών πλην του latex, ανάλογα με το χρόνο εμβάπτισης στο διάλυμα.

Αποτελέσματα: Με αυτή την τεχνική έγινε καταγραφή και φωτογράφηση με υψηλή ανάλυση του εκμαγείου του στερεοποιημένου latex των αγγείων: α) σε διαφορετικά βάθη ιστών και β) απεικονίστηκε με λεπτομέρεια η τριχοειδική διείσδυση σε δομές με ξεχωριστή σημασία για την ορθοπαιδική χειρουργική, όπως οι μηνίσκοι, οι πλάγιοι σύνδεσμοι και το περιόστεο.

Συμπεράσματα: Απεικονίστηκε η αγγείωση που βρίσκεται εν δυνάμει σε κίνδυνο κατά τη διάρκεια των ορθοπαιδικών προσπελάσεων και έγινε συσχέτιση με τη σύγχρονη ορθοπαιδική βιβλιογραφία.

© Anatomy Lab UFh

ΕΑ 184

Ειδικά χαρακτηριστικά στο πεδίο της χειρουργικής των αρθροπλαστικών του Ισχίου και του Γόνατος σε ασθενείς με ρευματοειδή αρθρίτιδα. Ανασκόπηση της βιβλιογραφίας και παρουσίαση σχετικών περιπτώσεων.

Κος Ιωάννης Σταυρακάκης[1], Κος Γεώργιος Μαγαράκης[2]
[1]Γενικό Νοσοκομείο Αγίου Νικολάου, [2]Βενιζέλειο Γενικό Νοσοκομείο Ηρακλείου

Η χειρουργική της αρθροπλαστικής του Ισχίου και του Γόνατος σε ασθενείς με ρευματοειδή αρθρίτιδα ενέχει προκλήσεις για τον ορθοπαιδικό χειρουργό. Ο κίνδυνος της λοίμωξης και της αστάθειας είναι σημαντικά μεγαλύτερος σε αυτούς τους ασθενείς. Η σωστή εξισορρόπηση ενός ρευματικού γόνατος είναι κρίσιμη κατά τη διάρκεια της επέμβασης και σε κάποιες περιπτώσεις δύσκολο να επιτευχθεί. Μια περισσότερο περιορισμένου τύπου αρθροπλαστική μπορεί να είναι απαραίτητη και ο χειρουργός πρέπει να είναι προετοιμασμένος για αυτό το ενδεχόμενο. Η λοίμωξη της αρθροπλαστικής του Ισχίου από την άλλη, εμφανίζεται συχνότερα στους ασθενείς με ρευματοειδή αρθρίτιδα, σε ποσοστό 3%-4%. Αναθεώρηση της αρθροπλαστικής σε ένα ή δύο στάδια είναι απαραίτητη για την σωστή αντιμετώπιση της λοίμωξης.
Παρουσιάζουμε την περίπτωση μιας ασθενούς 67 ετών, με σοβαρή εκφύλιση της άρθρωσης των γονάτων άμφω, περισσότερο δεξιά, στα πλαίσια ρευματοειδούς αρθρίτιδας. Από την κλινική εξέταση, διαπιστώνεται σοβαρή παραμόρφωση σε ραιβότητα και πολυσυνδεσμική αστάθεια. Η ασθενής υπεβλήθη σε περιορισμένη μη συνδεδεμένη αρθροπλαστική του δεξιού γόνατος, με αποτέλεσμα ένα ανώδυνο, σταθερό γόνατο, με ικανοποιητικό εύρος κίνησης.
Η δεύτερη περίπτωση αφορά ασθενή 80 ετών, με λοίμωξη ημιαρθροπλαστικής δεξιού ισχίου, που έλαβε χώρα προ 1,5 έτους περίπου, λόγω υποκεφαλικού κατάγματος. Η ασθενής ανέφερε στο ατομικό της αναμνηστικό σακχαρώδη διαβήτη τύπου ΙΙ και ρευματοειδή αρθρίτιδα. Εφαρμόστηκε αναθεώρηση αρθροπλαστικής του ισχίου σε δύο στάδια, με καλό αποτέλεσμα όσον αφορά τον πόνο και τη λειτουργικότητα της ασθενούς.
Συμπερασματικά η αθροπλαστική του Ισχίου και του Γόνατος σε ασθενείς με ρευματοειδή αρθρίτιδα έχει ιδιαίτερα χαρακτηριστικά, που πρέπει να ληφθούν υπόψη από το θεράποντα ιατρό, με σκοπό την επίτευξη του καλύτερου δυνατού αποτελέσματος.

ΕΑ 185

Πρώιμα αποτελέσματα εώς και 20 μήνες follow up ολικής αρθροπλαστικής γόνατος τύπου single-radius, deep flexion χωρίς υποβοήθηση

MD Πρόδρομος Νατσαρίδης[1], MD Βασίλειος Ακρίβος[3], MD Χρυσοβέργης Χρυσοβέργης[2], MD Στέφανος Τσουρβάκας[2], MD Βάιος Γούλας[2]
[1]Γενικό Νοσοκομείο Βόλου, [2]Γενικό Νοσοκομείο Τρικάλων, [3]Πανεπιστιμιακό Γενικό Νοσοκομείο Λαρισας

Σκοπός
Η μελέτη στοχεύει στη θεραπεία ασθενών με μέτριες έως σοβαρές μορφές οστεοαρθρίτιδας γόνατος με τη χαμηλότερη διεισδυτικότητα μαλακών μορίων και τη καλύτερη δυνατή κινητικότητα (κάμψη της άρθρωσης) άμεσα μετεγχειρητικά, γρήγορη και καλύτερη αποκατάσταση προσομοιάζοντας αυτόν τον τύπο αρθροπλαστικής single - radius με μια φυσιολογική υγιής άρθρωση.
Υλικό και Μέθοδος
31 ασθενείς συμμετείχαν σε αυτή τη μελέτη, 33 ΤΚΑ, 11 άνδρες και 20 γυναίκες. Η μέση ηλικία ήταν 72 ετών. Όλοι οι ασθενείς υπέφεραν από υπερβολικό πόνο, δυσκολίες στο περπάτημα υποβλήθηκαν σε ΤΚΑ με χρήση Triathlon Stryker από αρχές του 2019. Οι χειρουργικές επεμβάσεις έγιναν χωρίς τη βοήθεια ή την καθοδήγηση της ρομποτικής. Όλοι οι ασθενείς αξιολογήθηκαν ακτινογραφικά και κλινικά προ-εγχειρητικά και μετεγχειρητικά με το Oxford Knee Score, KOOS, short SF-12 quality score, και το Forgotten Joint Score (FJS) για ως και 20 μήνες μετεγχειρητικά
Αποτελέσματα
Η επιβίωση, όλων των αρθροπλαστικών ήταν 100%, χωρίς επιπλοκές με λοιμώξεις ή άσηπτης χαλάρωσης για όλους τους ασθενείς. 2 ασθενείς υποβλήθηκαν αμφοτερόπλευρα σε ολική αρθροπλαστική γόνατος σε περίοδο ανάπαυσης 3-4 μήνες μετά την πρώτη επέμβαση, δείχνοντας την επίτευξη της μελέτης. Η ικανοποίηση των ασθενών ήταν εξαιρετικά υψηλή από τον 3ο μήνα (89%) έως και την τελευταία παρακολούθηση (95%). Το FJS σε περίπου 20 μήνες μετά ήταν 48,1
Συμπέρασμα
Η πρωτογενής ολική αρθροπλαστική γόνατος τύπου single-radius Stryker Triathlon λειτουργεί ικανοποιητικά σε πολύ σύντομο χρονικό διάστημα, προσομοιώνοντας μια φυσιολογική υγιή άρθρωση, έχοντας πολύ καλό εύρος κίνησης, επιτρέποντας στον ασθενή να επιστρέψει στην καθημερινή ζωή σε μικρό χρονικό διάστημα και όχι μόνο, με ενθαρρυντικά πιθανά μακροπρόθεσμα αποτελέσματα.

ΕΑ 186

ΑΠΕΙΚΟΝΙΣΤΙΚΑ ΚΑΙ ΙΣΤΟΛΟΓΙΚΑ ΧΑΡΑΚΤΗΡΙΣΤΙΚΑ ΕΝΔΟΑΡΘΡΙΚΩΝ "TUMOR-LIKE" ΒΛΑΒΩΝ ΜΑΛΑΚΩΝ ΙΣΤΩΝ ΤΟΥ ΓΟΝΑΤΟΣ . ΠΡΟΤΕΙΝΟΜΕΝΗ ΘΕΡΑΠΕΙΑ.

Μαρκος Ποσαντζης[1], Κωνσταντίνος Φραγκόπουλος[1], Γεώργιος Παπαγεωργίου[1], Εμμανουήλ Δασκαλάκης[1], Σπυρίδων Πλέσσας[1]
[1]*Γενικό Κρατικό Νίκαιας "Αγ. Παντελεημων"*

ΣΚΟΠΟΣ
Η ακτινολογική και αρθροσκοπική απεικόνιση των ενδοαρθρικών μαλακών καλοήθων όγκων του γόνατος και η ιστολογική παρουσίαση τους. Επίσης παρατίθεται η προτεινόμενη θεραπεία.
ΥΛΙΚΟ ΚΑΙ ΜΕΘΟΔΟΣ
Αντιμετωπίστηκαν δώδεκα ασθενείς με καλοήθεις μαλακές ενδοαρθρικές βλάβες του γόνατος την τελευταία τριετία. Επτά ασθενείς ήταν άνδρες και πέντε γυναίκες με εύρος ηλικίας τα 14 έως 58 έτη. Οκτώ ασθενείς εμφάνιζαν εντοπισμένη μελαγχρωστική λαχνοοζώδη υμενίτιδα (LPVS), δύο οστεοχονδρομάτωση, ένας αιμαγγείωμα και ένας δενδροειδές λίπωμα. Το κύριο συμπτωμά τους ήταν ο διάχυτος πόνος στο γόνατο και το αίσθημα εμπλοκής. Πέντε ασθενείς εμφάνιζαν εμμένον ύδραρθρο.
Ο προεγχειρητικός σχεδιασμός περιελάμβανε απλές ακτινογραφίες και έλεγχο με μαγνητική τομογραφία (MRI) με σκιαγραφικό. Σε όλους τους ασθενείς έγινε αρθροσκοπική αφαίρεση της βλάβης και υμενεκτομή.
ΑΠΟΤΕΛΕΣΜΑΤΑ
Οι ασθενείς απαλλάχτηκαν των ενοχλημάτων τους, ενώ υποβλήθηκαν σε νέα MRI σε έξι και δώδεκα μήνες μετεγχειρητικά, όπου δεν ανιχνεύθηκε καμία υποτροπή της νόσου.
ΣΥΜΠΕΡΑΣΜΑΤΑ
Οι «μαλακές» ενδοαρθρικές βλαβες του γόνατος δεν είναι σπάνιες και επειδή άλλοτε υποδύονται άλλη συμπτωματολογία, πρέπει ο ορθοπαιδικός χειρουργός να είναι ενήμερος για την ύπαρξή τους, τη διάγνωση και τη θεραπεία τους. Η αρθροσκοπική αφαίρεση τέτοιων βλαβών είναι η θεραπεία εκλογής αρκεί η διάγνωση και ο προεγχειρητικός σχεδιασμός να είναι επαρκείς.

ΕΑ 187

ΤΡΟΠΟΠΟΙΗΜΕΝΗ ΜΕΘΟΔΟΣ ΜΕ ΤΗ ΧΡΗΣΗ ΡΑΒΔΟΥ ΠΟΡΩΔΟΥΣ ΤΑΝΤΑΛΙΟΥ ΣΤΗΝ ΑΝΤΙΜΕΤΩΠΙΣΗ ΤΗΣ ΟΣΤΕΟΝΕΚΡΩΣΗΣ ΤΗΣ ΜΗΡΙΑΙΑΣ ΚΕΦΑΛΗΣ

Ειδικευόμενος Ορθοπαιδικής Δημήτριος Κοσμάς[1], Επίκ Καθηγητής Ορθοπαιδικής Αιμίλιος Πάκος[1], Ειδικευόμενος Ορθοπαιδικής Βασίλειος Γαβριελάτος[1], Πανεπ. Υπότροφος Διονύσιος Γιαννούλης[1], Καθηγητής Ορθοπαιδικής Παναγιώτης Μέγας[2], Επίκ Καθηγητής Ορθοπαιδικής Σπυρίδων Σύγγελος[2], Επικ. Επιμελιτής Γεώργιος Γεωργιάδης[3], Καθηγητής Ορθοπαιδικής Θεόδωρος Ξενάκης[1]
[1]Ορθοπαιδική Κλινική Πανεπιστημιακό Νοσοκομείο Ιωαννίνων, [2]Ορθοπαιδική Κλινική Πανεπιστημιακό Νοσοκομείο Πατρών, [3]Γενικό Νοσοκομείο Φιλιατών

ΣΚΟΠΟΣ: Ο έλεγχος της χρήσης ράβδου πορώδους τανταλίου για την αντιμετώπιση της οστεονέκρωσης της μηριαίας κεφαλής.
ΥΛΙΚΟ & ΜΕΘΟΔΟΣ: Η χρήση της ράβδου πορώδους ταντάλιου συνδυάστηκε με τη χρήση ακτινοσκοπικού ελέγχου, αρθροσκόπησης, απόξεσης και τοποθέτησης αυτόλογου οστικού μοσχεύματος από τη λαγόνιά ακρολοφία σε 49 ασθενείς (58 ισχία) με μέση ηλικία τα 38 έτη. Η πλειονότητα των ασθενών έπασχε από ιδιοπαθή ή σχετιζόμενη με κορτικοστεροειδή οστεονέκρωση. Βάση της κατάταξης Steinberg 38 ισχία ήταν σταδίου ΙΙ και 20 σταδίου ΙΙΙ. Ο χρόνος παρακολούθησης ήταν 5 έτη, η αξιολόγηση τους γινόταν με ακτινολογικό έλεγχο και κλινικά με τα κριτήρια των Merle D'Aubigne και Postel. Σε αυτή τη μελέτη πρωτεύον ήταν ο έλεγχος της διάσωσης της μηριαίας κεφαλής με όριο την μετατροπή σε ολική αρθροπλαστική, δευτερευόντως η επιδείνωση της πάθησης σε υψηλότερο στάδιο από προεγχειρητικά και οι παράγοντες που σχετίζονταν με τη διάσωση της κεφαλής.
ΑΠΟΤΕΛΕΣΜΑΤΑ: Κανένας ασθενής δεν παρουσίασε σοβαρές διεγχειρητικές ή μετεγχειρητικές επιπλοκές. Στην διάρκεια 5 ετών 1 ασθενής απεβίωσε, 7 επιδεινώθηκαν και 4 υπεβλήθησαν σε ολική αρθροπλαστική. Η 5ετής επιβίωση ήταν 93,1% και ο αντίστοιχος ρυθμός προόδου 87.9%. Η νόσος σταδίου ΙΙ σχετίζεται με σημαντικά καλύτερο ρυθμό επιβίωσης σε σχέση με τη νόσο σταδίου ΙΙΙ (P=0,04). Η σύγκριση μεταξύ ιδιοπαθούς και μη και σχετιζόμενης και μη με κορτικοστεροειδή οστεονέκρωσης δεν εμφάνισε στατιστικά σημαντικές διαφορές. Κλινικά αναδείχθηκε σημαντική βελτίωση στους 12 μήνες σε σχέση με προεγχειρητικά (P<0,001).
ΣΥΜΠΕΡΑΣΜΑ: Η παρούσα μέθοδος παρουσίασε ενθαρρυντικά αποτελέσματα. Ο ρυθμός επιβίωσης σε σχέση με μετατροπή σε ολική αρθροπλαστική είναι από τους χαμηλότερους στην υπάρχουσα βιβλιογραφία.

ΕΑ 188

ΔΙΑΔΕΡΜΙΚΑ ΥΠΟΒΟΗΘΟΥΜΕΝΗ ΣΥΝΔΥΑΣΜΕΝΗ ΜΕ ΑΝΩ ΘΥΛΑΚΟΤΟΜΗ ΟΛΙΚΗ ΑΡΘΡΟΠΛΑΣΤΙΚΗ ΙΣΧΙΟΥ (SUPERPATH) ΣΕ ΣΥΚΓΚΡΙΣΗ ΜΕ ΤΗΝ ΠΛΑΓΙΑ ΠΡΟΣΠΕΛΑΣΗ ΣΤΗΝ ΟΛΙΚΗ ΑΝΤΙΚΑΤΑΣΤΑΣΗ ΤΗΣ ΑΡΘΡΩΣΗΣ ΤΟΥ ΙΣΧΙΟΥ

Ειδικευόμενος Ορθοπαιδικής Στυλιανός Τόττας[1], Επίκουρη Καθηγήτρια Μικροβιολογίας Χριστίνα Τσίγαλου[2], Αναπληρωτής Καθηγητής Ορθοπαιδικής Αθανάσιος Βερβερίδης[1], Ειδικός Ορθοπαιδικός Ιωάννης Κουγιουμτζής[1], Μοριακή Βιολόγος, Μεταδιδακτορική Ερευνήτρια Μακρίνα Καραγλάνη[3], Επίκουρος Καθηγητής Ορθοπαιδικής Κωνσταντίνος Τιλκερίδης[1], Ειδικός Ορθοπαιδικός Χρήστος Χατζηπαπάς[1], Καθηγητής Ορθοπαιδικής ΔΠΘ Γεώργιος Δρόσος[1]

[1]Πανεπιστημιακή Ορθοπαιδική Κλινική ΔΠΘ, Πανεπιστημιακό Γενικό Νοσοκομείο Αλεξανδρούπολης, [2]Πανεπιστημιακή Κλινική Μικροβιολογίας-Ιολογίας,Πανεπιστημιακό Γενικό Νοσοκομείο Αλεξανδρούπολης, [3]Ιατρική Σχολή ΔΠΘ, Τμήμα Φαρμακολογίας

Σκοπός: Η σύγκριση της νέας, ελάχιστης επεμβατικότητας προσπέλασης (SuperPATH) με την κλασική πλάγια προσπέλαση στην ολική αντικατάσταση της άρθρωσης του ισχίου (OAI) με βάση τη μυϊκή βλάβη σύμφωνα με δείκτες φλεγμονής του ορού του αίματος, λειτουργικά αποτελέσματα και άλλα περιεγχειρητικά και μετεγχειρητικά δεδομένα.

Υλικό και Μέθοδος: 48 ασθενείς συμμετείχαν στη μελέτη, 23 υποβλήθηκαν σε OAI με την πλάγια προσπέλαση, ενώ 25 ασθενείς με την SuperPATH προσπέλαση. Τα δεδομένα που μελετήθηκαν ήταν τα εξής: η μυϊκή βλάβη 10’, την 1η και 2η ημέρα μετεγχειρητικά, μετρώντας την CRP, LDH, CK στον ορό του αίματος, τα επίπεδα του πόνου σύμφωνα με την κλίμακα Visual Analog Scale/Numerical Rating Scale (VAS/NRS), η κλινική και λειτουργική κατάσταση των ασθενών με βάση τα Harris Hip Score (HHS), Charnley’s Hip score, EuroQol (EQ-5D)-(EQ-100), Patient Health Questionnaire (PHQ-9) και neuropathic pain questionnaire (DN-4), προεγχειρητικά, 6 μήνες και 1 χρόνο μετεγχειρητικά. Επίσης αξιολογήθηκαν όλα τα υπόλοιπα δημογραφικά δεδομένα, καθώς και τα περιεγχειρητικά δεδομένα όπως ο χρόνος νοσηλείας, οι απώλειες αίματος, ο απιτούμενος χειρουργικός χρόνος κ.ά.

Αποτέλεσμα: Η SuperPATH προσπέλαση συσχετίστηκε με στατιστικά σημαντικά μικρότερα επίπεδα CRP 10’ ($p=0,001$) και 24 ώρες ($p=0,047$) μετεγχειρητικά, όπως επίσης και χαμηλότερα επίπεδα LDH σε όλες τις μετεγχειρητικές μετρήσεις. Επίσης συσχετίστηκε με μικρότερο μήκος τομής ($p<0,001$), μεγαλύτερο χειρουργικό χρόνο ($p<0.001$), μεγαλύτερη κλίση της κοτυλιαίας πρόθεσης ($p<0.001$), μικρότερα επίπεδα πόνου στις 6 και 12 ώρες μετεγχειρητικά ($p<0.001$) και σχετικά καλύτερα κλινικά και λειτουργικά αποτελέσματα στους 6 μήνες μετεγχειρητικά.

Συμπεράσματα: Η μελέτη μας επιβεβαίωσε κάποια πλεονεκτήματα της SuperPATH προσπέλασης σε σχέση με την πλάγια προσπέλαση κυρίως όσον αφορά τη μικρότερη μυϊκή βλάβη και τα μικρότερα επίπεδα μετεγχειρητικού πόνου. Παρόλα αυτά, περισσότερη έρευνα απαιτείται για να διευκρινιστεί σαφώς η υπεροχή και η αποτελεσματικότητά της.

ΕΑ 189

ΑΡΘΡΟΠΛΑΣΤΙΚΗ ΙΣΧΙΟΥ ΜΕ ΠΡΟΣΘΙΑ ΠΡΟΣΠΕΛΑΣΗ ΕΛΑΧΙΣΤΗΣ ΕΠΕΜΒΑΤΙΚΟΤΗΤΑΣ. ΑΝΑΔΡΟΜΙΚΗ ΜΕΛΕΤΗ 104 ΑΣΘΕΝΩΝ.

Ηλίας Ηλιόπουλος[1], Δημήτριος Κανελλόπουλος[1], Γεώργιος Κολλιτσίδας[1]
[1]*Γενικό Νοσοκομείο Ανατολικής Αχαΐας – Νοσηλευτική Μονάδα Αιγίου*

Σκοπός: Να παρουσιάσουμε την εμπειρία μας πάνω στην ολική και μερική αρθροπλαστική ισχίου μέσω πρόσθιας ελάχιστα επεμβατικής προσπέλασης (Direct Anterior Minimal Invasive Surgery – DAMIS).

Υλικό & Μέθοδος: Σύμφωνα με τα καταγεγραμμένα στοιχεία στη βάση δεδομένων της Ν.Μ. Αιγίου, από τον Ιανουάριο του 2016 έχουν πραγματοποιηθεί στη κλινική μας 47 ολικές (THA) και 57 μερικές (HHA) αρθροπλαστικές ισχίου με τεχνική DAMIS. Το Μάιο του 2020 τα στοιχεία των ασθενών αυτών μελετήθηκαν αναδρομικά ως προς το χειρουργικό χρόνο και το συνολικό χρόνο νοσηλείας και αναζητήθηκαν μείζονες καταγεγραμμένες επιπλοκές όπως διεγχειρητικό κάταγμα, εν τω βάθει μετεγχειρητική λοίμωξη ή εξάρθρημα της αρθροπλαστικής. Επίσης αξιολογήθηκε το λειτουργικό αποτέλεσμα μέσω της κλίμακας Modified Harris Hip Score (mHHS).

Αποτελέσματα: Για τους 47 ασθενείς με THA, ο μέσος χειρουργικός χρόνος ήταν 116’ (85’-190’) και η μέση διάρκεια νοσηλείας ήταν 3,8 ημέρες (2-7). Το μέσο mHHS (για 41 από τους 47 ασθενείς) χαρακτηρίστηκε ως εξαιρετικό (91.3/100). Για τους 57 ασθενείς με HHA ο μέσος χειρουργικός χρόνος ήταν 87,2’ (70’-160’) και η μέση διάρκεια νοσηλείας ήταν 6,8 ημέρες (3-17). Το μέσο mHHS (για 43 από τους 57 ασθενείς) χαρακτηρίστηκε ως πολύ καλό (82.1/100). Συνολικά καταγράφηκαν 12 περιπτώσεις διεγχειρητικού κατάγματος (11.5%) που αφορούσε ως επί το πλείστον τον μείζονα τροχαντήρα χωρίς ανάγκη ειδικής αντιμετώπισης. Μέχρι την ημερομηνία της αναδρομικής μελέτης δεν έχει καταγραφεί κάποια περίπτωση εν τω βάθη λοίμωξης ή εξαρθρήματος.

Συμπεράσματα: Η DAMIS τεχνική εμφανίζει πολύ καλά έως εξαιρετικά λειτουργικά αποτελέσματα με μικρό χρόνο νοσηλείας και μηδενικό κίνδυνο εξαρθρήματος με μειονεκτήματα την παράταση του χειρουργικού χρόνου και το σημαντικό ποσοστό διεγχειρητικών καταγμάτων.

ΕΑ 190

ΒΡΑΧΥΠΡΟΘΕΣΜΑ ΑΠΟΤΕΛΕΣΜΑΤΑ ΟΛΙΚΩΝ ΑΡΘΡΟΠΛΑΣΤΙΚΩΝ ΙΣΧΙΟΥ ΜΕ ΧΡΗΣΗ ΚΥΠΕΛΙΟΥ ΔΙΠΛΗΣ ΚΙΝΗΣΗΣ ΚΑΙ ΜΙΚΡΟ ΣΤΥΛΕΟ ΣΕ ΔΡΑΣΤΗΡΙΟΥΣ ΑΣΘΕΝΕΙΣ

Πασχαλης ΤΣΙΟΥΛΑΣ[1], ΧΡΗΣΤΟΣ ΚΑΖΑΣ[1], Mahdi Abuhamdan[1], Στελλα Μιχαλουδη[1], Δημήτριος Αλβανός[1], Αναστάσιος Μπελετσιώτης[1]
[1]ΓΝΘ Παπαγεωργιου

Σκοπός: Δεδομένου ότι όλο και περισσότεροι νέοι, με υψηλά επίπεδα δραστηριότητας, υποβάλλονται σε ολική αντικατάσταση ισχίου, υπάρχει όλο και πιο επείγουσα ανάγκη για αρθροπλαστικές που θα είναι ανθεκτικές, λειτουργικές και θα διευκολύνουν πιθανές μελλοντικές αναθεώρησης.
Υλικό: Μέθοδος. Στην μελέτη συμμετείχαν 31 ασθενής . Ο μέσος ορός ηλικίας ήταν τα 56 έτη (42-71) και ο μέσος όρος μετεγχειρητικής παρακολούθησης ήταν τα 5.2 έτη (4.1-6.2). Το Oxford Hip Score (OHS) και to (HOOS) αξιολογήθηκαν πριν και κάθε χρόνο μετά από χειρουργική επέμβαση.
Αποτελέσματα : Η επιβίωση τόσο τις πρόθεσης όσο και του μηριαίου στυλεού κατά την πρώτη 5 ετια ήταν 100%. Τα αποτελέσματα τόσο στο Oxford Hip Score (OHS) και to (HOOS) έδειξαν βελτίωση από 18 ± 3.3 to 46 ± 2.0 and from 30 ± 8.3 to 95 ± 4.6 points
Συμπεράσματα: Ο συνδυασμός χρήση κυπελιου διπλής κίνησης και μικρό μηριαίο στυλεό σε ασθενείς με υψηλές λειτουργικές απαιτήσεις κατά την πρώτη 5 ετια δείχνει μείωση των εξαρθρωμάτων ικανοποίηση των ασθενών και διατήρηση οστικού υποστρώματος για μελλοντικές αναθεωρήσεις

ΕΑ 191

ΒΡΑΧΥΠΡΟΘΕΣΜΑ ΑΠΟΤΕΛΕΣΜΑΤΑ ΟΛΙΚΩΝ ΑΡΘΡΟΠΛΑΣΤΙΚΩΝ ΙΣΧΙΟΥ ΜΕ ΧΡΗΣΗ ΚΥΠΕΛΙΟΥ ΔΙΠΛΗΣ ΚΙΝΗΣΗΣ ΣΕ ΑΣΘΕΝΗΣ ΜΕ ΑΥΞΗΜΕΝΟ ΚΙΝΔΥΝΟ ΕΞΑΡΘΡΗΜΑΤΟΣ

ΠΑΣΧΑΛΗΣ ΤΣΙΟΥΛΑΣ[1], ΧΡΗΣΤΟΣ ΧΑΡΑΤΣΙΔΗΣ[1], ΧΡΗΣΤΟΣ ΚΑΖΑΣ[1], ΣΤΕΛΛΑ ΜΙΧΑΛΟΥΔΗ[1], Δημήτριος Αλβανός[1], Αναστάσιος Μπελετσιώτης[1]
[1]*ΓΝΘ Παπαγεωργιου*

Σκοπός: Η αστάθεια αποτελεί το αίτιο για το 20% των αναθεωρήσεων των αρθροπλαστικών ισχίων (THAs). Παρόλο που έχουν αναπτυχθεί πολλές χειρουργικές τεχνικές για τον περιορισμό του αριθμού των εξαρθημάτων, η πρόληψη εξακολουθεί να αποτελεί πρόκληση. Τα κύπελλια διπλής κινητικότητας (DM) στοχεύουν στην λύση αυτού του προβλήματος.
Υλικό / Μέθοδος: Από τον Μάιο του 2012 μέχρι τον Νοέμβριο του 2018 , 34 ασθενείς υψηλού κίνδυνου υποβλήθηκαν σε πρωτογενή THA χρησιμοποιώντας προθέσεις DM από τον ίδιο χειρούργο . Η μετεγχειρητική παρακολούθηση έγινε σε τακτική βάση στα εξωτερικά ιατρεία για τουλάχιστον πέντε χρόνια (μέσος όρος: 6 έτη, 11 μήνες, εύρος, 6 έτη 3 μήνες έως 7 έτη 5 μήνες). Υπήρχαν 19 γυναίκες (54%) και 15 άνδρες (44%) με μέσο ορό ηλικία 65 ετών (εύρος 34 έως 90 έτη, SD, 11 έτη) . Επιπρόσθετα, καταγράφηκαν αποτελέσματα βασισμένα στο Harris Hip Scores (HHS) , καθώς και επιπλοκές.
Αποτελέσματα: Κανένας ασθενής δεν παρουσίασε μέχρι και τον τελευταίο επανέλεγχο χαλάρωσης τις κοτυλιαίας πρόθεσης .Πραγματοποιήθηκε μια αναθεώρηση . Ωστόσο, αυτή δεν σχετίζονταν με το κύπελλο MDM. Συγκεκριμένα, ένας ασθενής είχε χαλάρωση του μηριαίου στελέχους. Η μέση συνολική βαθμολογία HHS ήταν 95 μονάδες (εύρος, 90 έως 100) κατά την πιο πρόσφατη παρακολούθηση
Συμπεράσματα: Τα ευρήματα από αυτή τη μελέτη δείχνουν την άριστη επιβίωση τις πρόθεσης στην 5 ετια και ικανοποίηση των ασθενών . Παρόλο που ο σχεδιασμός εμφυτεύματος έχει αποδειχθεί ότι έχει πολλά πιθανά πλεονεκτήματα, υπάρχουν περιορισμένα στοιχεία στη βιβλιογραφία σχετικά με τη χρήση εμφυτευμάτων αρθρωτής διπλής κινητικότητας (MDM) για πρωτογενείς THAs

AA 001

Αξιολόγηση της CRP (C-αντιδρώσας πρωτείνης) στη σηπτική αρθρίτιδα σε ασθενείς με ηπατική ανεπάρκεια

Αξιολόγηση της CRP (C-αντιδρώσας πρωτείνης) στη σηπτική αρθρίτιδα σε ασθενείς με ηπατική ανεπάρκεια Δημήτριος Εργινουσάκης, Αξιολόγηση της CRP (C-αντιδρώσας πρωτείνης) στη σηπτική αρθρίτιδα σε ασθενείς με ηπατική ανεπάρκεια Ιωάννης Αυφαντής, Αξιολόγηση της CRP (C-αντιδρώσας πρωτείνης) στη σηπτική αρθρίτιδα σε ασθενείς με ηπατική ανεπάρκεια Αθανάσιος Πρίφτης, Αξιολόγηση της CRP (C-αντιδρώσας πρωτείνης) στη σηπτική αρθρίτιδα σε ασθενείς με ηπατική ανεπάρκεια Αναστάσιος Κουζούπης, ΝΟΣΟΚΟΜΕΙΟ ΚΑΤ Ευγενία Παπαδάκου
[1]*Νοσοσκομειο Κατ-Τμήμα Αθλητικών Κακώσεων*

ΣΚΟΠΟΣ

- Παρουσιάζουμε περίπτωση πρώιμης μετεγχειρητικής φλεγμονής μετά από ανακατασκευή πρόσθιου χιαστού σε ασθενή με ηπατοπάθεια, με ποσοτική CRP (<0,5) προ της αντιμετώπισης της φλεγμονής

ΕΙΣΑΓΩΓΗ

- Η (CRP) είναι πρωτεΐνη οξείας φάσης της οικογένειας πετραξινών, με γρήγορη αύξηση σε απάντηση στις φλεγμονές. Προκαλείται απελευθέρωση της ιντερλευκίνης-6, κυτοκινών ενεργοποιώντας την σύνθεση CRP, ινωδογόνου στο ήπαρ. Μηχανισμός δράσης η σύνδεση με φωσφοχολίνη, πρωτεΐνη επιφάνειας νεκρών κυττάρων και βακτηρίων. Η σύνδεση ενεργοποιεί το συμπλήρωμα μέσω του συμπλόκου C1q[1]. Συντίθεται από το ήπαρ[2] ως απάντηση σε παράγοντες που απελευθερώνονται από τα μακροφάγα και τα λιποκύτταρα[3] .Χρόνος ημιζωής 18h[4]. Παρόμοια διαγνωστική αξία έχει το αμυλοειδές Α που αποτελεί δείκτη φλεγμονής

ΠΕΡΙΓΡΑΦΗ ΠΕΡΙΠΤΩΣΗΣ

- Άνδρας 43 ετών με αδιευκρίνιστη ηπατοπάθεια, υποβλήθηκε σε ανακατασκευή προσθίου χιαστού με οπίσθιους μηριαίους- μερική έσω μηνισκεκτομή λόγω χρόνιας ρήξης του συνδέσμου και έσω μηνίσκου
- Προεγχειρητικός έλεγχος: WBC 4000/ml ↓-λευκοπενία με αναστροφή τύπου, PLT<150000↓,ευρήματα ηπατικής νόσου (SGPT:135 IU/L ↑, SGOT:95 IU/L ↑, GGT:95 IU/L↑, ALP:110 IU/L, LDH:450 IU/L και τα υπόλοιπα κ.φ. Βιοψία ήπατος προ 2ετίας χωρίς σαφή διάγνωση.
- 15 ημέρες μετεγχειρητικά εμφάνισε δεκατική πυρετική κίνηση με οίδημα στο γόνατο. Ο εργαστηριακός έλεγχος έδειξε λευκοπενία (WBC:4400/ml)↓ φυσιολογικό τύπο λευκών, CRP<0,5 φυσιολογική.

ΑΝΤΙΜΕΤΩΠΙΣΗ

- Αγνοώντας την αρνητική CRP και μόλις αυξημένη ΤΚΕ, έγινε παρακέντηση γόνατος, γενική αρθρικού υγρού [Λευκά αιμοσφαίρια 35000 με πολυμορφοπύρηνα 90%, χρώση Gram (+)], καλλιέργεια αθρικού υγρού (+) (S. Epidermidis) και καλλιέργειες αίματος.
- Διενεργήθηκε άμεσα αρθροσκόπηση όπου διαπιστώθηκε φλεγμονή και έγινε επιμελής έκπλυση της άρθρωσης.
- Άμεσα μετεγχειρητικά CRP<0,5
- Μετά από 6εβδ αντιβίωσης η καλλιέργεια και γενική αρθρικού υγρού αρνητική και φυσιολογική αντίστοιχα.

ΣΥΖΗΤΗΣΗ

- Η ηπατική ανεπάρκεια παρεμβαίνει στη παραγωγή της CRP[2] , όπως η ιντερφερόνη Α[5] γι αυτό, τόσο στη διάγνωση, όσο και στη παρακολούθηση της σηπτικής αρθρίτιδας δεν πρέπει να αξιολογείται η CRP, παρά μόνο η γενική και η καλλιέργεια αρθρικού υγρο

AA 002

Σύνδρομο Πρόσθιας Μηροκοτυλιαίας Πρόσκρουσης Εκκεντρου τύπου-Χειρουργική Αποκατάσταση με Πρόσθια MIS Τομή

MD,MSc Χρήστος Χρηστοφορίδης[1], MD,MSc,FEBOT Νικόλαος Μανώλης, MD Κωνσταντίνος Καναβός, MD Δημήτριος Τζεφρώνης, MD,MSc Στραγάλης Χρήστος, MD,PhD Γιώργος Μαχαιράς
[1]*ΓΝΑ ΚΑΤ,Δ'Ορθοπαιδικό τμήμα*

Σκοπός

Το σύνδρομο μηροκοτυλιαίας πρόσκρουσης (ΜΚΠ) ορίζεται ώς η παθολογική επαφή μεταξύ του εγγύς πέρατος του μηριαίου και της κοτύλης που οδηγεί σε βλάβες του αρθρικού χόνδρου και στην εκδήλωση μηχανικών συμπτωμάτων.
Παρουσιάζεται σε ποσοστό 10-15% του πληθυσμού και αναγνωρίζεται όλο και συχνότερα ώς αιτία πόνου στο ισχίο σε νέα και ενεργά άτομα.
Το Σύνδρομο ΜΚΠ μπορεί να είναι πρόσθιο ή οπίσθιο με το πρώτο να είναι πιο συχνό και το οποίο προκαλεί βλάβες του αρθρικού χόνδρου οι οποίες σπάνια είναι μεμονωμένες και συνδέονται συνήθως με βλάβες του υποχόνδριου οστού.
Υπάρχουν δύο τύποι ΜΚΠ,ο τύπος έκκεντρου (CAM) και ο τύπος τανάλιας (PINCER) καθώς και ο συνδυαστικός που είναι και ο συχνότερος.

Υλικά και μέθοδοι

Πραγματοποιήθηκε διερεύνηση της σύγχρονης βιβλιογραφίας μέσα απο τις μηχανές αναζήτησης Pubmed,Research Gate,Science Direct καθώς και η εμπείρια της κλινικής μας σχετικά με την χειρουργική αποκατάσταση της πάθησης με πρόσθια MIS τομή.

Αποτελέσματα

Στην χειρουργική αποκατάσταση με πρόσθια MIS τομή (Smith-Petersen) στόχος είναι η αναδιαμόρφωση (οστεοπλαστική) της μηριαίας κεφαλο-αυχενικής συμβολής καθώς και η αποκατάσταση των χόνδρινων βλαβών της περιοχής.

Συμπεράσματα

Η πρόσθια τομη MIS στην θεραπεία του σύνδρομου πρόσθιας μηροκοτυλιαίας πρόσκρουσης έκκεντρου τύπου (CAM) αποτελεί μια ενδιαφέρουσα εναλλακτική επιλογή μεταξύ της ιδιαίτερα απαιτητικής τεχνικά αρθροσκοπικής τεχνικής και χωρίς να απαιτεί την εξάρθρωση του ισχίου ή την οστεοτομία του τροχαντήρα που περιλαμβάνει η ανοιχτή τεχνική.
.

AA 003

ΤΟ ΕΠΙΚΡΑΤΕΣ ΚΑΙ ΜΗ ΕΠΙΚΡΑΤΕΣ ΑΚΡΟ ΩΣ ΠΑΡΑΓΟΝΤΑΣ ΚΙΝΔΥΝΟΥ ΔΙΑΣΤΡΕΜΜΑΤΟΣ ΠΟΔΟΚΝΗΜΙΚΗΣ. ΜΕΛΕΤΗ ΗΛΕΚΤΡΟΜΗΧΑΝΙΚΗΣ ΚΑΘΥΣΤΕΡΗΣΗΣ.

Δημήτριος Φλέβας[1,2,6], Ευάγγελος Παππάς[3], Σταύρος Ριστάνης[1,2], Ιωάννης Γιάκκας[4], Μάριος Βεκρής[5], Αναστάσιος Γεωργούλης[2]

[1]Τμήμα Αθλητικών Κακώσεων, Metropolitan Hospital, [2]Ορθοπαιδικό Αθλητιατρικό Κέντρο Ιωαννίνων, Πανεπιστημίο Ιωαννίνων, [3]Discipline of Physiotherapy, Faculty of Health Sciences, University of Sydney, [4]Τμήμα Επιστήμης Φυσικής Αγωγής και Αθλητισμού Πανεπιστημίου Θεσσαλίας, [5]Ορθοπαιδική Κλινική, Πανεπιστήμιο Ιωαννίνων, [6]Arthroscopy Center

ΣΚΟΠΟΣ

Διάφοροι παράγοντες, ενδογενείς και εξωγενείς, θεωρούνται ότι αυξάνουν τον κίνδυνο εμφάνισης διαστρέμματος ΠΔΚ. Ανάμεσα στους ενδογενείς παράγοντες κινδύνου περιλαμβάνεται και το αν το άκρο είναι το επικρατές ή όχι. Βιβλιογραφικά δεν υπάρχει συμφωνία για το εάν αποτελεί παράγοντα κινδύνου αυτό το χαρακτηριστικό. Στην πρόληψη του διαστρέμματος σημαντικό ρόλο θεωρείται ότι διαδραματίζει η ηλεκτρομηχανική καθυστέρηση ενεργοποίησης (EMD) των περονιαίων μυών που αποτελεί κομμάτι της αντανακλαστικής απόκρισής τους. Σκοπός της μελέτης αυτής ήταν να συγκριθούν οι χρόνοι απόκρισης EMD της ποδοκνημικής μεταξύ του επικρατούς και του μη επικρατούς κάτω άκρου.

ΥΛΙΚΟ & ΜΕΘΟΔΟΣ

Συμμετείχαν 13 ερασιτέχνες αθλητές με Μ.Ο. ηλικίας 33,7 έτη χωρίς ιστορικό χειρουργικής επέμβασης κάτω άκρου ή νευρολογικό έλλειμμα. Τα ηλεκτρομυογραφικά (ΗΜΓ) δεδομένα συλλέχθηκαν από τους περονιαίους και τα ισοκινητικά δεδομένα με δυναμόμετρο. Όλοι οι εξεταζόμενοι ακολούθησαν ισοκινητικό πρωτόκολλο κόπωσης. Ως EMD ορίστηκε η χρονική διαφορά μεταξύ της ΗΜΓ ενεργοποίησης και της μηχανικής απόκρισης του μυός. Χρησιμοποιήθηκαν επαναλαμβανόμενες μετρήσεις ANOVA.

ΑΠΟΤΕΛΕΣΜΑΤΑ

Δεν υπήρξε στατιστικά σημαντική διαφορά στους χρόνους EMD μεταξύ του επικρατούς και του μη επικρατούς κάτω ακρου ($p=0.946$). Ωστόσο υπήρξε επίδραση της κόπωσης στους χρόνους EMD όπως αναμενόταν ($p=0.001$).

ΣΥΜΠΕΡΑΣΜΑΤΑ

Δεν αναδείχθηκε κάποια διαφορά στους χρόνους απόκρισης των περονιαίων μυών μεταξύ του επικρατούς και του μη επικρατούς κάτω άκρου. Αυτό υποδηλώνει ότι μάλλον αυτή η συνθήκη δεν αποτελεί παράγοντα κινδύνου για την εμφάνιση διαστρέμματος. Επίσης φαίνεται ότι οι και δύο ποδοκνημικές αρθρώσεις του αθλητή βρίσκονται εξίσου σε κίνδυνο να υποστούν κάποιο διάστρεμμα, ανεξαρτήτως του επικρατούς άκρου, ενώ προστατεύονται εξίσου από την αντανακλαστική απόκριση των περονιαίων. Η επίδραση της κόπωσης στους χρόνους EMD συμφωνεί με την υπάρχουσα βιβλιογραφία. Η βελτίωση στην απόκριση των περονιαίων μπορεί πιθανώς να προστατεύσει από τραυματισμό, όσο η κόπωση προοδεύει. Συνεπώς οι αθλητές θα πρέπει να προετοιμάζουν και να γυμνάζουν ισότιμα και τα δύο πόδια ανεξαρτήτως του ποιου θεωρούν ως επικρατές.

AA 004

ΑΡΘΡΟΣΚΟΠΙΚΗ ΑΠΟΚΑΤΑΣΤΑΣΗ ΡΗΞΗΣ ΠΡΟΣΘΙΟΥ ΧΙΑΣΤΟΥ ΣΥΝΔΕΣΜΟΥ ΧΩΡΙΣ ΤΗ ΧΡΗΣΗ ΙΣΧΑΙΜΟΥ ΠΕΡΙΔΕΣΗΣ ΟΥΤΕ ΠΑΡΟΧΕΤΕΥΣΗΣ

Δημήτριος Φλέβας[1,2], Γεώργιος Τσακωτός[1,2], Γρηγόριος Σάσαλος[1,2], Λεονάρδος Μπενάκης[1,2], Αναστάσιος Τόκης[1,2]
[1]Τμήμα Αθλητικών Κακώσεων, Metropolitan Hospital, [2]Arthroscopy Center

ΣΚΟΠΟΣ
Πολλοί αρθροσκόποι υποστηρίζουν τη χρήση ίσχαιμου περίδεσης κατά τη διάρκεια της αρθροσκοπικής πλαστικής ΠΧΣ για να μειωθεί η διεγχειρητική αιμορραγία και να βελτιωθεί η ορατότητα.
Επιπλέον, υπάρχουν χειρουργοί που χρησιμοποιούν παροχέτευση μετά την αρθροσκοπική πλαστική ΠΧΣ, υποστηρίζοντας ότι μειώνει τον κίνδυνο οιδήματος του σκέλους, την πιθανότητα ΕΒΦΘ, τις ενδαρθρικές συμφύσεις και τη δυσκαμψία του γόνατος. Αντίθετα, κάποιοι πιστεύουν ότι η χρήση παροχέτευσης πιθανώς να αυξάνει τον κίνδυνο λοίμωξης ή να προκαλεί τραυματισμό στο μόσχευμα του χιαστού και στις αρθρικές επιφάνειες του γόνατος.
Σκοπός της συγκεκριμένης μελέτης είναι να παρουσιάσει τα αποτελέσματα από 217 ασθενείς που υπεβλήθησαν σε αρθροσκοπική ΠΠΧΣ χωρίς τη χρήση ίσχαιμου περίδεσης ή παροχέτευσης μετεγχειρητικά.
ΥΛΙΚΟ & ΜΕΘΟΔΟΙ
217 ασθενείς (157 άνδρες, Μ.Ο. ηλικίας 32 έτη, 60 γυναίκες, Μ.Ο. ηλικίας 27 έτη) υπεβλήθησαν σε αρθροσκοπική ΠΠΧΣ από το Σεπτέμβριο του 2015 μέχρι και το Φεβρουάριο του 2020 χωρίς τη χρήση ίσχαιμου περίδεσης ή παροχέτευσης. Σε 182 περιπτώσεις χρησιμοποιήθηκε μόσχευμα οπίσθιων μηριαίων και σε 35 περιπτώσεις επιγονατιδικού τένοντα.
ΑΠΟΤΕΛΕΣΜΑΤΑ
Ο μέσος χειρουργικός χρόνος ήταν 63 λεπτά (58-76). Δεν παρατηρήθηκε μείωση ή απώλεια της ορατότητας σε καμία περίπτωση. Στις περισσότερες περιπτώσεις υπήρξε η δυνατότητα να εντοπιστούν σημεία που αιμορραγούσαν και να καυτηριαστούν.
4 ασθενείς παρουσίασαν αιμάτωμα την πρώτη μετεγχειρητική ημέρα που χρειάστηκε παροχέτευση. Καμία άλλη επιπλοκή δε σημειώθηκε.
ΣΥΜΠΕΡΑΣΜΑΤΑ
Η ίσχαιμος περίδεση κατά την αρθροσκοπική ΠΠΧΣ έχει συσχετιστεί με πάρεση νεύρων, οίδημα και δυσκαμψία των αρθρώσεων, μειωμένη μυική αντοχή, λειτουργική αδυναμία, ηλεκτομυογραφικές και αγγειακές διαταραχές. Χωρίς τη χρήση ίσχαιμου περίδεσης παρέχεται η δυνατότητα να επιτευχθεί πιο ολοκληρωμένη αιμόσταση, ενώ δε σημειώθηκαν καθυστερήσεις. Επίσης είναι μειωμένος ο μετεγχειρητικός πόνος οδηγώντας σε ταχύτερη μετεγχειρητική αποκατάσταση του ασθενούς.
Αναφορικά με τη μη χρήση παροχέτευσης μετεγχειρητικά, δεν παρατηρήσαμε κάποια εμφάνιση τοπικών επιπλοκών στη συντριπτική πλειοψηφια των ασθενών [98,2% (213/217)] όπως περιεγχειρητική αιμορραγία, αιμάτωμα που έχρηζε παροχέτευσης, ισχαιμία σκέλους ή κακή επούλωση τραύματος.

ΑΑ 005

ΧΡΟΝΙΟ ΣΥΝΔΡΟΜΟ ΔΙΑΜΕΡΙΣΜΑΤΟΣ ΕΚ ΠΡΟΣΠΑΘΕΙΑΣ ΚΝΗΜΩΝ ΑΜΦΩ (CHRONIC EXERTIONAL COMPARTMENT SYNDROME) ΔΙΑΓΝΩΣΤΙΚΗ - ΘΕΡΑΠΕΥΤΙΚΗ ΠΡΟΣΕΓΓΙΣΗ

Κος Παναγιώτης Νταλαπέρας[1], Κος Σπυρίδων Κολιατζάκης[1], Κος Λάζαρος Τσιώπος[1], Κος Δημήτριος Παφύλας[1], Κος Ιωάννης Αλεξόπουλος[1]
[1]*Γ.Ν. Αιτωλοακαρνανίας- Ν.Μ. Αγρινίου*

ΣΚΟΠΟΣ
Το χρόνιο σύνδρομο διαμερίσματος κνήμης είναι μια πάθηση, η οποία συνήθως διαλάθει της διάγνωσης. Απαιτεί υψηλό δείκτη υποψίας, αποκλεισμό άλλων αιτιών άλγους στην κνήμη και επιβεβαιώνεται μετρώντας την ιστική ενδοδιαμερισματική πίεση πριν και μετά την άσκηση.
ΥΛΙΚΟ&ΜΕΘΟΔΟΣ
Νεαρός ενήλικας 23 ετών, αθλητής στίβου προσήλθε στα ιατρεία αιτιώμενος έντονο άλγος κνημών άμφω κατά τη διάρκεια της άθλησης, επιδεινούμενο διαρκώς σε βαθμό που τον ανάγκαζε να διακόψει την άθληση. Τα συμπτώματα υφίονταν μετά από μακρά περίοδο αποχής από άθληση και επαναλαμβάνονταν κατά την επάνοδο στις αθλητικές του δραστηριότητές.
Ετέθη η πιθανότητα ύπαρξης χρόνιου συνδρόμου διαμερίσματος κνήμης και διενεργήθηκε παρακλινικός έλεγχος (απλός ακτινολογικός έλεγχος, MRI, ηλεκτροφυσιολογικός έλεγχος) προς αποκλεισμό άλλων αιτίων. Λόγω του αρνητικού παρακλινικού ελέγχου προχωρήσαμε σε μέτρηση ιστικής ενδοδιαμερισματικής πίεσης των πρόσθιων-έξω διαμερισμάτων των κνημών πριν και μετά την άσκηση και επιβεβαιώθηκε η διάγνωση. Ο ασθενής αρχικά αντιμετωπίσθηκε συντηρητικά με περιορισμό στις αθλητικές του δραστηριότητες και χορήγηση ΜΣΑΦ, ανεπιτυχώς, παρουσιάζοντας ακριβώς την ίδια συμπτωματολογία κατά την πλήρη επιστροφή του στις αθλητικές δραστηριότητες. Κατόπιν αυτού αποφασίσθηκε η χειρουργική αντιμετώπιση με διαδερμική διάνοιξη περιτονιών πρόσθιου και έξω διαμερίσματος κνημών άμφω.
ΑΠΟΤΕΛΕΣΜΑΤΑ
Μετεγχειρητικά ο αθλητής επέστρεψε σταδιακά στις προπονήσεις και τελικά επιτυχώς στις πρότερες αθλητικές δραστηριότητές του.
ΣΥΜΠΕΡΑΣΜΑΤΑ
Πρόκειται για μια πάθηση ιδιαίτερα σπάνια, που συχνά διαλάθει της διαγνώσεως. Η συντηρητική αντιμετώπιση ειδικά σε αθλητές συνήθως αποτυγχάνει και η οριστική λύση δίνεται επεμβατικά.

ΑΑ 006

ΩΛΕΝΙΟ ΑΛΓΟΣ ΤΟΥ ΚΑΡΠΟΥ ΣΕ ΑΘΛΗΤΕΣ ΑΝΤΙΣΦΑΙΡΙΣΗΣ. ΜΕΤΑ-ΑΝΑΛΥΣΗ ΒΙΒΛΙΟΓΡΑΦΙΚΩΝ ΔΕΔΟΜΕΝΩΝ.

Γεώργιος Γκιόκας[1], Χαρίκλεια Χριστοδουλάκη[1], Μαριέτα Χατζημανέττα[1], Μαριάννα Λεκατσά[1], Μάριο Ράπο[1], Σιδέρης Σιμσάρης[1], Ιωάννης Παππάς[1], Γεώργιος Μουζόπουλος[1,2]
[1]Τμήμα Φυσικοθεραπείας Πανεπιστήμιο Πελοποννήσου, [2]Ορθοπαιδική Κλινική ΝΜ Σπάρτης - ΓΝ Λακωνίας

Σκοπός: Διερεύνηση της συχνότητας εμφάνισης ωλένιου άλγους καρπού, σε αθλητές αντισφαίρισης.
Υλικό & Μέθοδος: Στην μελέτη μας έγινε ανασκόπηση της διεθνούς βιβλιογραφίας μέσω αναζήτησης στις βιβλιογραφικές βάσεις Pub med, Scopus και CINAHL, επιστημονικών άρθρων που σχετίζονται με την εμφάνιση ωλένιου άλγους του καρπού σε αθλητές αντισφαίρισης και δημοσιεύτηκαν την χρονική περίοδο 1980-2019. Στην μελέτη συμπεριλήφθηκαν άρθρα που παρείχαν πληροφορίες σχετικά με τα δημογραφικά δεδομένα των αθλητών, τις ώρες προπόνησης εβδομαδιαίως, τα έτη ενασχόλησης με το άθλημα και την εμφάνιση ωλένιου άλγους του καρπού. Έγινε συσχέτιση της εμφάνισης ωλένιου άλγους του καρπού με τα δημογραφικά δεδομένα, τις ώρες προπόνησης και τα έτη ενασχόλησης. Αναλύθηκαν τα αίτια του ωλένιου άλγους του καρπού. Η στατιστική επεξεργασία των αποτελεσμάτων έγινε με το στατιστικό πρόγραμμα STATA 8.0. και τέθηκε επίπεδο στατιστικής σημαντικότητας $p<0.05$.
Αποτελέσματα: Στην διεθνή βιβλιογραφία βρέθηκαν 32 άρθρα σχετικά με την εμφάνιση ωλένιου ωλένιου άλγους του καρπού σε αθλητές αντισφαίρισης. Από αυτά μόνο τα 21 άρθρα πληρούσαν τα κριτήρια εισόδου στην μελέτη. Σε σύνολο 319 ασθενών που συμμετείχαν στις μελέτες καταγράφηκαν τα εξής αίτια ωλένιου άλγους του καρπού: 185 ασθενείς με τενοντίτιδα ωλένιου εκτείνοντα τον καρπό, 24 ασθενείς με ρήξη του ωλένιου εκτείνοντα τον καρπό, 52 ασθενείς με τραυματικό εξάρθρημα (αστάθεια) του ωλένιου εκτείνοντα τον καρπό, 35 ασθενείς με ρήξη τρίγωνου χόνδρου, 12 ασθενείς με τενοντοελυτρίτιδα του ωλένιου καμπτήρα του καρπού, 5 ασθενείς με ρήξη του πυραμοειδομηνοειδούς συνδέσμου, 4 ασθενείς με κάταγμα του άγκιστρου του αγκιστρωτού και 2 ασθενείς με κάταγμα πυραμοειδούς. Το 68% των ασθενών ήταν άνδρες. Η συμπτωματολογία του ωλένιου άλγους του καρπού σχετίζεται με τις ώρες προπόνησης (Pearson correlation = 0.77, p=0.041, CI: 0.89-3.16), αλλά όχι με τα έτη ενασχόλησης με το άθλημα (Pearson correlation = 0.28, p=0.12).
Συμπέρασμα: Η συχνότερη αιτιολογία ωλένιου άλγους του καρπού είναι η βλάβη του ωλένιου εκτείνοντα τον καρπό και σχετίζεται με τις ώρες προπόνησης.

AA 007

Ο ΡΟΛΟΣ ΤΟΥ FIFA 11+ ΠΡΟΓΡΑΜΜΑΤΟΣ ΓΙΑ ΤΗΝ ΠΡΟΛΗΨΗ ΡΗΞΕΩΣ/ΕΠΑΝΑΡΗΞΕΩΣ ΤΟΥ ΠΡΟΣΘΙΟΥ ΧΙΑΣΤΟΥ ΣΥΝΔΕΣΜΟΥ

MSc,MOPT,CSP,HCPC,MSc,MOPT,CSP,HCPC,ΠΣΦ Φυσικοθεραπεύτρια Χρύσα Βαφειάδη[1], MD,MSc Χρήστος Χριστοφορίδης[2], MD Ιάσονας Παπασκαρλάτος[2], MD,MSc Μιχαήλ Σαράντης[2], MD Κατερίνα Μάντα[2], MD Τσιαμτσούρης Κωνσταντίνος[2], MD,PhD Γιώργος Μαχαιράς[2]
[1]Ιδίώτης Φυσικοθεραπεύτρια, [2]ΓΝΑ ΚΑΤ

Εισαγωγή
Ο τραυματισμός του πρόσθιου χιαστού συνδέσμου είναι ένα συχνό φαινόμενο σε αθλητές και κυρίως σε όσους ασχολούνται με αθλήματα όπως το ποδόσφαιρο, το σκί, το βόλεϊ, μπάσκετ (Melick,2016). Συγκεκριμένα κάθε χρόνο το ποσοστό τραυματισμού κυμαίνεται από 3-15%.Είναι λοιπόν σημαντικό να μελετηθεί η αποτελεσματικότητα και ο ρόλος της αποκατάστασης μετά από τραυματισμό και πιθανό χειρουργείο ανακατασκευής του πρόσθιου χιαστού συνδέσμου με την χρήση κάποιου προγράμματος ενδυνάμωσης και ιδιοδεκτικότητας για το καλύτερο αποτέλεσμα ενός χειρουργείου όχι μόνο βραχυπρόθεσμα αλλά και μακροπρόθεσμα.
Υλικά και μέθοδοι
Πραγματοποιήθηκε διερεύνηση της σύγχρονης βιβλιογραφίας μέσα απο τις μηχανές αναζήτησης Pubmed,καθώς και στις ηλεκτρονικές πηγές Medline,Cochrane Library,Scopus,CDC και Google Scholar σχετικά με την αποτελεσματικότητα προγραμμάτων αποκατάστασης μετά από ανακατασκευή του πρόσθιου χιαστού συνδέσμου και του προγράμματος FIFA 11+ για την πρόληψη τραυματισμού και πιθανή ενσωμάτωση του συγκεκριμένου πρόγράμματος στο 3ο και 4ο στάδιο φυσικοθεραπευτικής αποκατάστασης.
Αποτελέσματα
Σύμφωνα με τη σύγχρονη βιβλιογραφία το πρόγραμμα γυμναστικής FIFA 11+ είναι πολύ αποτελεσματικό στην πρόληψη τραυματισμού του γόνατος τόσο σε άνδρες όσο και σε γυναίκες ποδοσφαιριστές (Bizzini, 2015, Granelli, 2015, Álvarez, 2014, Meeuwisse, 2013). Τα αποτελέσματα αυτά της ηλεκτρονικής έρευνας σε συνδυασμό με την ήδη διαθέσιμη βιβλιογραφία που υποστηρίζει την χρήση ασκήσεων που έχει το πρόγραμμα FIFA 11+ για την αποτελεσματική αποκατάσταση μετά από χειρουργείο στον πρόσθιο χιαστό (ασκήσεις ισορροπίας, ενδυνάμωσης, ιδιοδεκτικότητας, πλειομετρικές) θα μπορούσαν να υποστηρίζουν την χρήση του FIFA 11+ προγράμματος και στην αποκατάσταση κυρίως στο 3ο και 4ο στάδιο (Melick, 2016) αλλά και στην πρόληψη επανατραυματισμού.
Συμπέρασμα
Το πρόγραμμα ασκήσεων FIFA 11+ είναι αποδεδειγμένα αποτελεσματικό για την πρόληψη τραυματισμών του γόνατος.Ωστόσο, χρειάζεται παραπάνω έρευνα για να αποδειχθεί η αποτελεσματικότητα του προγράμματος FIFA 11+ και στην αποκατάσταση και πρόληψη επανατραυματισμού.

AA 008

ΑΠΟΚΑΤΑΣΤΑΣΗ ΡΗΞΕΩΝ ΑΧΙΛΛΕΙΟΥ ΜΕ ΕΝΔΟΣΚΟΠΙΚΗ ΚΑΙ ΥΠΕΡΗΧΟΓΡΑΦΙΚΗ ΥΠΟΒΟΗΘΗΣΗ. ΣΥΓΚΡΙΤΙΚΗ ΜΕΛΕΤΗ

Υπεύθυνος Δ/ντης Αθάνασιος Φόρτης[1], Ειδικευόμενος Μιχαήλ Λαλουδάκης[1], Δ/ντης Αναστάσιος Δήμας[1], Ειδικευόμενη Σοφία Βρέττα[1], Ορθοπαιδικός χειρουργός Νικόλαος Βέργαδος[1], Ειδικευόμενος Σπήλιος Σπηλιωτόπουλος[1]
[1]*Παναρκαδικό Νοσοκομείο Τρίπολης*

ΑΠΟΚΑΤΑΣΤΑΣΗ ΡΗΞΕΩΝ ΑΧΙΛΛΕΙΟΥ ΜΕ ΕΝΔΟΣΚΟΠΙΚΗ ΚΑΙ ΥΠΕΡΗΧΟΓΡΑΦΙΚΗ ΥΠΟΒΟΗΘΗΣΗ. ΣΥΓΚΡΙΤΙΚΗ ΜΕΛΕΤΗ

Σκοπός
Στην παρούσα μελέτη, έγινε σύγκριση της ενδοσκοπικής και υπερηχογραφικής υποβοήθησης, στην διαδερμική συρραφής των ρήξεων του Αχιλλείου τένοντα.
Υλικό & μέθοδος
Πρόκειται για μία αναδρομική μελέτη. Από το 2003 έως το 2017, εικοσιέξι ασθενείς (24 άντρες και δύο γυναίκες) ηλικίας από 28-46 ετών χειρουργήθηκαν για ρήξη Αχιλλείου τένοντα. Σε δεκαπέντε από αυτούς εφαρμόστηκε η ενδοσκοπική υποβοήθηση και στους υπόλοιπους η συρραφή έγινε με την βοήθεια υπερήχου.
Και στις δύο περιπτώσεις εφόσον η σύγκλειση του κενού δεν ήταν αρκετά ικανοποιητική η συρραφή ενισχύονταν από 1ή 2 ράμματα
Αποτελέσματα
Όλοι οι ασθενείς είχαν πολύ καλό αποτέλεσμα σύμφωνα με την τροποποιημένη κλίμακα Merckel. Δύο ασθενείς στην αρθροσκοπική ομάδα είχαν μια παροδική νευραλγία του γαστροκνημιαίου νεύρου. Δεν υπήρξαν φλεγμονές ή προβλήματα επούλωσης δέρματος. Όλοι εκτός από τους ασθενείς με την νευραλγία, ήσαν απολύτως ικανοποιημένοι και δήλωσαν, ότι δεν θα είχαν πρόβλημα να επαναλάβουν την επέμβαση σε περίπτωση ρήξης και του άλλου Αχιλλείου τους.

Συμπεράσματα
Τόσο η ενδοσκοπική, όσο και η υπερηχογραφική υποβοήθηση στις ρήξεις Αχιλλείου φαίνονται χρήσιμες στον προσδιορισμό του αρχικού κενού και στην σύγκλεισή του. Βοηθούν στον έλεγχο της εξόδου των ραμμάτων από τα άκρα της ρήξης και αποφεύγεται η αναδίπλωση των άκρων κατά την συρραφή.
Ο υπέρηχος επιπλέον βοηθά στον έλεγχο της διεκβολής του ράμματος μέσα από την κύρια μάζα του τένοντα και την αποφυγή του γαστροκνημιαίου νεύρου, κάτι που δεν μπορεί να γίνει με το αρθροσκόπιο.

ΑΑ 009

ΨΕΥΔΑΡΘΡΩΣΗ ΣΗΣΑΜΟΕΙΔΟΥΣ ΜΕΓΑ ΔΑΚΤΥΛΟΥ ΑΚΡΟΥ ΠΟΔΟΣ ΑΝΤΙΜΕΤΩΠΙΣΘΕΙΣΑ ΕΠΙΤΥΧΩΣ ΜΕ PRP.

Κος Παναγιώτης Νταλαπέρας[1], Κος Σπυρίδων Κολιατζάκης[1], Κος Χαράλαμπος Ρώσσας[1], Κος Δημήτριος Παφύλας[1], Κος Λάζαρος Τσιώπος[1], Κος Ιωάννης Αλεξόπουλος[1]
[1]*Γ.Ν. Αιτωλοακαρνανίας- Ν.Μ. Αγρινίου*

ΣΚΟΠΟΣ
Τα PRP χρησιμοποιούνται ολοένα και περισσότερο στην Ορθοπαιδική, για τη ενίσχυση της βιολογίας στην επούλωση δύσκολων μυοσκελετικών τραυματισμών.
ΥΛΙΚΟ& ΜΕΘΟΔΟΣ
16 χρονών άρρεν ασθενής με παραμελημένο κάταγμα σησαμοειδούς λόγω πλήξης άκρου ποδός, αρχικώς αντιμετωπίσθηκε ανεπιτυχώς συντηρητικά με αποφόρτιση και ακινητοποίηση και οδηγήθηκε σε ψευδάρθωση.
Λήψη PRP και έγχυση υπό ακτινοσκοπική καθοδήγηση 3cc στην περιοχή της ψευδάρθρωσης.
Ακινητοποίηση άκρου ποδός σε κηδεμόνα και άμεση έναρξη βάδισης με μερική φόρτιση.
ΑΠΟΤΕΛΕΣΜΑΤΑ
Προοδευτική πόρωση του κατάγματος σε διαδοχικό ακτινολογικό έλεγχο και επιτυχής πόρωσή του στις 12 εβδομάδες.
ΣΥΜΠΕΡΑΣΜΑΤΑ
Τα PRPs είναι μια ελάχιστα παρεμβατική υποσχόμενη μέθοδος βιολογικής ενίσχυσης στην πόρωση καταγμάτων.

AA 010

ΑΡΘΡΟΣΚΟΠΙΚΗ ΑΦΑΙΡΕΣΗ ΓΙΓΑΝΤΟΚΥΤΤΑΡΙΚΟΥ ΟΓΚΟΥ ΑΠΟ ΤΟΥΣ ΧΙΑΣΤΟΥΣ ΣΥΝΔΕΣΜΟΥΣ

Δημήτριος Φλέβας[1,6], Ανδρέας Καραγιάννης[2], Ελένη Πατσέα[3], Βασίλειος Κοντογεωργάκος[4], Βασίλειος Χουλιάρας[5]

[1]Τμήμα Αθλητικών Κακώσεων, Metropolitan Hospital, [2]Α' Κλινική Αθλητικών Κακώσεων, Metropolitan General, [3]Τμήμα Παθολογοανατομίας, Metropolitan General, [4]Α΄ Πανεπιστημιακή Ορθοπαιδική Κλινική, ΠΓΝ ΑΤΤΙΚΟΝ, [5]Ορθοπαιδική Κλινική, ΓΝ Άρτας, [6]Arthroscopy Center

ΣΚΟΠΟΣ Ο γιγαντοκυτταρικός όγκος των τενόντιων ελύτρων που εξορμάται από τους χιαστούς συνδέσμους αποτελεί μια σπάνια οντότητα. Ο συγκεκριμένος όγκος εμφανίζεται κυρίως στην παλαμιαία επιφάνεια των δακτύλων του χεριού και στην πελματιαία επιφάνεια των δακτύλων του ποδιού. Η εμφάνιση του όγκου στις μεγάλες αρθρώσεις είναι σπάνια, ωστόσο η άρθρωση του γόνατος είναι η πιο συχνά σχετιζόμενη συνοβιακή άρθρωση. Επίσης σπάνια φαίνεται να είναι και η ενδαρθρική εντόπιση γιγαντοκυτταρικού όγκου τενόντιου ελύτρου. Σκοπός της παρούσας εργασίας είναι η παρουσίαση δύο περιστατικών γιγαντοκυτταρικών όγκων τενόντιου ελύτρου στον πρόσθιο και στον οπίσθιο χιαστό σύνδεσμο και η αρθροσκοπική αντιμετώπισή τους.

ΥΛΙΚΑ ΜΕΘΟΔΟΙ Δύο άρρενες ασθενείς 32 και 26 ετών με γιγαντοκυτταρικό όγκο εξορμώμενο από τον ΠΧΣ και τον ΟΧΣ αντίστοιχα, αντιμετωπίστηκαν αρθροσκοπικά. Και οι δύο ασθενείς είχαν υποβληθεί προεγχειρητικά σε μαγνητική τομογραφία.

ΑΠΟΤΕΛΕΣΜΑΤΑ Στην πρώτη περίπτωση μια κυκλοτερής ερυθρόφαιη βλάβη εντοπίστηκε στην πρόσθια επιφάνεια του ΠΧΣ εμποδίζοντας την πλήρη έκταση του γόνατος. Στη δεύτερη περίπτωση μία καλώς περιγεγραμμένη ωοειδής βλάβη εντοπίστηκε προσφυόμενη με μίσχο στον ΟΧΣ που κατά την έκταση του γόνατος προσκρουόταν μεταξύ της μηριαίας τροχιλίας και του προσθίου κνημιαίου πλατώ. Μετά την αρθροσκοπική αφαίρεση των όγκων και οι δύο ασθενείς ήταν ελεύθεροι συμπτωμάτων.

ΣΥΜΠΕΡΑΣΜΑ

Δεν υπάρχουν σαφή κλινικά ευρήματα των γιγαντοκυτταρικών όγκων του γόνατος και συνεπώς μια ενδελεχής κλινική εξέταση είναι αναγκαία. Συνήθως η διάγνωση τίθεται κατόπιν έντονης υποψίας. Αυτή η οντότητα μπορεί να εμφανιστεί με συμπτώματα πρόσκρουσης ή μηχανικής διαταραχής. Στην άρθρωση του γόνατος συχνά υπάρχει συμπτωματολογία μηνισκικής βλάβης και «κλειδώματος» του γόνατος. Η καλύτερη μη επεμβατική μέθοδος διάγνωσης αποτελεί η μαγνητική τομογραφία. Η αρθροσκοπική εκτομή έχει περιγραφεί ως ασφαλής και αποτελεσματική μέθοδος θεραπείας.

AA 011

ΣΥΝΘΕΤΗ ΒΛΑΒΗ ΓΟΝΑΤΟΣ ΜΕ ΡΗΞΗ ΠΡΟΣΘΙΟΥ ΧΙΑΣΤΟΥ, ΕΣΩ ΜΗΝΙΣΚΟΥ ΚΑΙ ΕΣΩ ΘΥΛΑΚΟΣΥΝΔΕΣΜΙΚΟΥ ΣΥΣΤΗΜΑΤΟΣ

Δημήτριος Αλεξάκης, Σαββας Βασιλοπουλος[1], Πηνελόπη Κατσάκου, Κωνσταντίνος Καραπατάκης
[1] *Β Ορθοπαιδική Κλινική Αθλητικών Κακώσεων, Ευρωκλινική Αθηνών.*

Σκοπός: Σκοπός μας είναι να μελετήσουμε τις σύνθετες βλάβες του γόνατος με ρήξη πρόσθιου χιαστού, έσω μηνίσκου και έσω θυλακοσυνδεσμικού συστήματος.

Υλικό: Τους τελευταίους 12 μήνες αντιμετωπίσαμε στην κλινική μας τρία τέτοια περιστατικά αρθροσκοπικά. Σε δύο ασθενείς έγινε συρραφή μηνίσκου και σε έναν μερική μηνισκεκτομή. Ο χιαστός σύνδεσμος αποκαταστάθηκε με αυτομόσχευμα από hamstrings ενώ η επισκευή του έσω θυλακοσυνδεσμικού συστήματος έγινε χρησιμοποιώντας για ενίσχυση το τελικό τμήμα του ραπτικού διατηρώντας την κατάφυση του στην κνήμη. Οι ασθενείς εξήλθαν την επόμενη ημέρα βαδίζοντας αυτόνομα με βακτηρίες. Αξιολογήθηκαν μετεγχειρητικά σε 3,6 και 12 μήνες με το Tegner Lysholm Knee Scoring Scale score και το KOOS score.

Αποτελέσματα: Τα αποτελέσματα ήταν εξαιρετικά τόσο στο πρώιμο μετεγχειρητικό στάδιο όσο και μετά την επιστροφή των ασθενών στην εργασία τους.

Συμπεράσματα: Η χρήση του ραπτικού σε επισκευή του έσω θυλακοσυνδεσμικού συστήματος μπορεί να αποτελέσει αξιόπιστη λύση στην αντιμετώπιση σύνθετων βλαβών του γόνατος

ΑΑ 012

Η ΑΠΟΤΕΛΕΣΜΑΤΙΚΟΤΗΤΑ ΤΗΣ ΑΡΘΡΟΣΚΟΠΗΣΗΣ ΣΑΝ ΜΕΘΟΔΟΣ ΘΕΡΑΠΕΙΑΣ ΤΗΣ ΟΣΤΕΟΑΡΘΡΙΤΙΔΑΣ ΓΟΝΑΤΟΣ

Κύριος Αθανάσιος Κούκος[1], Κύριος Ιωάννης Κουτρούμπας[1]
[1]*Γενικό Νοσοκομείο Κομοτηνής*

Σκοπός:Μελετήθηκε η αποτελεσματικότητα της αρθροσκόπησης σαν θεραπευτικό μέσο της πρώιμης και αρχόμενης οστεοαρθρίτιδας γόνατος που είναι ένα σύνηθες και δυσεπίλυτο πρόβλημα.

Υλικό και μέθοδος:Πραγματοποιήσαμε 105 αρθροσκοπήσεις από το 2014-2019 σε ασθενείς με συμπτώματα οστεοαρθρίτιδας ηλικίας 38-62 ετών.Έγινε πλύσιμο της άρθρωσης με σκοπό να απαλλαγεί από υπολείμματα ιστών-ράκη και κρυστάλλους που διεγείρουν φλεγμονώδεις αντιδράσεις,κατά τόπους υμενεκτομή,απόξεση και λείανση μηνισκικών και χόνδρινων βλαβών,αφαίρεση σπασμένων τμημάτων μηνίσκου ή συνδέσμων,αφαίρεση ενδεχομένως ελεύθερων σωμάτων,απόξεση εμφανών οστεοφύτων,τρυπανισμοί χόνδρινων βλαβών όπου απαιτήθηκε.Εκτιμήθηκαν οι ασθενείς 3 μήνες και 12 μήνες μετά την αρθροσκόπηση ως προς τα μηχανικά συμπτώματα που ενδεχομένως εμφάνιζαν αλλά κυρίως ως προς τον πόνο που υπέφεραν.

Αποτέλεσμα:Στους πρώτους 3 μήνες η αρθροσκόπηση σε 68(65%) ασθενείς είχε πολύ καλό αποτέλεσμα με εως και πλήρη ύφεση των συμπτωμάτων ενώ οι υπόλοιποι 37(35%) ασθενείς δεν είδαν καμιά διαφορά ειδικά όταν η ηλικία κυμαινόταν από 55-62 ετών.Στους 12 μήνες το καλό αποτέλεσμα παρέμεινε σε 42(40%) ασθενείς ενώ οι υπόλοιποι 26(25%) επανεμφάνισαν τα αρχικά προβλήματα.

Συμπεράσματα:Η αρθροσκόπηση σαν μέθοδος αντιμετώπισης της οστεοαρθρίτιδας δεν αποδεικνύεται ιδιαίτερα αποτελεσματική σε βάθος χρόνου και η αποτελεσματικότητά της βρίσκεται σε συνάρτηση με την ηλικία αναπόφευκτα.

AA 013

ΣΥΓΚΡΙΤΙΚΗ ΜΕΛΕΤΗ ΓΙΑ ΤΗΝ ΑΝΤΙΜΕΤΩΠΙΣΗ ΡΗΞΗΣ ΠΧΣ

Κύριος Αθανάσιος Κούκος[1], Κύριος Ιωάννης Κουτρούμπας[1], Κύριος Αχμέτ Κοράι[1], Κύριος Χάρης Κυρατζόγλου[1]
[1]*Γενικό Νοσοκομείο Κομοτηνής*

Σκοπός:Σκοπός της εργασίας η σύγκριση κλινικά ασθενών που υπεβλήθησαν σε συνδεσμοπλαστική ΠΧΣ με τεχνική anteromedial portal και transtibial portal.
Υλικό και μέθοδος:10 ασθενείς χειρουργήθηκαν με την τεχνική anteromedial portal και 10 ασθενείς χειρουργήθηκαν με transtibial portal τεχνική.Το ηλικιακό εύρος ήταν από 19-50 ετών ανεξαιρέτως φύλου και ο τραυματισμός συνέβη 2,5 έτη κατά μέσο όρο προ του χειρουργείου.Η επιλογή της τεχνικής ήταν τυχαία για κάθε ασθενή,χειρουργήθηκαν από την ίδια χειρουργική ομάδα,έγινε προσπάθεια τοποθέτησης του μοσχεύματος οπίσθιων μηριαίων μονής δέσμης σε όλους τους ασθενείς στην ανατομική θέση με περισσότερη δυσκολία σαφώς για την transtibial τεχνική όπου τοποθετήθηκε κατά μέσο όρο στην 11 o'clock θέση για το δεξιό και 1 o'clock θέση για το αριστερό γόνατο.Η καθήλωση του μοσχέυματος στο μηριαίο τούνελ έγινε με endobutton και στο κνημιαίο τούνελ με βίδα.Μετεγχειρητικά τοποθετήθηκε σε όλους μηροκνημικός νάρθηκας 0-90° για 30 ημέρες,βάδιση με βακτηρίες για 15 ημέρες με φόρτιση του σκέλους,εκτιμήθηκαν 6 μήνες μετά ως προς την άνετη επιστροφή στις συνήθεις καθημερινές δραστηριότητες,την ικανότητα για άθληση,εξετάστηκαν κλινικά με πρόσθιο συρταροειδές και Lachman τεστ για αστάθεια από ορθοπαιδικό χειρουργό που δεν συμμετείχε στην χειρουργική επέμβαση.
Αποτέλεσμα:Δεν παρατηρήθηκε καμιά ουσιαστική διαφορά στην αίσθηση που είχαν οι ασθενείς ως προς τη σταθερότητα του γόνατός τους,η οποία ηταν αισθητή και ικανοποιητική από όλους,όλοι μπορούσαν να εργαστούν ή και να κάνουν ελαφρό τρέξιμο χωρίς πρόβλημα.Οι κλινικές δοκιμασίες για αστάθεια ήταν αρνητικές.
Συμπεράσματα:Οι δυο μέθοδοι καθήλωσης μοσχεύματος στο μηριαίο τούνελ είναι ευρέως διαδεδομένες το ίδιο αξιόπιστες,γρήγορες,με πολύ καλά αποτελέσματα για τον ασθενή αν εφαρμοστούν σωστά.

AA 014

Η άμεση επανακαθήλωση πρόσθιου και οπίσθιου χιαστού σε εξαρθρήματα γόνατος μπορεί είναι μια αποδειχθεί μια αποτελεσματική θεραπεία. Παρουσίαση ενδιαφέροντος περιστατικού.

MD Ιωάννης Μπάμπης[1], MD, MSc Νικόλαος Ζερβάκης[1], MD, MSc Φίλιππος Ζήγρας[2], MD Αλέξανδρος Αυγερινός[1], MD Άγγελος Μαραγκόπουλος[1], MD, Phd, MSc Αχιλλέας Μπουτσιάδης[1]
[1]401 Γενικό Στρατιωτικό Νοσοκομείο Αθηνών, [2]Πανεπιστημιακό Γενικό Νοσοκομείο Λάρισας

Σκοπός
Η παρουσίαση περιστατικού άμεσης χειρουργικής αποκατάστασης εξαρθρήματος γόνατος (KD-IIIL) με επανακαθήλωση του πρόσθιου και οπίσθιου χιαστού, συρραφή του έξω μηνίσκου και ανακατασκευή της οπίσθιας έξω γωνίας στον ίδιο χειρουργικό χρόνο. Παρουσίας κλινικών αποτελεσμάτων 1 έτος μετεγχειρητικά.
Υλικό & Μέθοδος
Πρόκειται για επαγγελματία αθλητή υδατοσφαίρισης 18 ετών ο οποίος διεγνώσθη με εξάρθρημα γόνατος (KD-IIIL) χωρίς αγγειακή βλάβη μετά από τροχαίο ατύχημα με αυτοκίνητο. Μετά τον απαραίτητο απεικονιστικό έλεγχο, 3 ημέρες μετά τον τραυματισμό πάρθηκε απόφαση για οριστική θεραπεία. Χωρίς τη χρήση ίσχαιμου περίδεσης, έλαβε χώρα αρθροσκόπηση του γόνατος διαμέσου των ακόλουθων αρθροσκοπικών πορτών: πρόσθια έσω και έξω, οπίσθια έσω και έξω και transeptal. Αρχικώς ανακατασκευάστηκε η οπίσθια έξω γωνία με την τεχική LaPrade με αυτομοσχεύματα οπισθίων μηριαίων και adjustable κουμπιού. Ακολούθως επανακαθηλώθηκαν κατά σειρά ο οπίσθιος χιαστός στη μηριαία (?) του πρόσφυση και ο πρόσθιος χιαστός την κνημιαία (?) πρόσφυσή του με την τεχνική lasso loop και ελεύθερα κουμπιά. Ο έξω μηνίσκος συρράφθηκε με 4 ράμματα με τεχνική all-inside. Μετεγχειρητικά τοποθετήθηκε μηροκνημικός νάρθηκας οπισθίου χιαστού με σταδιακή αύξηση της κάμψης της άρθρωσης και της φόρτισης του σκέλους για 8 εβδομάδες.
Αποτελέσματα
1 έτος μετεγχειρητικά ο ασθενής έχει ανακτήσει πλήρες εύρος κίνησης της άρθρωσης με 4mm παθητική πρόσθια μετατόπιση αλλά χωρίς υποκειμενικό αίσθημα αστάθειας. Κατά την κλινική εξέταση δεν εμφανίζεται στροφική ή έξω αστάθεια ούτε varus thrust(?) κατά τη βάδιση. Το KOOS, IKDC και ACL-RSI σκορ είναι είναι 78,72, 80 αντίστοιχα. Η μαγνητική τομογραφία στο ίδιο χρονικό διάστημα έδειξε πλήρη ωρίμανση του πρόσθιου και οπίσθιου χιαστού.
Συμπέρασμα
Τα καλά κλινικά και ακτινολογικά αποτελέσματα που παρουσιάζονται στον συγκεκριμενο ασθενή μετά από επανακαθήλωση του πρόσθιου και του οπίσθιου χιαστούν είναι μια καλή απόδειξη ότι η συγκεκριμένη τεχνική, εφόσον λάβει χώρα άμεσα μετά τον τραυματισμό, μπορεί να αποτελέσει μια αποδοτική εναλλακτική αντιμετώπισης, ακόμη και πολύ δύσκολων, περιστατικών εξαρθρήματος γόνατος.

AA 015

ΜΑΚΡΟΠΡΟΘΕΣΜΑ ΑΠΟΤΕΛΕΣΜΑΤΑ ΑΝΑΘΕΩΡΗΣΗΣ ΕΠΙΜΟΛΥΣΜΕΝΗΣ ΟΛΙΚΗΣ ΑΡΘΡΟΠΛΑΣΤΙΚΗΣ ΓΟΝΑΤΟΣ ΣΕ ΔΥΟ ΣΤΑΔΙΑ

Μιχαηλ Σαράντης[1], Αικατερίνη Μαντά[1], Χρήστος Στραγάλης[1], Χρύσα Αργυρού[1], Αντρέας Αρτινόπουλος[1], Ιάσονας Παπασκαρλάτος[1], Χρήστος Μηλαράς[1], Γεώργιος Μαχαιράς[1]
[1]Δ' Ορθοπαιδική κλινική , ΓΝΑ ΚΑΤ

Σκοπός: Η λοίμωξη μετά από ολική αρθροπλαστική γόνατος αποτελεί μια καταστροφική επιπλοκή και ένα από τα πιό συχνά αίτια αποτυχίας της πρωτογενούς ολικής αρθροπλαστικής γόνατος. Σκοπός της παρούσας μελέτης είναι η ανάλυση και αξιολόγηση των μακροπρόθεσμων αποτελεσμάτων αναθεώρησης επιμολυσμένης αρθροπλαστική γόνατος σε δύο στάδια παρουσιάζοντας την εμπειρία της κλινικής μας.
Υλικό / Μέθοδος: Μεταξύ Ιανουαρίου 1994 και Δεκεμβρίου 1999, 34 ασθενείς με 34 επιμολυσμένες πρωτογενείς ολικές αρθροπλαστικές αντιμετωπίστηκαν με αναθεώρηση της αρθροπλαστικής σε δύο στάδια. Όλοι οι ασθενείς είχαν θετική καλλιεργεία από τη παρακέντηση του γόνατος, αυξημένους δείκτες φλεγμονής κι είχε αποτύχει η μακρόχρονη χορήγηση αντιβιοτικών. Έγινε λήψη καλλιεργειών και τοποθέτηση εμποτισμένου με αντιβιοτικό spacer. Ακολούθησε ενδοφλέβια αντιβιοτική αγωγή με βάση το αποτέλεσμα των καλλιεργειών για έξι εβδομάδες, Η επανατοποθέτηση ολικής αρθροπλαστικής πραγματοποιήθηκέ όταν οι δείκτες φλεγμονής παρέμειναν φυσιολογικοί για τρείς εβδομάδες μετά τη διακοπή της ενδοφλέβιας χορήγησης.
Αποτελέσματα: Η μέση διάρκεια παρακολούθησης των ασθενών ήταν 20.1 έτη (17-23). 3 ασθενείς πέθαναν άπο άλλα αίτια και 31 ήταν διαθέσιμοι για τον 20ετή επανέλεγχο. Η μόλυνση αντιμετωπίσθηκε επιτυχώς στους 31 ασθενείς (91.1%). Το 77,4% των ασθενών (24 στους 31) είχαν άριστο/πολύ καλό KSS score στη τελευταία εξέταση. Η μέση τιμή ακτινοδιαυγαστικότητας γύρω από τη μηριαία πρόθεση ήταν 1.5 (0 εώς 4) και 0.9 για τη κνημιαία πρόθεση (0 εώς 3). Παρατηρήθηκαν 2 περιπτώσεις άσηπτης χαλάρωσης μετά από 20 έτη, ενώ 3 ασθενείς ανέπτυξαν επιπρόσθετα μόλυνση κι υποβλήθησαν σε περαιτέρω χειρουργικές επεμβάσεις.
Συμπεράσματα: Η αναθεώρηση σε δύο στάδια είναι η μέθοδος εκλογής για την αντιμετώπιση της επιμολυσμένης ολικης αρθροπλαστικής γόνατος και παρουσιάζει άριστα μακροπρόθεσμα αποτελέσματα.

AA 016

ΟΛΙΚΗ ΑΡΘΡΟΠΛΑΣΤΙΚΗ ΓΟΝΑΤΟΣ ΣΕ ΑΣΘΕΝΗ ΜΕ ΑΛΚΑΠΤΟΝΟΥΡΙΑ

Λυκούργος Κολλίντζας[1], Γεώργιος Βυνιχάκης[1], Δημήτριος Σαμαράς[1], Μιχαήλ Χανδρινός[1], Νικόλαος Τζώρας[1]
[1]*Ορθοπαιδική Κλινική, Γενικό Νοσοκομείο Πειραιά "Τζάνειο"*

Σκοπός: Παρουσίαση σπάνιου περιστατικού με αρθρίτιδα γόνατος, στο οποίο τέθηκε διάγνωση αλκαπτονουρίας διεγχειρητικά κατά την διάρκεια ολικής αρθροπλαστικής γόνατος.

Υλικό & Μέθοδος: Ασθενής θήλυ,60 ετών προσήλθε στα τακτικά ιατρεία του νοσοκομείου μας αιτιώμενη άλγος αριστερου γόνατος. Από το λοιπό ατομικό αναμνηστικό, η ασθενής αναφέρει αρθραλγίες, θυρεοειδοπάθεια και αγχώδη διαταραχη υπό αγωγή. Πραγματοποιήθηκε ακτινογραφία γόνατος και ετέθη διάγνωση οστεοαρθρίτιδας. Προγραμματίστηκε και πραγματοποιήθηκε ολική αρθροπλαστική γόνατος σε δεύτερο χρόνο.

Αποτέλεσμα: Στην ασθενή προεγχειρητικά λόγω οστεόλυσης στην ακτινογραφία γόνατος, πραγματοποιήθηκε και MRI γόνατος στην οποία παρατηρήθηκε οστεόλυση, οστικό οίδημα και διαταραχή της αρθρικής επιφάνειας στους μηριαίους κονδύλους. Διεγχειριτικά παρατηρήθηκε κυανόμαυρη χρώση τόσο του μηριαίου και του κνημιαίου οστού, όσο και τον γύρω ιστών. Παρατηρήθηκε επίσης ήπια κυανόμαυρη χρώση των πτερυγίων των ώτων, των οφθαλμικών ιστών και των ούρων. Η ασθενής είχε παρατηρήσει την χρώση των ούρων της και στο παρελθόν αλλά δεν το διερεύνησε περαιτέρω. Μετεγχειρητικά στάλθηκε εξέταση ούρων για διερεύνηση ομογεντισικού οξέος, όπου βρέθηκε θετική. Πραγματοποιήθηκαν και ακτινογραφίες σπονδυλικής στήλης και παρατηρήθηκε ασβέστωση των μεσοσπονδύλιων δίσκων.

Συμπεράσματα: Το 25% των ατόμων με αλκαπτονουρία δεν εμφανίζει σκουρόχροα ούρα, γι΄αυτό και πολλοί ασθενείς με ωχρονοσία παραμένουν αδιάγνωστοι μέχρι την ενήλικη ζωή. Αλλοτε, η αλκαπτονουρία είναι ασυμπτωματική και η διάγνωσή της γίνεται στο 30ό-39ο έτος της ηλικίας από τις κυανόμαυρες κηλίδες του σκληρού. Η διάγνωση της αλκαπτονουρίας γίνεται από την κλινική εικόνα (σκουρόχροα ούρα, κυανόχροες κηλίδες σκληρού) και τα ακτινολογικά ευρήματα (κυρίως ασβέστωση μεσοσπονδυλίων δίσκων, εικόνα εκφυλιστικής αρθροπάθειας ασυνήθιστων αρθρικών περιοχών) και επισφραγίζεται με την ανεύρεση αυξημένων ποσοτήτων ομογεντισικού οξέος στα ούρα

AA 017

Διεγχειρητική άπαξ διήθηση αναλγητικών σε ασθενείς που υποβάλονται σε Ολική Αρθροπλαστική Ισχίου: Κλινική εμπειρία 20 περιστατικών

Σταμάτιος Χατζόπουλος[1], Δημήτριος Μπέγκας[1], Ευάγγελος Λυμάξης[1], Ανδρέας Παπαγεωργίου[1], Αλέξανδρος Παστρούδης[1]
[1]*Γ.Ν Ασκληπιείο Βούλας*

ΣΚΟΠΟΣ: Η Ολική Αρθροπλαστική Ισχίου (ΟΑΙ) αποτελεί μια από τις πιο συνήθεις επεμβάσεις της σύγχρονης Ορθοπεδικής και η διεγχειρητική τοπική έγχυση αναλγητικών (LIA) γίνεται όλο και πιο δημοφιλής . Ο σκοπός της μελέτης αυτής είναι η αξιολόγηση των αποτελεσμάτων της LIA σε ασθενείς που υποβάλονται σε ΟΑΙ.
ΜΕΘΟΔΟΣ & ΥΛΙΚΟ: Είκοσι ασθενείς, υποψήφιοι για ΟΑΙ, αξιολογήθηκαν και χωρίσθηκαν σε δύο ομάδες. Η ομάδα Α, θα λάμβανε τυπική αναλγητική αγωγή, ραχιαία αναισθησία και μετεγχειρητική αναλγητική αγωγή (3g παρακεταμόλη, 300mg τραμαδόλη και 300mg γκαμπαπεντίνη ανά ημέρα) ενώ η ομάδα Β θα ελάμβανε επιπλέον LIA (300mg ροπιβακαϊνη, 0.5mg αδρεναλίνη και 0.15mg κλονιδίνη). Μετεγχειρητικά, οι δύο ομάδες συγκρίθηκαν ως προς τον πόνο στην ηρεμία και στην έγερση έως και την 2η εβδομάδα μετεγχειρητικά βάσει του Visual Analog Scale (VAS).
ΑΠΟΤΕΛΕΣΜΑΤΑ: Στις 12 ώρες από το χειρουργείο, το VAS της ομάδας Β ήταν στατιστικά σημαντικά χαμηλότερο της ομάδας Α (65.3 vs 83.5). Το VAS έως και την 4η μετεγχειρητική ημέρα παρέμεινε χαμηλότερο στην στην ομάδα Β ωστόσο χωρίς να είναι στατιστικά σημαντικό (55 vs 64.2). Την 14η μετεγχειρητική ημέρα, το VAS ήταν στατιστικά σημαντικά χαμηλότερο στην ομάδα Β (41.2 vs 59.8).
ΣΥΜΠΕΡΑΣΜΑΤΑ: Η ΟΑΙ αποτελεί ολοένα και μεγαλύτερο μέρος της ορθοπεδικής πράξης, ενώ ο μετεγχειρητικός πόνος αποτελεί τροχοπέδη της κινητοποίησης του ασθενή καθώς και του ποσοστού εμφάνισης χρόνιου άλγους.. Η αποτελεσματική και ασφαλής αναλγητική αγωγή αποτελεί λοιπόν κρίσιμης σημασίας θέμα στην ΟΑΙ. Η LIA φαίνεται να είναι μια αξιόλογη μέθοδος αναλγητικής αγωγής ωστόσο χρειάζονται επιπλέον μελέτες για να επιβεβαιωθεί η ασφάλεια και αποτελεσματικότητα της.

AA 018

ΑΠΟΤΕΛΕΣΜΑΤΑ ΑΠΟΝΕΥΡΩΣΗΣ ΤΗΣ ΕΠΙΓΟΝΑΤΙΔΑΣ ΜΕ ΗΛΕΚΤΡΟΚΑΥΤΗΡΙΑΣΜΟ ΑΣΘΕΝΩΝ ΠΟΥ ΥΠΟΒΑΛΛΟΝΤΑΙ ΣΕ ΟΛΙΚΗ ΑΡΘΡΟΠΛΑΣΤΙΚΗ ΓΟΝΑΤΟΣ ΌΣΟΝ ΑΦΟΡΑ ΤΟΝ ΠΡΟΣΘΙΟ ΜΕΤΕΓΧΕΙΡΗΤΙΚΟ ΠΟΝΟ ΚΑΙ ΤΗ ΛΕΙΤΟΥΡΓΙΚΟΤΗΤΑ ΤΗΣ ΆΡΘΡΩΣΗΣ

Dr. Δημήτριος Μπέγκας[1], **Κος Σταμάτιος Χατζόπουλος[1]**, Κος Παναγιώτης Παναγόπουλος[1], Κος Ανδρέας Γιαννακόπουλος[1], Κος Αλέξανδρος Παστρούδης[1]
[1]Στ΄ Ορθοπαιδική Κλινική Γενικό Νοσοκομείο Ασκληπιείο Βούλας

Σκοπός
Η διερεύνηση της επίδρασης της απονεύρωσης της επιγονατίδας (ΑΕ) με ηλεκτροκαυτηριασμό στον πρόσθιο μετεγχειρητικό πόνο (ΠΜΠ) και στη λειτουργικότητα του γόνατος (ΛΓ), ασθενών που υποβάλλονται σε ολική αρθροπλαστική γόνατος (ΟΑΓ).
Υλικό και Μέθοδος
Μεταξύ Ιανουαρίου 2014 και Δεκεμβρίου 2016, 146 (54 άνδρες και 92 γυναίκες) ασθενείς μέσης ηλικίας 66,8 ετών, με πρωτοπαθή εκφυλιστική αρθρίτιδα γόνατος, υποβλήθηκαν σε ΟΑΓ. Διεγχειρητικά σε όλους διενεργήθηκε αφαίρεση οστεοφύτων (ΑΟ) και νεαροποίηση της αρθρικής επιφάνειας της επιγονατίδας (ΝΑΕΕ). Σε 78 περιπτώσεις (ομάδα Α - μελέτης) εφαρμόστηκε επιπλέον περιμετρικά ΑΕ με ηλεκτροκαυτηριασμό. Στους υπόλοιπους 68 ασθενείς (ομάδα Β - ελέγχου) εφαρμόστηκαν μόνο ΑΟ και ΝΑΕΕ. Η μετεγχειρητική παρακολούθηση έγινε σε χρονικά διαστήματα 1, 3, 6, 12 και 24 μηνών. Η αξιολόγηση των δύο μεθόδων βασίστηκε σε κλινικά κριτήρια (Visual Analogue Scale of pain/VAS, Knee Society System Score/KSS, Patella score/PS) πριν και μετά την επέμβαση και στην εμφάνιση επιπλοκών.
Αποτελέσματα
Η μέση διάρκεια Follow-Up ήταν 16,2 μήνες. Και οι δύο ομάδες παρουσίασαν μετεγχειρητικά κλινική βελτίωση σε σχέση με την προεγχειρητική τους κατάσταση. Σε όλα τα κλινικά κριτήρια (VAS, KSS, PS) υπήρξε μια στατιστικά σημαντική διαφορά υπέρ της ομάδας Α σε σχέση με τη Β στην πρώτη μετεγχειρητική επανεξέταση (πρώτος μήνας), η οποία όμως έπαψε να υπάρχει στις επόμενες επανεξετάσεις (3, 6,12, 24 μήνες μετά). Τρεις ασθενείς της ομάδας Α παρουσίασαν οστεονέκρωση και ένας κάταγμα της επιγονατίδας.
Συμπεράσματα
Η συμπληρωματική ΑΕ με ηλεκτροκαυτηριασμό σε ΟΑΓ παρουσιάζει μόνο βραχυχρόνια καλά αποτελέσματα στον ΠΜΠ και τη ΛΓ, αλλά και περισσότερες επιπλοκές σε σχέση με την απλή ΑΟ και ΝΑΕΕ.

AA 019

Η ΧΡΗΣΗ ΤΟΥ GABAPENTIN ΚΑΙ PREGABALIN ΣΤΗ ΜΕΤΕΓΧΕΙΡΗΤΙΚΗ ΑΝΑΛΓΗΣΙΑ ΣΤΗΝ ΟΛΙΚΗ ΑΡΘΡΟΠΛΑΣΤΙΚΗ ΙΣΧΙΟΥ ΚΑΙ ΓΟΝΑΤΟΣ.

Dr Ιωάννης Κουγιουμτζής[1], Dr Στυλιανός Τόττας[1], Κα Μακρίνα Καραγλάνη[2], Dr Χρήστος Χατζηπαπάς[1], Καθηγητής Αθανάσιος Βερβερίδης[1], Καθηγητής Κωνσταντίνος Τιλκερίδης[1], Καθηγητής Γεώργιος Δρόσος[1]
[1]Πανεπιστημιακή Ορθοπαιδική Κλινική, Δημοκρίτειο Πανεπιστήμιο Θράκης, Πανεπιστημιακό Γενικό Νοσοκομείο Αλεξανδρούπολης, [2]Δημοκρίτειο Πανεπιστήμιο Θράκης, Εργαστήριο Κλινικής και Μοριακής Φαρμακολογίας, Πανεπιστημιακή Ορθοπαιδική Κλινική ΔΠΘ

Σκοπός
Σκοπός είναι η εκτίμηση της αποτελεσματικότητας από του στόματος χορήγηση gabapentin (G) ή pregabalin (P), στη μετεγχειρητικής αναλγησία, στην ολική αρθροπλαστική ισχίου (ΟΑΙ) και γόνατος (ΟΑΓ)
Υλικό & Μέθοδος
Πρόκειται για μία αναδρομική μελέτη, που προοπτικά συγκεντρώθηκαν τα δεδομένα και αφορά τη συσχέτιση των gabapentinoids με τα δημογραφικά χαρακτηριστικά, κριτήρια εξόδου, χρόνο χειρουργείου, είδος της προσπέλασης, είδος της αναισθησίας, κλίμακα κατάθλιψης (9-question depression scale from the Patient Health Questionnaire, PHQ-9), κλίμακα νευροπαθητικού πόνου (Neuropathic Pain 4 Questions, DN4), το ASA (American Society of Anesthesiologists) και Charlson score που υποβλήθηκαν σε ΟΑΙ (v=108) ή ΟΑΓ (v=188). Οι ασθενείς χωρίστηκαν σε 3 ομάδες. Η 1η ομάδα δε πήρε gabapentinoids (ΟΑΙ v=28, ΟΑΓ v=48), η 2η πήρε gabapentin (ΟΑΙ v=42, ΟΑΓ v=82) και η 3η πήρε pregabalin (ΟΑΙ v=38, ΟΑΓ v=78). Μελετήθηκε μετεγχειρητικά η αριθμητική και η απεικονιστική κλίμακα πόνου.

Αποτέλεσμα
Στους ασθενείς με ΟΑΙ, σε αυτούς που χορηγήθηκε gabapedin παρέμειναν περισσότερο στο νοσοκομείο (G=1,9 ημέρες , P=1,68 ημέρες), καθυστέρησαν στα κριτήρια εξόδου (G=3,1 ημέρες , P=2,84 ημέρες) και παρουσίασαν στατιστικά σημαντική μείωση του μετεγχειρητικού πόνου (p=0.031). Το Pregabalin, σχετίζεται με στατιστικά σημαντικά αυξημένο Charlson score (p<0.001), PHQ-9 (p<0.001) και DN4 (p=0,070). Στους υποβληθέντες σε ΟΑΓ, οι ασθενείς με gabapedin είχαν στατιστικά σημαντικά λιγότερο μετεγχειρητικό πόνο (p=0.130) και περισσότερες ημέρες νοσηλείας (p=0.004). Το Pregabalin σχετίζεται με στατιστικά μεγαλύτερο Chalrson score (p<0.001).

Συμπεράσματα
Στους υποβληθέντες σε ΟΑΙ ή ΟΑΓ, το pregabalin συμβάλει στη μειώνει του μετεγχειρητικού πόνου. Επίσης συμβάλει στη παραμονή στο νοσοκομείο, σε ασθενείς με ΟΑΓ. Τα gabapentinoids μειώνουν το μετεγχειρητικό πόνο σε ασθενείς με προδιάθεση για κατάθλιψη και νευροπαθητικό πόνο.

AA 020

ΜΑΚΡΟΠΡΟΘΕΣΜΑ ΑΠΟΤΕΛΕΣΜΑΤΑ ΑΝΑΘΕΩΡΗΣΗΣ ΕΠΙΜΟΛΥΣΜΕΝΗΣ ΟΛΙΚΗΣ ΑΡΘΡΟΠΛΑΣΤΙΚΗΣ ΙΣΧΙΟΥ ΣΕ ΔΥΟ ΣΤΑΔΙΑ

Μιχαηλ Σαράντης[1], Νικόλαος Μανώλης[1], Δημήτριος Τζεφρώνης[1], Κωνσταντίνος Καναβός[1], Γεώργιος Πρελορέντζος[1], Χρήστος Χριστοφορίδης[1], Χρήστος Μηλαράς[1], Γεώργιος Μαχαιράς[1]
[1]Δ' Ορθοπαιδική κλινική , ΓΝΑ ΚΑΤ

Σκοπός: Η λοίμωξη μετά από ολική αρθροπλαστική ισχίου αποτελεί μια καταστροφική επιπλοκή και ένα από τα πιό συχνά αίτια αποτυχίας της πρωτογενούς ολικής αρθροπλαστικής γόνατος. Σκοπός της παρούσας μελέτης είναι η ανάλυση και αξιολόγηση των μακροπρόθεσμων αποτελεσμάτων αναθεώρησης επιμολυσμένης αρθροπλαστική ισχίου σε δύο στάδια παρουσιάζοντας την εμπειρία της κλινικής μας.
Υλικό / Μέθοδος: Μεταξύ Ιανουαρίου 1998 και Δεκεμβρίου 2004, 38 ασθενείς με 38 επιμολυσμένες πρωτογενείς ολικές αρθροπλαστικές ισχίου αντιμετωπίστηκαν με αναθεώρηση της αρθροπλαστικής σε δύο στάδια. Η διάγνωση έγινε βάσει του ιστορικού της κλινικής εξέτασης, των αυξημένων δεικ΄των φλεγμονής και του σπινθηογραφήματος οστών με Tc99m και 67Ga. Οι ασθενεις υποβλήθησαν σε αφαίρεση της πρόθεσης και λήψη καλλιεργειών. Ακολούθησε ενδοφλέβια αντιβιοτική αγωγή με βάση το αποτέλεσμα των καλλιεργειών για έξι εβδομάδες, Η επανατοποθέτηση ολικής αρθροπλαστικής πραγματοποιήθηκέ όταν οι δείκτες φλεγμονής παρέμειναν φυσιολογικοί.
Αποτέλέσμα: Η μέση διάρκεια παρακολούθησης των ασθενών ήταν τα 18.3 έτη (16 εώς 21). 35 ασθενείς ήταν διαθέσιμοι για τον επανέλεγχο. Η μολυνση αντιμετωπίσθηκε επιτυχώς σε 33 ασθενείς (94%). Η μέση τιμή του Harris Hip Score στο τελευταίο επνέλεγχο ήταν 88.6 ($p<0.001$), σημαντικά βελτιωμένο σε σχέση με το προεγχειρητικό score HHS 38.2. 2 ασθενείς παρουσίασαν άσηπτη χαλάρωση της κοτυλιαίας πρόθεσης και υποβλήθησαν σε νεα επέμβαση αναθεώρησης. 1 ασθενής παρουσίασε επιπρόσθετη λοίμωξη κι αντιμετωπίσθηκε εκ νέου χειρουργικά.
Συμπεράσματα: Η αναθεώρηση σε δύο στάδια είναι η μέθοδος εκλογής για την αντιμετώπιση της επιμολυσμένης ολικης αρθροπλαστικής ισχίου και παρουσιάζει άριστα μακροπρόθεσμα αποτελέσματα.

AA 021

ΤΟ ΑΙΜΑΤΩΜΑ ΜΕΤΑ ΑΠΟ ΡΗΞΗ ΤΟΥ ΤΕΤΡΑΓΩΝΟΥ ΜΗΡΙΑΙΟΥ ΜΠΟΡΕΙ ΝΑ ΠΑΡΕΜΒΑΛΛΕΤΑΙ ΣΤΟΝ ΙΣΧΙΟΜΗΡΙΑΙΟ ΧΩΡΟ, ΕΜΠΟΔΙΖΟΝΤΑΣ ΤΗ ΔΙΑΓΝΩΣΗ ΤΗΣ ΥΠΟΚΕΙΜΕΝΗΣ ΠΑΘΟΛΟΓΙΑΣ ΙΣΧΙΟΜΗΡΙΑΙΑΣ ΠΡΟΣΤΡΙΒΗΣ. ΠΑΡΟΥΣΙΑΣΗ ΕΝΔΙΑΦΕΡΟΝΤΟΣ ΠΕΡΙΣΤΑΤΙΚΟΥ.

Δημήτριος Σταμίρης[1], Σουζάνα Παναγιωτίδου[1], Σταύρος Σταμίρης[1], Γεώργιος Προφητηλιώτης[1], Νήφων Γκέκας[1], Βασίλειος Μουσουλής[1], Κυριάκος Παπαβασιλείου[1]
[1]Γ Ορθοπαιδική, Γ.ν. Παπαγεωργίου

Σκοπός
Σκοπός αυτής της παρουσίασης περιστατικού είναι η παρουσίαση μιας σπάνιας εκδήλωσης του συνδρόμου ισχιομηριαίας προστριβής.

Υλικό και Μεθοδολογία
Παρουσιάζουμε την περίπτωση μιας ασθενούς έφηβης 15 ετών με αυτόματη ρήξη του τετράγωνου μηριαίου μετά από υπέρχρηση, σε έδαφος συνδρόμου ισχιομηριαίας προστριβής.

Αποτελέσματα
Στην ασθενή μας ο αρχικός έλεγχος με μαγνητική τομογραφία και η μέτρηση των ισχιομηριαίων χώρων (IF & QF spaces) απέτυχε να αναδείξει τη στένωση λόγω της παρεμβολής του αιματώματος στα αρχικά στάδια.

Συμπέρασμα
Η μαγνητική τομογραφία αποτελεί την εξέταση εκλογής για τη διάγνωση του συνδρόμου ισχιομηριαίας προστριβής, καθώς αναδεικνύει το οίδημα του τετράγωνου μηριαίου και τη στένωση των ισχιομηριαίων χώρων. Σε ασθενείς όμως όπου συνυπάρχει και μερική ή πλήρης ρήξη του τετράγωνου μηριαίου, το αιμάτωμα μπορεί στα αρχικά στάδια να παρεμβάλλεται στον ισχιομηριαίο χώρο, εμφανίζοντας τον ψευδώς αυξημένο και εμποδίζοντας έτσι τη διάγνωση της υποκείμενης παθολογίας ισχιομηριαίας προστριβής. Στις περιπτώσεις αυτές απαιτείται επαναλαμβανόμενος έλεγχος με μαγνητική τομογραφία.

ΑΑ 022

ΑΣΗΠΤΗ ΧΑΛΑΡΩΣΗ ΚΟΤΥΛΙΑΙΑΣ ΠΡΟΘΕΣΗΣ ΜΕ ΜΕΓΑΛΟ ΟΣΤΙΚΟ ΕΛΛΕΙΜΜΑ ΣΕ 3 ΑΣΘΕΝΕΙΣ

ΑΠΟΣΤΟΛΟΣ ΧΑΜΠΙΠΗΣ[1], ΑΝΔΡΕΑΣ ΚΑΝΤΖΙΟΣ[1], ΑΘΑΝΑΣΙΟΣ ΑΔΑΜ[1], ΚΩΝΣΤΑΝΤΙΝΟΣ ΓΟΥΒΑΛΑΣ[1], ΚΩΝΣΤΑΝΤΙΝΟΣ ΚΑΒΒΑΔΙΑΣ[1]
[1]*Ορθοπαιδική κλινική Γενικού Νοσοκομείου Λαμίας*

Σκοπός: Η αναφορά 3 περιπτώσεων ασθενών που είχαν υποβληθεί σε ολική αρθροπλαστική ισχίου χωρίς τσιμέντο και εμφάνισαν άσηπτη χαλάρωση της κοτυλιαίας πρόθεσης με μεγάλο οστικό έλλειμμα.
Υλικό και μέθοδοι: Όλοι οι ασθενείς εμφάνισαν κλινικά (άλγος) και εργαστηριακά ευρήματα (ακτινοδιαύγαση) χαλάρωσης της κοτυλιαίας πρόθεσης με συνοδό μεγάλο οστικό έλλειμμα. Έγινε ταξινόμηση των ελλειμμάτων κατα Paprosky. Από τον εργαστηριακό έλεγχο (δείκτες, καλλιέργειες) δεν προέκυψαν στοιχεία λοίμωξης.
Συνεστήθη επανεγχείρηση για αποκατάσταση της κοτυλιαίας πρόθεσης.
Κατά την επανεγχείρηση χρησιμοποιήθηκαν:
1) μοσχεύματα και DBM για πλήρωση του οστικού κενού
2) ενισχυτικός μεταλλικός δακτύλιος κοτύλης τύπου Burch-Schneider
3) οστικό τσιμέντο για τοποθέτηση κοτύλης από πολυαιθυλένιο
Αποτελέσματα: Όλοι οι ασθενείς 6,9 και 18 μήνες μετεγχειρητικά αντίστοιχα εμφανίζουν ενσωμάτωση των μοσχευμάτων και βαδίζουν χωρίς άλγος, με ελαφρά χωλότητα λόγω αδυναμίας των απαγωγών. Υπάρχει μικρού βαθμού περιορισμός των κινήσεων του ισχίου οι οποίες είναι ανώδυνες.
Συμπεράσματα: Σημειώνονται Α) Η ταχεία επιδείνωση όλων των ασθενών μετά την αρχική διάγνωση της άσηπτης χαλάρωσης, τόσο όσον αφορά τη συμπτωματολογία, αλλά κύρια τη μεγέθυνση του οστικού ελλείμματος της περιοχής, χωρίς μάλιστα να αποδειχτούν στοιχεία λοίμωξης. Β) Η αξιοπιστία της χρησιμοποιηθείσας μεθόδου χειρουργικής αποκατάστασης, τουλάχιστον όσον αφορά το πρώιμο αποτέλεσμα.

AA 024

ΑΣΦΑΛΕΙΑ ΚΑΙ ΑΠΟΤΕΛΕΣΜΑΤΙΚΟΤΗΤΑ ΤΩΝ ΜΕΤΑΦΥΣΙΑΚΩΝ (SHORT) ΜΗΡΙΑΙΩΝ ΠΡΟΘΕΣΕΩΝ ΣΤΗΝ ΟΛΙΚΗ ΑΡΘΡΟΠΛΑΣΤΙΚΗ ΙΣΧΙΟΥ ΜΕ ΠΡΟΣΘΙΑ ΠΡΟΣΠΕΛΑΣΗ

Κα Χρυσούλα Αργυρού[1], Κος Δημήτριος Τζεφρώνης[1], Κος Μιχάλης Σαράντης[1], Κος Κωνσταντίνος Καναβός[1], Κος Νικόλαος Μανώλης[1], Κος Χρήστος Χριστοφορίδης[1], Κος Χρήστος Στραγάλης[1], Κος Γεώργιος Μαχαιράς[1]
[1]ΚΑΤ Γενικό Νοσοκομείο Αττικής, Ά Ορθοπαιδικό Τμήμα

Σκοπός
Οι μεταφυσιακές μηριαίες προθέσεις παρουσιάζουν πολλά πλεονεκτήματα, ιδίως όσον αφορά στην κατανομή των φορτίων πέριξ της πρόθεσης καθώς και τη διατήρηση οστικού υποστρώματος για την πιθανότητα μελλοντικής αναθεώρησης της ολικής αρθροπλαστικής του ισχίου, το οποίο είναι ιδιαίτερα σημαντικό για τους νεότερους ασθενείς. Σκοπός της παρούσας εργασίας ήταν η αξιολόγηση της ασφάλειας και της αποτελεσματικότητας των μεταφυσιακών προθέσεων στην ολική αρθροπλαστική ισχίου με πρόσθια προσπέλαση.
Υλικό και Μέθοδος
Αναλύθηκαν αναδρομικά τα δεδομένα 354 ασθενών (163 άνδρες, 191 γυναίκες) που υπεβλήθησαν σε ολική αρθροπλαστική ισχίου με πρόσθια προσπέλαση όπου χρησιμοποιήθηκαν μεταφυσιακές προθέσεις. Η μέση ηλικία τους ήταν 58.3 έτη (42-66 ετών). Όλες οι επεμβάσεις διενεργήθηκαν από τον ίδιο χειρουργό από τον Ιανουάριο του 2011 έως το Δεκέμβριο του 2016. Οι ασθενείς βάδισαν με πλήρη φόρτιση από την πρώτη μετεγχειρητική ημέρα. Η αξιολόγηση των αποτελεσμάτων περιελάμβανε κλινικό και απεικονιστικό έλεγχο, καθώς και μέτρηση του Harris Hip Score (HHS). Ο μέσος χρόνος παρακολούθησης των ασθενών ήταν 5.1 έτη (3-8 έτη).
Αποτελέσματα
Η ανάλυση των αποτελεσμάτων ανέδειξε 1 περιπροθετικό κάταγμα, κανένα εξάρθρημα ή λοίμωξη, καθώς και καμία αναθεώρηση λόγω μηχανικής χαλάρωσης. Η ακτινολογική αξιολόγηση, από δύο ανεξάρτητους παρατηρητές, ανέδειξε 2 περιπτώσεις περιφερικής μετανάστευσης της μηριαίας πρόθεσης και καμία φλοιώδη υπετροφία ή ακτινοδιαυγαστική γραμμή. Τα αποτελέσματα του HHS ήταν ικανοποιητικά ($p<0.005$) και δεν καταγράφηκε πρόσθιος μηριαίος πόνος σε κανέναν ασθενή.
Συμπεράσματα
Τα αποτελέσματα της παρούσας εργασίας υποστηρίζουν ότι οι μεταφυσιακές προθέσεις είναι ασφαλείς και αποτελεσματικές στην ολική αρθροπλαστική ισχίου με πρόσθια προσπέλαση. Τα μεσοπρόθεσμα αποτελέσματα της χρήσης των μεταφυσιακών μηριαίων προθέσεων είναι παρόμοια με αυτά των συμβατικών προθέσεων, όπως φαίνεται από τη μελέτη της σύγχρονης βιβλιογραφίας.

AA 025

ΕΦΑΡΜΟΓΗ ΠΡΩΤΟΚΟΛΛΟΥ FAST-TRACK ΣΤΗΝ ΟΛΙΚΗ ΑΡΘΡΟΠΛΑΣΤΙΚΗ ΙΣΧΙΟΥ: ΒΡΑΧΥΠΡΟΘΕΣΜΑ ΑΠΟΤΕΛΕΣΜΑΤΑ ΣΕ 67 ΑΣΘΕΝΕΙΣ

ΝΙΚΟΛΑΟΣ ΜΠΑΞΕΒΑΝΟΣ[1], ΜΑΡΙΑΝΝΑ ΚΟΡΡΕ[1], ΝΙΚΟΛΑΟΣ ΛΙΑΡΑΚΟΣ[1], ΠΑΝΑΓΙΩΤΗΣ ΛΕΠΕΤΣΟΣ[1]
[1]*Θ' ΟΡΘΟΠΕΔΙΚΗ ΚΛΙΝΙΚΗ, METROPOLITAN GENERAL HOSPITAL*

Σκοπός
Η εφαρμογή πρωτοκόλλων Fast-Track στην ολική αρθροπλαστική ισχίου έχει οδηγήσει στην ταχύτερη μετεγχειρητική αποκατάσταση των ασθενών και τη μείωση του χρόνου νοσηλείας. Σκοπός της παρούσας μελέτης είναι να παρουσιάσει τα αποτελέσματα εφαρμογής πρωτοκόλλου Fast-Track κατά τη διενέργεια ολικής αρθροπλαστικής ισχίου.

Υλικό και Μέθοδοι
Μελετήθηκαν προοπτικά όλοι οι ασθενείς που υποβλήθηκαν σε ολική αρθροπλαστική ισχίου στην κλινική μας (Φεβρουάριος 2019 - Μάιος 2020). Το Πρωτόκολλο Fast-Track περιελάμβανε ελάχιστα επεμβατική προσθιοπλάγια προσπέλαση (ALMIS), υπό υπαραχνοειδή αναισθησία, ενδοφλέβια χορήγηση τρανεξαμικού οξέως, περιαρθρική έγχυση (LIA), χαμηλό ουδό μετάγγισης, και άμεση μετεγχειρητική κινητοποίηση.

Αποτελέσματα
Μελετήθηκαν 67 ασθενείς (41 γυναίκες – 26 άνδρες), μέσης ηλικίας 66.3 ετών, που υποβλήθηκαν σε ολική αρθροπλαστική ισχίου. Όλοι οι ασθενείς εξήρθαν από το νοσοκομείο την πρώτη μετεγχειρητική ημέρα. Κανένας από τους ασθενείς δεν μεταγγίστηκε. Σε μέσο follow-up 10 μηνών, 3 ασθενείς επανεισήχθησαν στο νοσοκομείο. Ένας ασθενής υπέστη subsidence 2 cm του μηριαίου stem και αντιμετωπίσθηκε με αναθεώρηση του stem, ενώ ένας ασθενής επανεισήχθη με περιπροθετικό κάταγμα μετά από αναφερόμενη πτώση και αντιμετωπίστηκε με αναθεώρηση του stem και τοποθέτηση συρμάτων. Ένας ασθενής υπέστη εξάρθρημα μετά από πτώση και αντιμετωπίστηκε με ανοικτή ανάταξη. Δεν σημειώθηκαν περιεγχειρητικοί θάνατοι ή μείζονα θρομβοεμβολικά γεγονότα.

Συμπεράσματα
Τα πρωτόκολλα ταχείας αποκατάστασης μπορούν να εφαρμοστούν, με ιδιαίτερα ικανοποιητικά και ενθαρρυντικά αποτελέσματα, μειώνοντας το χρόνο νοσηλείας και προσφέροντας ταχύτερη αποκατάσταση στους ασθενείς που υποβάλλονται σε ολική αρθροπλαστική ισχίου.

AA 026

Πρώιμα αποτελέσματα της νέας τυποποιημένης τεχνικής επεξεργασίας ιστικών δειγματών για την διάγνωση περιπροθετικών λοιμώξεων

Richard Dimock[2], Κωνσταντινος Παπουτσης[1], Consultant Zuhair Nawaz[2], Manjula Meda[2]
[1]Ορθοπαιδική Κλινική Ναυτικού Νοσοκομείου Αθηνών, [2]Orthopaedic Department, Frimley Park Hospital, Surrey, United Kingdom

Σκοπός: Η αναγνώριση των παθογόνων οργανισμών σε μια περιπροθετική λοίμωξη είναι κρίσιμη για την ακριβή διάγνωση και την αντιμετώπιση της. Οι τεχνικές δειγματοληψίας και επεξεργασίας ιστοτεμαχίων ωστόσο δεν είναι τυποποιημένες και μπορεί να επηρεάσουν τα ποσοστά ευαισθησίας και επιμόλυνσης. Σκοπός αυτής της μελέτης είναι να παρουσιάσουμε τα αποτελέσματα της νέας τυποποιημένης τεχνικής μας επεξεργασίας ιστικών δειγμάτων, από τη δειγματοληψία στο χειρουργείο έως την καλλιέργεια του οργανισμού στο εργαστήριο.

Υλικό & Μέθοδος: Στην κλασσική διαδικασία επεξεργασίας ιστικων δειγμάτων για καλλιέργεια στα περισσότερα κέντρα του Ην. Βασιλείου, τα δείγματα συλλέγονται σε δοχεία των 20 ml με ζωμό εμπλουτισμού (brain heart infusion broth)με γυάλινα σφαιρίδια όπου μεταφέρονται στο κεντρικό μικροβιολογικό εργαστήριό μας, όπου και στροβιλλίζονται και καλλιεργούνται όταν υπήρχε η υποψία λοίμωξης (Διαδικασία 1). Η διαδικασία αυτή περιλαμβάνει πολλαπλά στάδια χειρισμού και μεταφοράς και διακινδυνεύει υψηλά ποσοστά επιμόλυνσης και λανθασμένα αποτελέσματα. Στην νέα μας διαδικασία (Διαδικασία 2) τα ιστοτεμάχια τοποθετούνται σε αποστειρωμένα δοχεία των 5 ml με σφαιρίδια από ανοξείδωτο χάλυβα (stainless steel) στο χειρουργείο. Τα δείγματα στη συνέχεια μεταφέρονται άσηπτα στο εργαστήριο και ομογενοποιούνται με στροβιλισμό, πριν από την αποστειρωμένη μεταφορά του ομογενοποιημένου προϊόντος σε φιάλες καλλιέργειας αίματος για ανάλυση σε ένα αυτοματοποιημένο σύστημα καλλιέργειας αίματος.

Αποτελέσμα: Σε 32 ασθενείς των οποίων τα ιστοτεμάχια υποβλήθηκαν σε επεξεργασία χρησιμοποιώντας τη Διαδικασία 1, η ευαισθησία της ταυτοποίησης των οργανισμών ήταν 88,9% (95% CI: 73,9–96,9%) και το ποσοστό επιμόλυνσης ήταν 11%. Χρησιμοποιώντας τη Διαδικασία 2 με ιστοτεμάχια από 43 ασθενείς, η ευαισθησία ήταν 97,7% (95% CI: 87,7–99,9%) και το ποσοστό επιμόλυνσης ήταν μόλις 3%. Η εξοικονόμηση κόστους υπολογίζεται σε £ 8.000 / έτος.

Συμπέρασμα: Αυτή η τεχνική επεξεργασίας ιστοτεμαχίων για καλλιέργεια είναι πιο ευαίσθητη, έχει χαμηλότερο ποσοστό επιμόλυνσης και επιτρέπει σημαντική εξοικονόμηση κόστους. Συνιστούμε αυτή τη διαδικασία ως πρότυπο για τη διάγνωση του περιπροθετικών λοιμώξεων.

AA 027

Αμφοτερόπλευρη επιμήκυνση μηριαίων σε ασθενή με υποφωσφαταιμική ραχίτιδα. Παρουσίαση περιστατικού.

Μελέτης Ρόζης[1], Αθανάσιος Γαλάνης[1], Αριστείδης Κουτσόπουλος[1], Δημήτριος Ζαχαρίου[1], Βασίλειος Πολυζώης[1], Σπυρίδων Πνευματικός[1]
[1]*Γ' Πανεπιστημιακή Ορθοπεδική Κλινική, ΓΝΑ ΚΑΤ*

Εισαγωγή: Η επιμήκυνση των οστών είναι χειρουργική διαδικασία που απαιτεί φυσιολογικό οστικό μεταβολισμό για την ασφαλή επιμετάλλωση του πώρου διατατικής οστεογέννεσης. Η ραχίτιδα ως μεταβολική πάθηση ενδέχεται να θέτει σε κίνδυνο τη διαδικασία επιμήκυνσης. Παρουσιάζουμε κλινική περίπτωση ασθενούς με υποφωσφαταιμική ραχίτιδα που υπεβλήθη σε ταυτόχρονη αμφοτερόπλευρη επιμήκυνση μηριαίων.
Υλικά και μέθοδος: Ασθενής 24 ετών με ιστορικό υποφωσφαταιμικής ραχίτιδας παραπέμθηκε στο τμήμα μας λόγω συμπτωματικής ανισοσκελίας κάτω άκρων. Το αριστερό κάτω άκρο ήταν βραχύτερο κατά 2,7εκ (κνήμη 1,6εκ, μηρός 1,1εκ). Ο μηχανικός άξονας των άκρων ήταν φυσιολογικός.Η ασθενής υποβλήθηκε σε έλεγχο μεταβολισμού των οστών ενώ βρισκόταν ήδη σε θεραπεία με Βιταμίνη D, φωσφώρο και ασβέστιο. Η επιμήκυνση έγινε αμφοτερόπλευρα με χρήση εξωτερικών οστεοσυνθέσεων τύπου LRS (Limb Reconstruction System).
Αποτελέσματα: Τα επίπεδα ασβεστίου, φωσφόρου και Βιταμίνης D ήταν φυσιολογικά προ χειρουργείου.Το αριστερό μηριαίο επιμηκύνθηκε κατά 5,5εκ και το δεξί μηριαίο κατά 3εκ. Για το αριστερό μηριαίο η περίοδος επιμήκυνσης ήταν 66 ημέρες με χρόνο επιμετάλλωσης 194 ημέρες, ενώ ο χρόνος επιμήκυνσης του δεξιού μηριαίου ήταν 30 ημέρες με χρόνο επιμετάλλωσης τις 92 ημέρες. Ο χρόνος διάτασης και επιμετάλλωσης κυμάνθηκε εντός φυσιολογικών ορίων σε σχέση με τους φυσιολογικούς ασθενείς. Οι τιμές του ασβεστίου, φωσφόρου και Βιταμίνης D ήταν φυσιολογικές καθ όλη τη διάρκεια της θεραπείας, χωρίς ανάγκη για αλλαγή της δοσολογίας. Κατεγράφησαν 2 επεισόδια επιπολής δερματικών λοιμώξεων των βελόνων της εξωτερικής οστεοσύθεσης που αντιμετωπίσθηκαν με χορήγηση αντιβιοτικών, ενώ η ασθενής υποβλήθηκε σε κινητοποίηση αμφοτέρων των γονάτων υπό μέθη, λόγω περιορισμού του εύρους κίνησης. Στην ετήσια επανεξέταση, η ασθενής βαδίζει φυσιολογικά αναφέροντας ήπια δυσκολία στο τρέξιμο.
Συμπεράσματα: Το υπόβαθρο της υποφωσφαταιμικής ραχίτιδας δεν επηρέασε τη διαδικασία της οστικής επιμήκυνσης η οποία ακολούθησε τον αναμενόμενο χρόνο και τα προβλεπόμενα ακτινολογικά χαρακτηριστικά. Παραταύτα το σύνδρομο αυτό είναι σπάνιο και δεν υπάρχει επαρκής βιβλιογραφία που να υποστηρίζει με ασφάλεια την επιμήκυνση στην κατηγορία αυτή των ασθενών.

ΑΑ 028

ΥΠΟΙΝΩΔΟΓΟΝΑΙΜΙΑ ΚΑΙ ΑΥΤΟΜΑΤΟ ΑΙΜΑΘΡΟ ΓΟΝΑΤΟΣ, ΜΕΤΑ ΑΠΟ ΑΝΤΙΜΕΤΩΠΙΣΗ ΠΕΡΙΠΡΟΘΕΤΙΚΗΣ ΛΟΙΜΩΞΗΣ ΜΕ ΕΝΔΟΦΛΕΒΙΑ ΧΟΡΗΓΗΣΗ ΤΙΓΕΚΥΚΛΙΝΗΣ. ΠΑΡΟΥΣΙΑΣΗ ΠΕΡΙΣΤΑΤΙΚΟΥ ΚΑΙ ΑΝΑΣΚΟΠΗΣΗ ΤΗΣ ΒΙΒΛΙΟΓΡΑΦΙΑΣ.

Σπυρίδων Μπονάτσος[1], Massimiliano Mavilla[1], Λευτέρης Κοσμάς[1], Χαράλαμπος Λάμπρου[1], Θεοδόσιος Μπεκούλης[1], Ευθύμιος Καραδήμας[1], Αλεξανδρος Αποστολοπουλος[1]
[1]*Ορθοπαιδικη Κλινική Νοσοκομείο Ελληνικός Ερυθρός Σταυροός - Κοργιαλένειο Μπενάκειο*

ΕΙΣΑΓΩΓΗ: Η τιγεκυκλίνη, είναι το πρώτο αντιβιοτικό της τάξης των γλυκυκυκλινών. Η μοναδική της δομή και ιδιότητες την καθιστούν ένα χρήσιμο όπλο στην αντιμετώπιση λοιμώξεων από πολυανθεκτικά μικρόβια ΣΚΟΠΟΣ.Η εμφάνιση υποϊνωδογοναιμίας είναι μια σπάνια επιπλοκή της χρήσης της, η οποία μπορεί να οδηγήσει σε ποικίλες κλινικές εκδηλώσεις. Παρουσιάζουμε μια σπάνια περίπτωση ασθενούς που εμφάνισε ευμέγεθες αυτόματο αίμαρθρο γόνατος μετά από λήψη τιγεκυκλίνης για αντιμετώπιση περιπροθετικής λοίμωξης.
ΥΛΙΚΟ: Ασθενής 82 ετών προσήλθε στο νοσοκομείο μας, λόγω μίας περιπροθετικής λοίμωξης, σε έδαφος ολικής αρθροπλαστικής γόνατος. Είχε υποβληθεί σε αρθροπλαστική γόνατος προ 11 ετών, ενώ δύο χρόνια αργότερα χρειάστηκε να υποβληθεί σε επέμβαση αναθεώρησης. Ο απαραίτητος εργαστηριακός και απεικονιστικός έλεγχος επιβεβαίωσε την περιπροθετική λοίμωξη. Μετά τον χειρουργικό καθαρισμό, οι καλλιέργειες ανέδειξαν ένα πολυανθεκτικό κολοβακτηρίδιο (ESBL- Escherichiacoli) και αποφασίστηκε η χορήγηση σχήματος που περιλάμβανε την τιγεκυκλίνη.
ΑΠΟΤΕΛΕΣΜΑΤΑ: Δύο εβδομάδες μετά την έναρξη της χορήγησης τιγεκυκλίνης, εμφανίστηκε αυτόματο αίμαρθρο γόνατος, το οποίο επιδεινώθηκε τις επόμενες ημέρες . Τα επίπεδα ινωδογόνου είχαν μια σταθερά πτωτική πορεία και έφτασαν τα 158 mg/dL την 18η ημέρα, όταν και έγινε διακοπή του φαρμάκου. Το αίμαρθρο χρειάστηκε να παροχετευτεί στο χειρουργείο όπου και πραγματοποιήθηκε έκπλυση του γόνατος. Τα επίπεδα ινωδογόνου επανήλθαν σε φυσιολογικά όρια έξι ημέρες μετά τη διακοπή της τιγεκυκλίνης.
ΣΥΜΠΕΡΑΣΜΑΤΑ: Η υποϊνωδογοναιμία, που προκαλείται από τη λήψη τιγεκυκλίνης, μπορεί να οδηγήσει σε δημιουργία αυτόματου αιμάρθρου. Απαραίτητος είναι ο εκτενής έλεγχος της πηκτικότητας σε ασθενείς στους οποίους χορηγείται τιγεκυκλίνη. Η διακοπή χορήγησης του αντιβιοτικού οδηγεί στην επάνοδο των επιπέδων του ινωδογόνου σε φυσιολογικά επίπεδα.

AA 029

Πόνος της θωρακικής μοίρας της σπονδυλικής στήλης, σε ασθενή με μη τραυματική κατάρρευση του μέσου ποδός. Παρουσίαση περιστατικού.

Μελέτης Ρόζης[1], Ιωάννης Κολοβός[1], Αριστείδης Κουτσόπουλος[1], Δημήτριος Ζαχαρίου[1], Βασίλειος Πολυζώης[1], Σπυρίδων Πνευματικός[1]
[1]Γ' Πανεπιστημιακή Ορθοπεδική Κλινική, ΓΝΑ ΚΑΤ

Εισαγωγή: Η σπονδυλοδισκίτιδα είναι νόσος που αφορά συνηθέστερα την οσφυϊκή μοίρα, σε ασθνέις με ανοσοανεπάρκεια, χρήση ουσιών ή γενικευμένη λοίμωξη. Παρουσιάζουμε περιστατικό με σπονδυλοδισκίτιδα οσφυϊκής μοίρας σε νέο ασθενή με ελεύθερο ιστορικό και χωρίς ιστορικό τραύματος.
Υλικά και μέθοδος: Ασθενής 31 ετών παραπέμθηκε λόγω άλγους στη θωρακική μοίρα της σπονδυλικής στήλης με νυχτερινό πόνο, χωρίς αναφερόμενο εμπύρετο ή τραυματισμό. Η νευρολογική εξέταση ήταν φυσιολογική. Το δεξί άκρο πόδι ήταν ήπια οιδηματώδες λόγω αναφερόμενου διαστρέμματος προ 5ημέρου. Οι δείκτες φλεγμονής ήταν αυξημένοι, ενώ ο ακτινολογικός έλεγχος ήταν φυσιολογικός. Ο ασθενής υποβλήθηκε σε μαγνητική τομογραφία η οποία ανέδειξε ευρήματα συμβατά με σπονδυλοδισκίτικδα. Ακολούθησαν λήψεις οστικών τεμαχίων για καλλιέργεια και έναρξη εμπειρικής αντιβιοτικής αγωγής. Δεδομένης της μη ύπαρξης προφανούς εστίας λοίμωξης, έγινε ακτινολογικός έλεγχος του άκρου ποδός, ο οποίος ανέξδειξε πλήρη απολδιοργάνωση της άρθρωσης του Chopart. παρά τη φυσιολογική κλινιή εικόνα του περιολχικού δέρματος, αποφασίστηκε η ανακατασκευή του μέσου πόδός και η λήψη ιστικών καλλιεργειών.
Αποτελέσματα: Ο ασθενής υποβλήθηκε σε χειρουργικό καθαρισμό και αρθροδεσία του μέσου ποδός με χρήση ολικού πάχους οστικού αυτομοσχεύματος από το λαγόνιο οστούν, το ποιο καθηλώθηκε διαδερμικά με k-wires και εξωτερική οστεοσύνθεση Ilizarov. Αμφότερες οι καλλιέργειες από τη σπονδυλική στήλη και τον άκρο πόδα, ήταν θετικές για το ίδιο παθογόνο (S. aureus). Η θωρακαλγία υπεχώρησε σταδιακά την 3η ημέρα μετά τη χειρουργική παρέμβαση, ενώ οι δέικτες φλεγμονής αρνητικοποιήθηκαν στους 3,5 μήνες. Η εξωτερική οστεοσύνθεση αφαιρέθηκε στους 5 μήνες, μετά την ακτινολογική επιβεβαίωση της πώρωσης της αρθροδεσίας. Ο ασθενής είναι περιπατητικός και ελεύθερος συμπτωματολογίας στους 12 μήνες μετεγχειρητικά.
Συμπεράσματα: Η θωρακική σπονδυλοδισκίτιδα είναι σπάνια στους νέους ασθενείς με ελεύθερο ιστορικό. Ο απεικονιστικός έλεγχος είναι επιβεβλημένος για την ανεύρεση πιθανής απομακρυσμένης εστίας λοίμωξης. Σε προσβολή του μέσου ποδός, η αρθροδεσία αποτελεί τη μέθοδο εκλογής.

ΑΑ 030

Περιπροθετικό κάταγμα μηριαίου οστού σε ασθενή με Οστεοπέτρωση : παρουσίαση περιστατικού, τεχνικές δυσκολίες και ιδιαιτερότητες χειρουργικής αντιμετώπισης

Κος Ευτύχιος Παπαγρηγοράκης[1], Κος Χρήστος Βλάχος[1], Κος Γαλάνης Αθανάσιος[1], Κος Ματθαίος Μπακαλάκος[1], Αναπλ. Καθ. Ιωάννης Βλάμης[1], Καθ. Σπυρίδων Πνευματικός[1]
[1]*Γ' Πανεπιστημιακή Ορθοπαιδική Κλινική Γενικό Νοσοκομείο Αττικής Κατ*

Η οστεοπέτρωση αποτελεί σπάνιο κληρονομικό νόσημα που χαρακτηρίζεται από δυσλειτουργία των οστεοκλαστών οδηγώντας σε μειωμένη οστική απορρόφηση και αυξημένη οστική πυκνότητα. Αυτό οδηγεί σε δομικές αλλαγές στο οστό όσον αφορά τη σκληρότητα και τον αυλό των αυλοφόρων οστών.
Ασθενής 73 ετών πάσχων από Οστεοπέτρωση υπολειπόμενου τύπου υπέστη περιπροθετικό κάταγμα δεξιού μηριαίου μετά από πτώση εξ ιδίου ύψους επί εδάφους ολικής αρθροπλαστικής ισχίου (THA προ 10 ετών). Διεγχειρητικά διεπιστώθη σταθερό το κυπέλλιο και ο μηριαίος στειλεός (Vancouver B1) και διενεργήθη εσωτερική οστεοσύνθεση με πλάκα βίδες και σύρματα.Η μετεγχειρητική πορεία ήταν ομαλή και η πόρωση πλήρης (6ος μήνας) με τελευταία επανεξέταση 1 έτος από το χειρουργείο. Η ασθενής ήταν περιπατητική με τη βοήθεια μπαστουνιού και ελεύθερη επιπλοκών.
Οι τεχνικές δυσκολίες διεγχειρητικά πηγάζουν απο την αυξημένη σκληρότητα του οστού καθιστώντας εξαιρετικά εργώδεις τους τρυπανισμούς (drilling) έχοντας ως αποτέλεσμα αυξημένη πιθανότητα θραύσης των τρυπανιών και δυσκολίας εισχώρησης των κοχλιών καθώς και μεγάλης αύξησης της θερμοκρασίας τοπικά, βλαπτική για το οστό. Λοιπές ιδιαιτερότητες αφορούν τις μειωμένες εφεδρείες του ασθενούς (χαμηλός αιματοκρίτης, λευκα αιμοσφαίρια και αιμοπετάλια) που απαιτούν χειρουργική ταχύτητα και αποτελεσματικότητα καθώς και τη συμβουλευτική αιματολόγου καθόλη την περιεγχειρητική πορεία του ασθενούς. Τέλος μετεγχειρητικά υπάρχει αυξημένος κίνδυνος για λοίμωξη, καθυστερημενη πόρωση ή ψευδάρθρωση.
Η οστεοσύνθεση των καταγμάτων σε ασθενείς με οστεοπέτρωση παρουσιάζει ιδιαιτερότητες και τεχνικές δυσκολίες που απαιτούν ειδικές στρατηγικές από τους ορθοπαιδικούς χειρουργούς για να αποφύγουν επιπλοκές τόσο διεγχειρητικά όσο και μετεγχειρητικά.

AA 031

ΣΠΑΝΙΑ ΠΕΡΙΠΤΩΣΗ ΑΣΘΕΝΟΥΣ 15 ΕΤΩΝ ΜΕ ΥΠΟΔΟΡΙΑ ΕΚΤΕΤΑΜΕΝΗ ΛΟΙΜΩΞΗ ΔΕΞΙΟΥ ΚΑΤΩ ΣΚΕΛΟΥΣ ΑΠΟ ENTEROBACTER CLOACAE

Ειδικευόμενη Ορθοπαιδικής Ρεϊχάν Μολλά Μουσταφά[1], Ειδικευόμενος Ορθοπαιδικής Στυλιανός Τόττας[1], Ειδικός Ορθοπαιδικής Χειρουργικής και Τραυματιολογίας Ιωάννης Κουγιουμτζής[1], Αναπληρωτής Καθηγητής Ορθοπαιδικής Χειρουργικής και Τραυματολογίας Αθανάσιος Βερβερίδης[1], Επίκουρος Καθηγητής Ορθοπαιδικής Χειρουργικής και Τραυματολογίας Κωνσταντίνος Τιλκερίδης[1], Καθηγητής Ορθοπαιδικής Χειρουργικής και Τραυματιολογίας Γεώργιος Δρόσος[1]
[1]*Πανεπιστημιακή Ορθοπαιδική Κλινική ΔΠΘ, Πανεπιστημιακό Γενικό Νοσοκομείο Αλεξανδρούπολης*

Σκοπός: Η παρουσίαση ενός σπάνιου περιστατικού με εκτεταμένη υποδόρια λοίμωξη στο δεξιό κάτω σκέλος από το μικρόβιο Enterobacter Cloacae η χειρουργική του αντιμετώπιση και η συνολική του διαχείριση.

Υλικό και μέθοδος: Ασθενής 15 ετών παρουσιάστηκε στα ΤΕΠ με εικόνα διαστρέμματος δεξιάς ποδοκνημικής άρθρωσης. Ο ακτινογραφικός έλεγχος δεν ανέδειξε κάταγμα. Αντιμετωπίστηκε συντηρητικά με την εφαρμογή κνημοποδικού νάρθηκα. Έπειτα από 7 ημέρες προσήλθε ξανά στα ΤΕΠ με εκτεταμένη λοίμωξη του δεξιού κάτω σκέλους από τον άκρο πόδα έως την περιοχή του κεντρικού μηριαίου στην έξω επιφάνεια και σε σηπτική κλινική κατάσταση. Παροχετεύτηκε αρκετή ποσότητα πύου. Οι καλλιέργειες ανέδειξαν λοίμωξή με Enterobacter Cloacae και βακτηριαιμία κοινότητας από τον ίδιο μικροοργανισμό. Χορηγήθηκε ενδοφλέβια αντιβιοτική αγωγή αρχικά εμπειρικά και έπειτα αναλόγως με το αντιβιόγραμμα. Ο ασθενής υπεβλήθη σε 7 διαδοχικούς επαναλαμβανόμενους χειρουργικούς καθαρισμούς ανά 4 ημέρες με ταυτόχρονη λήψη ιστών για καλλιέργεια. Παρ' όλα αυτά, στη ραχιαία επιφάνεια του ποδός δημιουργήθηκε εκτεταμένο έλλειμμα το οποίο αντιμετωπίστηκε αρχικά με την εφαρμογή συστήματος αρνητικής πίεσης (VAC). Στη συνέχεια τοποθετήθηκε τεχνητό χόριο-(Matriderm)με βόειο κολλαγόνο και ελαστίνη και αυτομόσχευμα μερικού πάχους από την περιοχή του αριστερού μηρού. Έγινε εκ νέου τοποθέτηση VAC για 7 ημέρες και έπειτα αφαίρεσή του.

Αποτέλεσμα: 3 μήνες μετά το εξιτήριο του ασθενούς παρατηρήθηκε πλήρης ενσωμάτωση μοσχεύματος χωρίς στοιχεία απόρριψης, καθώς και κανένα κλινικό σημείο υποτροπής της λοίμωξης.

Συμπεράσματα: Η έγκαιρη διάγνωση, οι σωστοί και εκτεταμένοι χειρουργικοί καθαρισμοί, η τοποθέτηση του VAC, η τοποθέτηση του τεχνητού χορίου και αυτομοσχέυματος δέρματος λειτούργησαν ως καθοριστικοί παράγοντες για την οριστική αντιμετώπιση του ασθενούς.

AA 032

ΘΕΡΑΠΕΙΑ ΧΡΟΝΙΑΣ ΟΣΤΕΟΜΥΕΛΙΤΙΔΑΣ ΜΗΡΙΑΙΟΥ ΜΕ ΑΥΛΟΣΚΟΠΗΣΗ (medulloscopy)

κύριος Αχιλλέας Μπέκος[1], κύριος Σπυρίδων Σιούτης[1], κύριος Ανδρέας Μαυρογένης[1], κύριος Κούλαλης Δημήτριος[1]
[1]*Α΄ Πανεπιστημιακή Ορθοπαιδική Κλινική, ΠΓΝ Αττικόν*

Σκοπός: Η περιγραφή της θεραπείας χρόνιας οστεομυελίτιδας του μηριαίου οστού με τη μέθοδο της ενδοσκόπησης του μυελού των οστών με αρθροσκόπιο (medulloscopy).
Υλικό και μέθοδος: Ασθενής 64 ετών υποβλήθηκε σε ανοικτή ανάταξη και εσωτερική οστεοσύνθεση με πλάκα και βίδες προ πενταετίας για υπερκονδύλιο κάταγμα του δεξιού μηριαίου οστού. Μετεγχειρητικά, εκδήλωσε λοίμωξη του χειρουργικού τραύματος η οποία εξελίχθηκε σε χρονία οστεομυελίτιδα. Έγινε αφαίρεση των υλικών οστεοσύνθεσης και πολλαπλοί χειρουργικοί καθαρισμοί, χωρίς, ωστόσο, εξάλειψη της λοίμωξης. Τελικά, 5 έτη μετά την αρχική επέμβαση, αποφασίσθηκε ο χειρουργικός καθαρισμός με χρήση αρθροσκοπίου (medulloscopy).
Αποτέλεσμα: Υπό ραχιαία αναισθησία έγινε οστικό παράθυρο στον έξω φλοιό του μηριαίου οστού, από όπου εισήλθε το αρθροοσκόπιο 5 χιλ. Ακολούθησε εκτεταμένη έκπλυση με 12 λίτρα φυσιολογικό ορό και υπό άμεση όραση έγινε εκτομή του φλεγμονώδους ιστού και απολυμμάτων από το μυελικό αυλό με τη χρήση του αρθροσκοπικού shaver. Στη συνέχεια, προκειμένου για την αυξημένη τοπικά έκλυση αντιβιοτικών, τοποθετήθηκαν μέσα στον αυλό σφαιρίδια ακρυλικού πολυμερούς (οστικού τσιμέντου) εμπλουτισμένα με βανκομυκίνη και τομπραμυκίνη. Μετεγχειρητικά, ο ασθενής εκδήλωσε άμεση υποχώρηση του πυρετού και κλινικοεργαστηριακή βελτίωση. Τρεις μήνες μετεγχειρητικά, λόγω πόνου τοπικά και οιδήματος, αποφασίσθηκε η αφαίρεση των σφαιριδίων και επανάληψη της αυλοσκόπησης για περαιτέρω χειρουργικό καθαρισμό. Δύο έτη μετεγχειρητικά, ο ασθενής έχει πλήρη ίαση της λοίμωξης χωρίς κλινικά ή/και εργαστηριακά ευρήματα υποτροπής.
Συμπεράσματα: Ο χειρουργικός καθαρισμός για οστεομυελίτιδα του μηριαίου οστού με αυλοσκόπηση είναι στοχευμένη αποτελεσματική θεραπεία με σημαντικά πλεονεκτήματα όπως ελάχιστο χειρουργικό τραύμα, και διατήρηση υγιούς οστού και της αγγείωσής του.

ΑΑ 033

ΑΤΥΠΟ ΚΑΤΑΓΜΑ ΜΗΡΙΑΙΟΥ ΟΣΤΟΥ ΣΕ ΑΣΘΕΝΗ ΜΕ ΜΕΤΑΣΤΑΤΙΚΗ ΝΟΣΟ ΟΣΤΩΝ, ΥΠΟ ΔΙΑΔΟΧΙΚΗ ΑΓΩΓΗ ΜΕ ΖΟΛΕΝΔΡΟΝΙΚΟ ΟΞΥ ΚΑΙ ΔΕΝΟΣΟΥΜΑΜΠΗ – ΠΑΡΟΥΣΙΑΣΗ ΠΕΡΙΣΤΑΤΙΚΟΥ

Κος Γεώργιος Γάτος[1], Κος Γεώργιος Χρονάς[1], Κος Σταμάτιος Χατζόπουλος[1], Κος Αλέξανδρος Βασιλάκης[1], Δρ Γεώργιος Γεωργιάδης[1]
[1]*Ιατρείο Οστεοπόρωσης Γ. Ν. Ασκληπιείο Βούλας*

Σκοπός : Παρουσίαση περιστατικού άτυπου κατάγματος μηριαίου (AFF) σε ασθενή με μεταστατική οστική νόσο (MON), μετά από διαδοχική αγωγή με ζολενδρονικό οξύ και δενοσουμάμπη.

Υλικό – μέθοδος : Γυναίκα 76 ετών, με πρωτογενές νεόπλασμα μαστού από 35ετίας και MON από 8ετίας, έλαβε ζολενδρονικό οξύ για 6 χρόνια και στη συνέχεια δενοσουμάμπη για έντεκα μήνες. Έξι μήνες μετά την διακοπή της δενοσουμάμπης λόγω επιμόλυνσης χειρουργικού τραύματος υστερεκτομής παρουσίασε AFF κατά την έγερση της από το κρεβάτι. Από 8μήνου ανέφερε άλγος στον αριστερό μηρό ενώ παρουσίασε ήπια αυξημένη πρόσληψη ραδιοφαρμάκου στην υποτροχαντήριο περιοχή σε σπινθηρογράφημα οστών και πάχυνση του έξω φλοιού του αριστερού μηριαίου σε προηγούμενο ακτινολογικό έλεγχο, τα οποία δεν είχαν αξιολογήθει.

Αποτέλεσμα : Η απλή ακτινογραφία και η πολυτομική αξονική τομογραφία (MDCT) ανέδειξαν πλήρες εγκάρσιο υποτροχαντήριο κάταγμα με μικρή έσω προεξοχή και πάχυνση του έξω φλοιού του μηριαίου οστού χωρίς περιοστική αντίδραση, ενδοοστική οδόντωση ή μάζα μαλακών μορίων χαρακτηριστικά που το διαφοροποιούν από τη MON. Αντιμετωπίσθηκε με στατική ενδομυελική ήλωση και πορώθηκε σε διάστημα πέντε μηνών,ενώ η ιστολογική εξέταση από δείγμα οστού ήταν αρνητική για κακοήθεια. Στην ασθενή χορηγήθηκε βιταμίνη D, ενώ δεν χορηγήθηκε τεριπαρατίδη λόγω της κακοήθειας. Η χορήγηση δενοσουμάμπης ή διφωσφονικού δεν συνεχίστηκε, αφενός λόγω του κινδύνου AFF ετερόπλευρα παρότι ο ακτινολογικός έλεγχος ήταν αρνητικός και αφετέρου γιατί η MON είχε περιοριστεί.

Συμπέρασμα: Η διαδοχική χορήγηση διφωσφονικού και δενοσουμάμπης σε μεγάλες δόσεις για MON μπορεί να οδηγήσει σε AFF. Η παρουσία πόνου στο μηριαίο οστό αυτών των ασθενών μπορεί να οφείλεται και σε επαπειλούμενο AFF.

ΑΑ 034

ΘΕΡΑΠΕΙΑ ΝΕΚΡΩΤΙΚΗΣ ΠΕΡΙΤΟΝΙΤΙΔΑΣ ΜΗΡΟΥ ΜΕ ΧΡΗΣΗ ΣΥΣΤΗΜΑΤΟΣ ΑΡΝΗΤΙΚΗΣ ΠΙΕΣΗΣ. ΠΑΡΟΥΣΙΑΣΗ ΠΕΡΙΣΤΑΤΙΚΟΥ & ΑΝΑΣΚΟΠΗΣΗ ΒΙΒΛΙΟΓΡΑΦΙΑΣ.

Κύριος ΙΩΑΝΝΗΣ Παπαϊωάννου[1], Κυρία Γεωργία Πανταζίδου[2], Κυρία Σταματία Χατζηπέρη[1], Κος Ανδρέας Καργάδος[1], Κος Θωμάς Ρεπαντής[1], Κος Ανδρέας Μπαϊκούσης[1], Κος Παναγιώτης Κοροβέσης[1]
[1]Γενικό Νοσοκομείο Πατρών, Ορθοπεδική Κλινική, [2]Πρόγραμμα Δημόσιας Υγείας, Τμήμα Υγιεινής, Πανεπιστήμιο Πατρών

Σκοπός: Η νεκρωτική περιτονίτιδα είναι μια σπάνια αλλά δυνητικά θανατηφόρος λοίμωξη που εμπλέκει τον υποδόριο ιστό και την περιτονία. Η λοίμωξη εξελίσσεται ταχέως και μπορεί να προκληθεί σηπτικό σοκ, ενώ το ποσοστό θνησιμότητας είναι ιδιαίτερα υψηλό.
Υλικό & Μέθοδος: Το περιστατικό μας αφορά ασθενή 38 ετών, χρήστη ενδοφλέβιων ουσιών με ανοσοκαταστολή, ο οποίος διαγνώσθηκε καθυστερημένα με νεκρωτική περιτονίτιδα οπίσθιας επιφάνειας μηρού. Ο ασθενής νοσηλευόταν σε ΜΕΘ λόγω οξείας αναπνευστικής ανεπάρκειας και σήψης.
Αποτέλεσμα: Ο ασθενής υποβλήθηκε σε εκτεταμένο χειρουργικό καθαρισμό, ενώ ιστοί στάλθηκαν για καλλιέργεια. Από τις καλλιέργειες προέκυψε Ps.Aeruginosa, ενώ λόγω της νοσηλείας του ασθενούς σε ΜΕΘ σε κρίσιμη κατάσταση τοποθετήσαμε το σύστημα διαχείρισης τραύματος με αρνητική πίεση, αφού δεν θα μπορούσαμε να πραγματοποιήσουμε τους αναγκαίους χειρουργικούς καθαρισμούς. Μετά την χορήγηση αντιβιοτικής αγωγής βάση αντιβιογράμματος πραγματοποιήσαμε έναν ακόμη καθαρισμό και το σύστημα διαχείρισης τραύματος με αρνητική πίεση διατηρήθηκε έως την πλήρη κοκκιοποίηση του τραύματος. Στο τελικό στάδιο της θεραπείας τοποθετήσαμε δερματικό μόσχευμα για την τελική κάλυψη του τραύματος.
Συμπεράσματα: Οι χειρουργοί όλων των ειδικοτήτων πρέπει να είναι ενημερωμένοι σχετικά με την αποτελεσματικότητα του συστήματος διαχείρισης τραύματος με αρνητική πίεση μετά από χειρουργικό καθαρισμό σε δύσκολες περιπτώσεις νεκρωτικής περιτονίτιδας, ιδιαίτερα σε οριακούς ασθενείς που νοσηλεύονται σε ΜΕΘ. Ο εκτεταμένος χειρουργικός καθαρισμός δημιουργεί μεγάλες περιοχές που χρειάζονται κάλυψη. Η θεραπεία αρνητικής πίεσης με συνεχή πίεση 40-100 mmHg είναι χρήσιμη εναλλακτική λύση για την κάλυψη των τραυμάτων, γεγονός που ενθαρρύνει την κοκκοποίηση πριν την τελική κάλυψη δέρματος.

AA 035

ΑΤΥΠΟ ΠΕΡΙ-ΕΜΦΥΤΕΥΜΑΤΙΚΟ ΚΑΤΑΓΜΑ ΜΗΡΙΑΙΟΥ ΑΠΟ ΔΙΦΩΣΦΟΝΙΚΑ-ΠΑΡΟΥΣΙΑΣΗ ΠΕΡΙΣΤΑΤΙΚΟΥ

MSc Σπυρίδων Μιχαήλ[1], Πάρις Χριστογεώργος[1], Απόστολος Πολύζος[1], Ηλίας Φανουργιάκης[1], Γεώργιος Σταματόπουλος[1]
[1]Γ.Ν Αθηνών ¨Γ. Γεννηματάς

Σκοπός
Η μακροχρόνια χρήση Διφωσφονικών έχει συσχετιστεί με την εμφάνιση άτυπων καταγμάτων του μηριαίου (AFF) και επί του παρόντος τα περιπροθετικά και τα περιεμφυτευματικά κατάγματα εξαιρούνται από τα κριτήρια της ASBMR (American Society of Bone and Mineral Research). Παράλληλα, η ενδομυελική ήλωση αποτελεί την θεραπεία εκλογής. Παρουσιάζεται σπάνιο στην βιβλιογραφία περιστατικό με άτυπο κάταγμα από Διφωσφονικά περιφερικά ενδομυελικού ήλου.
Υλικό και μέθοδος
Στο τμήμα επειγόντων διεκομίσθη γυναίκα 86 ετών, με πτώση εξ ιδίου ύψους, και ακτινολογικά κάταγμα στην διάφυση του αριστερού μηριαίου με ακτινολογικά χαρακτηριστικά άτυπου κατάγματος: εγκάρσια καταγματική γραμμή, χωρίς συντριβή, με τοπική πάχυνση στην έξω επιφάνεια του φλοιού στην εστία του κατάγματος και περιφερικότερα ήλου G-nail που είχε τοποθετηθεί για διατροχαντήριο κάταγμα προ 5ετίας. Κατά τη λήψη ιστορικού προέκυψε ότι είχε πρόδρομο άλγος διάφυσης μηριαίου τους τελευταίους μήνες, δέκα έτη υπο αγωγή για οστεοπόρωση τα τελευταία πέντε υπο Αλενδρονάτη 70 ΟΑW, με διακοπή της Vit D απο διετίας και του ασβεστίου απο 3μήνου, συννοσηρότητα ΓΟΠ, ΧΑΠ υπό εισπνεόμενα κορτικοστεροειδή, ΑΥ, στένωση αορτικής βαλβίδας, θυρεοειδοπάθεια. Το δεξί μηριαίο αντιμετωπίστηκε με ήλωση το 2015 για κάταγμα διάφυσης .
Η ασθενής αντιμετωπίστηκε χειρουργικά με ανταλλαγή σε μακρύ ενδομυελικό ήλο και με ομαλή μετεγχειρητική πορεία. Εξήλθε έξι ημέρες από το χειρουργείο.
Αποτελέσματα
Η πώρωση επήλθε στους 5½ μήνες από το χειρουργείο.
Συμπέρασμα
Η ήλωση είναι η θεραπεία εκλογής και προληπτική για τα άτυπα κατάγματα του μηριαίου, δημιουργείται το ερώτημα του μήκους του ήλου και επιβεβαιώνεται η σημασία της καλής ανάταξης σε συνδυασμό με την τροποποίηση της φαρμακευτικής αγωγής για την θεραπεία. Είναι υψίστης σημασίας η γνώση της αλληλεπίδρασης πρόθεσης- εμφυτεύματος με την παρατεταμένη χρήση Διφωσφονικών.

ΑΑ 036

ΑΝΤΙΜΕΤΩΠΙΣΗ ΕΠΙΠΛΟΚΩΝ ΑΝΟΙΚΤΟΥ ΚΑΤΑΓΜΑΤΟΣ ΚΝΗΜΗΣ ΣΕ ΔΕΥΤΕΡΟΒΑΘΜΙΟ ΝΟΣΟΚΟΜΕΙΟ – ΑΝΑΦΟΡΑ ΠΕΡΙΣΤΑΤΙΚΟΥ

Κύριος Δημήτριος Οικονόμου[1], Κύριος Δημήτριος Γιώτης[1]
[1]*Ορθοπαιδικό Τμήμα Γενικού Νοσοκομείου Γρεβενών*

Σκοπός: Η παρουσίαση του τρόπου αντιμετώπισης επιπλοκών ανοικτού κατάγματος κνήμης σε δευτεροβάθμιο Νοσοκομείο.
Υλικό & Μέθοδος: Άνδρας 69 ετών προσήλθε με ανοικτό κάταγμα κνήμης (τύπου Ι κατά Gustilo-Anderson) μετά από πτώση από ύψος. Αντιμετωπίστηκε άμεσα με ανοικτή ανάταξη και εσωτερική οστεοσύνθεση με πλάκα βίδες. Χορηγήθηκε αντιβιοτική αγωγή που περιελάμβανε κεφαλοσπορίνη 2ης γενιάς και αμινογλυκοσίδη, ενώ 4 ημέρες μετά την επέμβαση ο ασθενής εξήλθε του Νοσοκομείου. 15 ημέρες αργότερα κατά την αφαίρεση των ραμμάτων διαπιστώθηκε εκροή πυώδους υγρού από το τραύμα. Ελήφθη καλλιέργεια τραύματος και ο ασθενής εισήχθη εκ νέου στο Νοσοκομείο.
Αποτέλεσμα: Ακολούθησε αφαίρεση των υλικών της εσωτερικής οστεοσύνθεσης, εκτεταμένος χειρουργικός καθαρισμός του τραύματος και σταθεροποίηση του κατάγματος με εξωτερική οστεοσύνθεση υβριδιακού τύπου. Χορηγήθηκε επίσης αντιβιοτική αγωγή σύμφωνα με το αντιβιόγραμμα που περιελάμβανε κινολόνη και κλινδαμυκίνη για 15 ημέρες ενδοφλεβίως και εν συνεχεία από του στόματος για άλλες 15 ημέρες. 1 μήνα μετά τη νέα επέμβαση σταμάτησε η εκροή υγρού από το τραύμα. Ενώ στις 10 εβδομάδες μετεγχειρητικά εμφανίστηκε ακτινολογικά εικόνα πώρου και επετράπη μερική φόρτιση του σκέλους. Στις 14 εβδομάδες από την επέμβαση, μετά από νέο ακτινολογικό έλεγχο συνεστήθη πλήρης φόρτιση και 2 εβδομάδες αργότερα έγινε αφαίρεση του συστήματος εξωτερικής οστεοσύνθεσης. 1 μήνα μετά ο ασθενής βάδιζε χωρίς χρήση βακτηρίας ενώ στους 6 μήνες μετεγχειρητικά είχε επιστρέψει πλήρως στις προ-τραυματισμού δραστηριότητες χωρίς κανένα σημείο νέας λοίμωξης του τραύματος.
Συμπεράσματα: Η υβριδιακή εξωτερική οστεοσύνθεση αποτελεί μια αξιόπιστη μέθοδο αποκατάστασης καταγμάτων κνήμης μετά από λοιμώξεις εφόσον συνδυαστεί με αποτελεσματική αντιβιοτική αγωγή βάση αντιβιογράμματος για αποφυγή εμφάνισης οστεομυελίτιδας.

ΑΑ 037

ΑΝΤΙΜΕΤΩΠΙΣΗ ΛΟΙΜΩΞΗΣ ΑΠΟ KLEBSIELLA PNEUMONIAE (ΠΑΝΑΝΘΕΚΤΙΚΗ) ΣΕ ΠΟΛΥΤΡΑΥΜΑΤΙΑ ΜΕ ΣΥΝΘΕΤΟ ΚΑΤΑΓΜΑ ΔΙΑΦΥΣΗΣ ΤΟΥ ΜΗΡΙΑΙΟΥ

Αθανάσιος Κώνστας[1], Δημήτριος Κλαψάκης[1], Μάρκος Ποσάντζης[1], Γεώργιος Παπαγεωργίου[1], Σπυρίδων Πλέσσας[1]
[1]*Γενικό Κρατικό Νίκαιας "Αγ. Παντελεημων"*

ΣΚΟΠΟΣ: Η λοίμωξη από πανανθεκτικό μικρόβιο μπορεί να θέσει σε κίνδυνο όλη την διαχείριση ενός πολυτραυματία.
ΥΛΙΚΟ & ΜΕΘΟΔΟΣ: Ασθενής, 19 ετών, άντρας, ύστερα από τροχαίο ατύχημα μεταφέρθηκε στο ΤΕΠ από το ΕΚΑΒ, αιμοδυναμικά ασταθής και ο υπέρηχος κοιλίας ανέδειξε ελεύθερο υγρό σχετιζόμενο με ασάφεια του ηπατικού παρεγχύματος και περισπληνικό αιμάτωμα. Ο ακτινολογικός έλεγχος έδειξε πνευμοθώρακα ΑΡ και κλειστό συντριπτικό κάταγμα της διάφυσης του ΔΕ μηριαίου και της ΔΕ ωλένης. Ο ασθενής μεταφέρθηκε στο χειρουργείο για τοποθέτηση θωρακοσωλήνα, διερευνητική λαπαροτομία (packing) και τοποθέτηση εξωτερικής οστεοσύνθεσης στο ΔΕ μηριαίο. Αφού σταθεροποιήθηκε, ο ασθενής μεταφέρθηκε στον αξονικό τομογράφο για τη διενέργεια body CT με ενδοφλέβιο σκιαγραφικό και αγγειογραφία του ΔΕ νεφρού. Την 5η ημέρα υποβάλλεται στην τοποθέτηση υπομυϊκά, εξαιρετικά μακριάς ανατομικής πλάκας μηριαίου και σύρματος για την οστεοσύνθεση του κατάγματος του μηριαίου με τεχνική MIPO. Την 6η ημέρα ο ασθενής έγινε σηπτικός και οι καλλιέργειες αίματος και τραύματος ανέδειξαν πανανθεκτική Klebsiella Pneumoniae. Στον ασθενή τοποθετήθηκε VAC συνεχούς ροής και σχήμα αντιβιοτικών τελευταίας επιλογής (Bailout).
ΑΠΟΤΕΛΕΣΜΑ: 2 μήνες μετεγχειρητικά η δοκιμασία Univero ήταν αρνητική και αφαιρέθηκε η συσκευή VAC. Στους 9 μήνες είχαμε κλινική και ακτινολογική εικόνα πώρωσης του κατάγματος του ΔΕ μηριαίου.

ΣΥΜΠΕΡΑΣΜΑ: Η γεφύρωση με εσωτερική οστεοσύνθεση σαν οριστική θεραπεία σύνθετων καταγμάτων της διάφυσης μηριαίου είναι μια ασφαλής και εύκολη μέθοδος. Το VAC με συνεχή εμποτισμό σε επιμολυνθέντα τραύματα μειώνει το μικροβιακό φορτίο τοπικά και σε συνδυασμό με συστηματικά αντιβιοτικά βελτιώνει την αποτελεσματικότητα της χειρουργικής αντιμετώπισης τέτοιων δύσκολων περιπτώσεων.

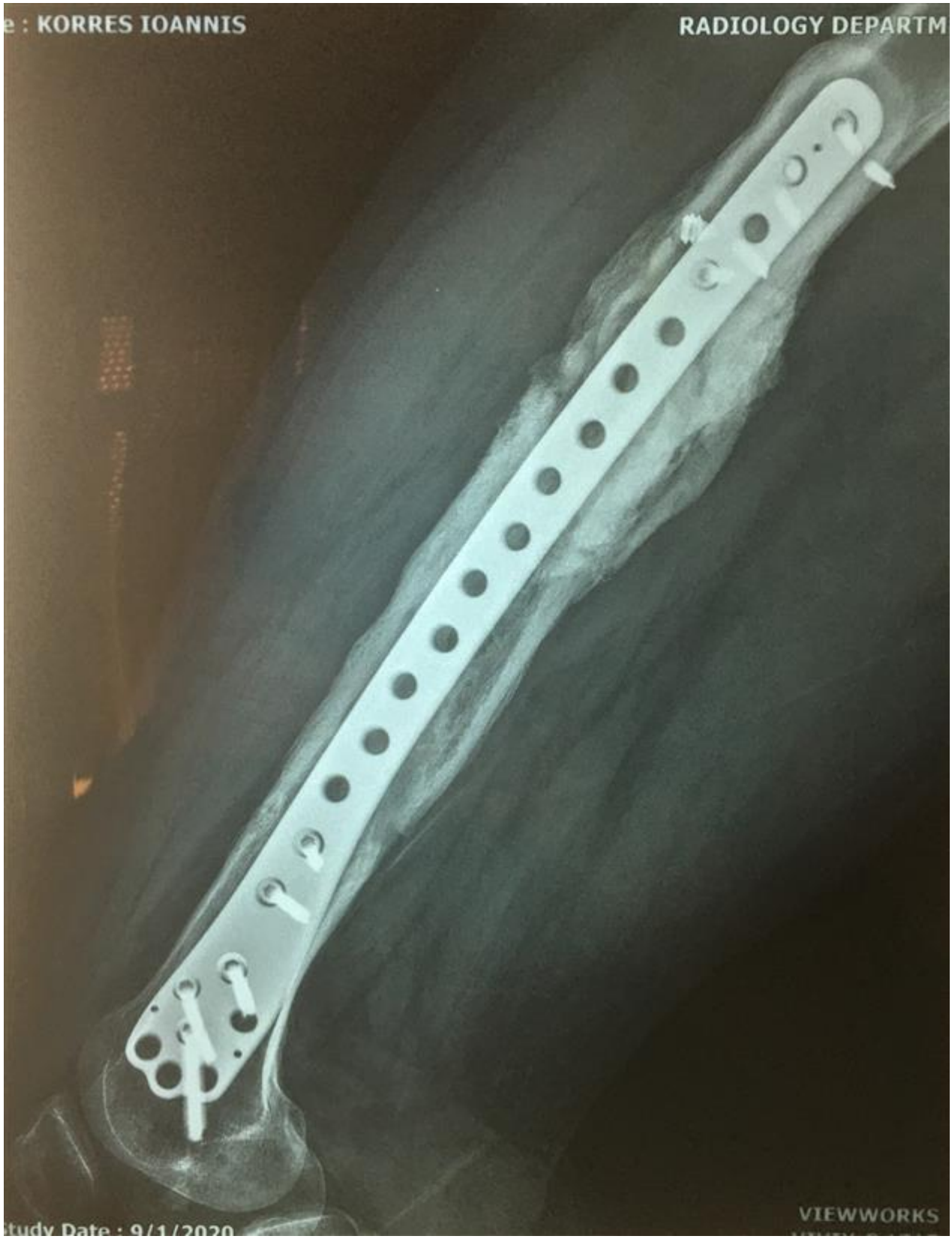
e : KORRES IOANNIS
RADIOLOGY DEPARTM
VIEWWORKS
tudy Date : 9/1/2020

AA 038

Η ΒΡΑΧΥΝΣΗ ΟΣΤΟΥ ΩΣ ΤΕΧΝΙΚΗ ΣΤΗΝ ΠΡΟΛΗΨΗ ΚΑΙ ΑΝΤΙΜΕΤΩΠΙΣΗ ΟΣΤΙΚΩΝ ΛΟΙΜΩΞΕΩΝ-ΠΑΡΟΥΣΙΑΣΗ ΤΕΣΣΑΡΩΝ ΠΕΡΙΣΤΑΤΙΚΩΝ

Κωνσταντινος Παπουτσης[1], Φώτης Παπαγεωργίου[3], Mohammed Monem[2], Xanthe Salter[2], Evgenia Kolyvaki[2], Bilal Al-Obaidi[2], Michael Pearse

[1]Ορθοπαιδική Κλινική Ναυτικού Νοσοκομείου Αθηνών, [2]Orthopaedic Department, Imperial College Healthcare NHS Trust, London, United Kingdom, [3]404, ΓΣΝ ΛΑΡΙΣΑΣ

ΕΙΣΑΓΩΓΗ – ΣΚΟΠΟΣ : Η παρουσίαση μεθόδων με τις οποίες η βράχυνση στα οστά μπορεί να χρησιμοποιηθεί στην πρόληψη και την αντιμετώπιση των οστικών λοιμώξεων, με βάση κάποια κλινικά σενάρια.
ΥΛΙΚΟ – ΜΕΘΟΔΟΣ : Σε αυτή τη σειρά περιστατικών, αναζητήθηκαν αναδρομικά τα αποτελέσματα από 3 ενήλικες και 1 παιδί με περιπτώσεις τραύματος. Τα περιστατικά περιελάμβαναν ενδομυελική ήλωση, ανοικτή ανάταξη – εσωτερική οστεοσύνθεση και εξωτερική οστεοσύνθεση με κυκλικό πλαίσιο για την πρόληψη και τη θεραπεία λοιμώξεων.
ΑΠΟΤΕΛΕΣΜΑΤΑ : Όσονα αφορά τη θεραπεία, παρουσιάζονται 2 περιπτώσεις σηπτικών ψευδαρθρώσεων όπου η στρατηγική της βράχυνσης οδήγησε σε ικανοποιητικό αποτέλεσμα. Η πρώτη περίπτωση αφορά 70χρονη ασθενή με σηπτική ψευδάρθωση μηριαίου και αρχική οστεοσύνθεση με ενδομυελικό ήλο, παρά την αντιμετώπιση με χειρουργικό καθαρισμό, αλλαγή του ήλου και αντιβιοτικά βάσει καλλιεργειών. Αντιμετωπίστηκε με βράχυνση μηριαίου, εσωτερική οστεοσύνθεση με κλειδούμενη πλάκα και τσιμέντο με αντιβιοτικά. Η δεύτερη περίπτωση αφορά 85χρονο άνδρα με ανοικτό συντριπτικό κάταγμα περιφερικής κνήμης και αρχική αντιμετώπιση με εξωτερική οστεοσύνθεση. Έγινε βράχυνση κνήμης, οστεοτομία περόνης και ενδομυελική ήλωση με αποτέλεσμα την πώρωση. Η τρίτη περίπτωση, σχετική με πρόληψη λοίμωξης, αφορά ανοικτό κάταγμα κνήμης σε παιδί, που λόγω ιστικού ελλείματος, αντί μοσχεύματος, αποφασίστηκε η βράχυνση και χρήση του Taylor Spatial Frame, μέσω του οποίου έγινε επιμήκυνση σε δεύτερο χρόνο. Η τέταρτη περίπτωση αφορά 90χρονο ασθενή με ανοικτό κάταγμα κνήμης και αντιμετώπιση με βράχυνση και ενδομυελικό ήλο, λόγω ιστικού ελλείμματος.
ΣΥΜΠΕΡΑΣΜΑΤΑ: Παρουσιάστηκαν 4 περιστατικά με διαφορετικές εφαρμογές της βράχυνσης στα οστά, που σε συνδυασμό με διαφορετικές τεχνικές οστεοσύνθεσης, μπορούν να έχουν ικανοποιητικά αποτελέσματα όσον αφορά την πώρωση και την αντιμετώπιση της λοίμωξης ακόμη και σε επιπλεγμένα κατάγματα.

ΑΑ 039

‘Άτυπο αμφοτερόπλευρο υποτροχαντήριο κάταγμα μηριαίου μετά από χρόνια χρήση διφωσφονικών

Κωνσταντίνος Μπαλαούρας[1], Αντωνιος Κυβερνιτάκης[1], Γεώργιος Ηλιάκης[1], Αικατερίνη Μανιμανάκη[1], Χαραλαμπος Κωνσταντουλακης[1], Βασίλης Πετρουλάκης[1]
[1]*Γενικο Νοσοκομειο Χανιων*

ΠΕΡΙΛΗΨΗ: Η οστεοπόρωση είναι μια νόσος που χαρακτηρίζεται από μείωση της οστικής πυκνότητας, γεγονός που αυξάνει την πιθανότητα καταγμάτων χαμηλής ενέργειας. Η θεραπεία με διφωσφονικά αυξάνει την οστική μάζα και μειώνει τον κίνδυνο καταγμάτων σε ασθενείς με οστεοπόρωση καταστέλλοντας την οστική απορρόφηση. Πάρα όμως τα κλινικά οφέλη, η μακροχρόνια χρήση διφωσφονικών έχει συνδεθεί με την εμφάνιση άτυπων καταγμάτων του μηριαίου οστού.

ΠΑΡΟΥΣΙΑΣΗ ΠΕΡΙΣΤΑΤΙΚΟΥ: Γυναίκα ασθενής 68 ετών με ιστορικό υποθυρεοειδισμού, δυσλιπιδιαμίας και οστεοπόρωσης υπό αγωγή με διφωσφονικά, προσήλθε με έντονο άλγος δεξιού ισχίου ύστερα από πτώση εξ' ιδίου ύψους. Ο ακτινολογικός έλεγχος ανέδειξε υποτροχαντήριο κάταγμα του μηριαίου το οποίο αντιμετωπίστηκε με οστεοσύνθεση με γ-nail. Η ασθενής κινητοποιήθηκε ομαλά κι εξήλθε από την κλινική σε καλή γενική κατάσταση. Δυο μήνες μετά, προσήλθε στα εξωτερικά ιατρεία αιτιώμενη άλγος στο αριστερό ισχίο, χωρίς να αναφέρει ιστορικό πτώσης ή κάκωσης. Από τον ακτινολογικό έλεγχο ανεδείχθη επίσης ατελές υποτροχαντήριο κάταγμα του μηριαίου οστού το οποίο αντιμετωπίστηκε και αυτό με οστεοσύνθεση με γ-nail. Από τον ενδελεχή έλεγχο του ιστορικού της ασθενούς, ανεδείχθη μακροχρόνια χρήση διφωσφονικων, η οποία θεωρήθηκε και η αιτία αμφοτέρων των καταγμάτων του μηριαίου, τα οποία χαρακτηρίστηκαν ως άτυπα σύμφωνα με τα κριτήρια της American Society for Bone and Mineral Research.

AA 040

ΑΝΤΙΜΕΤΩΠΙΣΗ ΑΠΟΣΤΗΜΑΤΟΣ ΛΑΓΟΝΟΨΟΪΤΗ ΣΕ ΑΣΘΕΝΗ ΧΩΡΙΣ ΠΡΟΔΙΑΘΕΣΙΚΟΥΣ ΠΑΡΑΓΟΝΤΕΣ ΜΕ ΕΠΕΚΤΑΣΗ ΣΤΑ ΔΙΑΜΕΡΙΣΜΑΤΑ ΤΟΥ ΜΗΡΟΥ: ΠΑΡΟΥΣΙΑΣΗ ΠΕΡΙΣΤΑΤΙΚΟΥ

Επιμελητής Χρήστος Τσούμας[1], Ιωάννης Παντεκίδης[1], Επιμελητής Κωνσταντίνος Ράπτης[1], Λοιμωξιολόγος, Επιμελητής Παναγιώτης Πετρίκκος[2], Επιμελητής Αθανάσιος Καραμήτρος[1], Επιμελητής Τερψιθέα Κουρέτα[1], Αναπληρωτής Διευθυντής Οδυσσέας Παξινός[1]
[1]Α' Ορθοπαιδική Κλινική, 251 Γενικό Νοσοκομείο Αεροπορίας, [2]Β' Παθολογική Κλινική, 251 Γενικό Νοσοκομείο Αεροπορίας

ΕΙΣΑΓΩΓΗ
Τα αποστήματα του λαγονοψοΐτη αποτελούν σπάνια κλινική οντότητα. Σκοπός μας είναι η παρουσίαση της αντιμετώπισης περιστατικού ασθενούς με απόστημα λαγονοψοΐτη με επέκταση στα τρία διαμερίσματα του σύστοιχου μηρού, χωρίς προδιαθεσικούς παράγοντες και χωρίς εύρεση εστίας.

ΠΑΡΟΥΣΙΑΣΗ ΠΕΡΙΣΤΑΤΙΚΟΥ
Ασθενής 73 ετών παρουσιάστηκε στο ΤΕΠ με αναφερόμενο άλγος δεξιού ισχίου. Διενεργήθηκε CT ΟΜΣΣ και ακτινογραφία λεκάνης- ισχίων χωρίς παθολογικά ευρήματα. Ο ασθενής επανεξετάσθηκε 7 ημέρες μετά στο ΤΕΠ με επιδείνωση του άλγους στην πρόσθια κάμψη του ισχίου και εικόνα κυτταρίτιδα της οπίσθιας επιφάνειας του μηρού. Διενεργήθηκε CT πυέλου όπου διεγνώσθη ευμέγεθες απόστημα λαγονοψοΐτη και τέθηκε υπό τριπλή αντιβιωτική αγωγή.Την επομένη παροχετεύθηκε χειρουργικά η πυώδης συλλογή στο λαγονοψοΐτη και ελήφθησαν δείγματα για καλλιέργειες, με τα αποτελέσματα να μην εντοπίζουν κάποιο παθογόνο. Διενεργήθηκε νέος CT έλεγχος πυέλου- σύστοιχου μηριαίου την 3η μετεγχειρητική ημέρα με ήπια υποχώρηση του αποστήματος στο λαγονοψοΐτη αλλά εντοπίσθηκαν μεγάλες συλλογές στα τρία διαμερίσματα του μηρού. Την επομένη εμφάνισε πυρετική κίνηση και υποβλήθηκε σε νέα χειρουργική παροχέτευση τόσο στο λαγονοψοΐτη όσο και στα διαμερίσματα του μηρού με επιπλέον τομή. Διενεργήθηκε MRI κατόπιν 2 εβδομάδων, με σημαντική υποχώρηση του αποστήματος αλλά με παρουσία υπολειπόμενης επιπολής συλλογής στο περιφερικό οπίσθιο τριτημόριο του μηρού, η οποία παροχετεύθηκε διαδερμικά με U/S καθοδήγηση. Έλαβε εξιτήριο μετά από 47 ημέρες νοσηλείας, κατόπιν CT ελέγχου χωρίς παθολογικά ευρήματα.

ΣΥΜΠΕΡΑΣΜΑΤΑ
Η κλινική εικόνα αποστήματος λαγονοψοΐτη δημιουργεί δυσκολίες στη διαφοροδιάγνωση. Η αντιμετώπιση του απαιτεί συνδυασμό αντιβιωτικής αγωγής και χειρουργικής παροχέτευσης, καθώς το παθογόνο δεν μπορεί να εκριζωθεί άμεσα. Η συλλογή μπορεί να επιπλεχθεί με επέκταση στα διαμερίσματα του μηρού.

AA 041

Αντιμετώπιση λοίμωξης ολικής αρθροπλαστικής γόνατος από Candida glabrata

Χρήστος Κουτσερίμπας[1], Κωνσταντίνος Ράπτης[1], Δέσποινα Τσάκαλου[1], Καλλιόπη Αλπαντάκη[2]
[1]Τμήμα Ορθοπαιδικής και Τραυματολογίας, «251» Γενικό Νοσοκομείο Αεροπορίας, [2]Τμήμα Ορθοπαιδικής και Τραυματολογίας, "Βενιζέλειο" Γενικό Νοσοκομείο Ηρακλείου, Κρήτης

Εισαγωγή
Η λοίμωξη από non-albicans Candida σε έδαφος ολικής αρθροπλαστικής είναι εξαιρετικά σπάνια. Παρουσιάζεται η περίπτωση λοίμωξης από Candida glabrata σε έδαφος ολικής αρθροπλαστικής γόνατος σε γυναίκα ηλικίας 68 ετών με ιστορικό χρόνιας αποφρακτικής πνευμονοπάθειας, αλκοολισμού και σπληνεκτομής.
Παρουσίαση Περιστατικού
Η ασθενής προσήλθε αιτιώμενη άλγος και αδυναμία φόρτισης σκέλους από 3 μήνου και διαγνώστηκε με περιπροθετικό κάταγμα , 15 έτη μετά την αρχική επέμβαση. Οι διεγχειρητικές καλλιέργειες της πρόθεσης και του περιπροθετικού υλικού ανέδειξαν Candida glabrata και S. epidermidis ανθεκτικό στη μεθικιλλίνη.
Η ασθενής αντιμετωπίστηκε με αφαίρεση της πρόθεσης και τοποθέτηση spacer τσιμέντου εμπλουτισμένο με βανκομυκίνη και γενταμυκίνη . Έλαβε ενδοφλέβια αγωγή με ανιντουλαγουγκίνη 200mg ως δόση εφόδου και ύστερα 100mg/24 ώρες και βανκομυκίνη 1g/12 ώρες για 4 εβδομάδες. Εν συνεχεία εξήλθε με από του στόματος αγωγή με μοξιφλοξασίνη 400 mg/24 ώρες και βορικοναζόλη 400mg x 2 (δόση εφόδου) και μετά 200mg/12 ώρες για συνολική διάρκεια θεραπείας από την έναρξη της αγωγής 3 και 6 μήνες αντίστοιχα.
Η ασθενής παρακολουθείται έκτοτε (για 3 μήνες) χωρίς σημεία ή συμπτώματα λοίμωξης στο εξωτερικό ιατρείο. Η 2ου σταδίου αναθεώρηση της αρθροπλαστικής σχεδιάστηκε μετά το πέρας της αντιμικροβιακής και αντιμυκητιακής θεραπείας.
Συζήτηση
Οι λοιμώξεις από Candida spp σε έδαφος αρθροπλαστικής είναι εξαιρετικά σπάνιες και η αντιμετώπιση τους δύσκολη, καθώς δεν υπάρχουν σαφείς οδηγίες σχετικά με τη θεραπεία τους.
Οι εχινοκανδίνες ως πρώτης γραμμής θεραπεία φαίνεται να είναι οι πλέον κατάλληλες, λόγω των μυκητοκτόνων ιδιοτήτων, της αποτελεσματικότητάς ενάντια στις βιομεμβράνες (biofilms) και τη μικρή τοξικότητα, που τις κάνει ιδανικά φάρμακα για μακροχρόνια χορήγηση. Απαιτούνται περισσότερες μελέτες για την καλύτερη κατανόηση της παθογένεσης της νόσου και της ιδανικής της θεραπείας.

AA 042

ΛΟΙΜΩΞΗ ΚΑΙ ΑΝΤΙΜΕΤΩΠΙΣΗ ΜΙΚΡΟΒΙΑΙΜΙΑΣ ΣΕ ΑΣΘΕΝΗ ΝΟΣΗΛΕΥΟΜΕΝΟ ΚΑΤΟΠΙΝ ΟΡΘΟΠΑΙΔΙΚΗΣ ΕΠΕΜΒΑΣΕΩΣ ΑΠΟ ΠΑΝΑΝΘΕΚΤΙΚΟ ΜΙΚΡΟΒΙΟ ACINETOBACTER BAUMANII

Λευτερης Κοσμας[1], Κωνσταντινος Τζωρτζης[1], Στυλιανος Περνιεντακης[1], Σπυριδων Μπονατσος[1], Massimo Mavilla[1], Χαραλαμπος Λαμπρου[1], Ευθυμιος Καραδημας[1]
[1]Νοσοκομειο Κοργιαλενειο-Μπενακειο Ελληνικος Ερυθρος Σταυρος

ΕΙΣΑΓΩΓΗ

Το Acinetobacter baumannii αποτελεί αιτία σοβαρής ενδονοσοκομειακής λοίμωξης, ειδικά σε ασθενείς που νοσηλεύονται σε Μονάδες Εντατικής Θεραπείας (ΜΕΘ). Μπορεί να προκαλέσει πνευμονία, βακτηριαιμία,μηνιγγίτιδα, λοίμωξη μαλακών μορίων και ουροποιητικού συστήματος και συνδέεται με υψηλό ποσοστό θνητότητας.

ΣΚΟΠΟΣ

Παρουσιάζουμε ασθενή 72 ετών με υποτροχαντήριο κάταγμα μηριαίου ο οποίος παρουσίασε λοίμωξη απο πανανθεκτικό Acinetobacter baumannii το οποιο απομονώθηκε σε αιμο-και ούρο- καλλιέργειες κατα τη διάρκεια της νοσηλείας του στην ορθοπαιδική κλινική.

ΥΛΙΚΟ-ΜΕΘΟΔΟΣ

Ο ασθενής αντιμετωπίστηκε χειρουργικά με ενδομυελική ήλωση τη 2η μέρα της νοσηλείας του ενώ εμφάνισε εμπύρετο με ρίγος την 6η μέρα της νοσηλείας του. Η κλινική του κατάσταση επιδεινώθηκε τις επόμενες μέρες και οι δείκτες φλεγμονής έφτασαν στη μέγιστη τους τιμή τη 10η μέρα νοσηλείας.Το Acinetobacter baumannii απομονώθηκε σε αίμο- και ούρο-καλλιέργειες και χορηγήθηκε ο συνδιασμός σχήματος ριφαμπικίνης, τιγεκυκλίνης και βανκομυκίνης σε υψηλές δοσολογίες.

ΑΠΟΤΕΛΕΜΑΤΑ

Ο ασθενής πήρε εξιτήριο την 26η μέρα νοσηλείας αφού προγήθηκε η ενδοφλέβια αντιβιοτική αγωγή για 14 ημέρες.Επίσης τις τελευταίες 6 μέρες νοσηλείας ήταν απύρετος και βρέθηκαν στείρες 3 συνεχόμενες αιμοκαλλιέργειες.

ΣΥΜΠΕΡΑΣΜΑΤΑ

Η απομόνωση του Acinetobacter baumanii αποτελεί μια επείγουσα κατάσταση ενδονοσοκομιακής λοίμωξης με υψηλό ποσοστό θνησιμότητας. Στην περίπτωση που παρουσιάζουμε, δεν υπήρχαν προδιαθεσικοί παράγοντες ανάπτυξης της λοίμωξης και ο ασθενης δεν νοσηλεύτηκε ποτέ σε ΜΕΘ και ως εκ τούτου δεν γνωρίζουμε την πρωτογενή εστία της λοίμωξης. Η απομόνωση τέτοιου είδους στελεχών σε θαλάμους εκτός της ΜΕΘ, αποτελεί ένα μείζων κλινικό πρόβλημα το οποίο θα πρέπει να αντιμετωπίζεται με ιδιαίτερη προσοχή.

AA 043

ΣΥΓΚΡΙΣΗ ΑΠΟΤΕΛΕΣΜΑΤΩΝ ΚΑΛΛΙΕΡΓΕΙΩΝ ΟΣΤΙΚΩΝ ΒΙΟΨΙΩΝ ΚΑΙ ΕΠΙΠΟΛΗΣ ΕΠΙΧΡΙΣΜΑΤΩΝ ΣΕ ΕΞΩΤΕΡΙΚΟΥΣ ΑΣΘΕΝΕΙΣ ΜΕ ΝΕΥΡΟΠΑΘΗΤΙΚΑ ΕΛΚΗ, ΚΑΙ ΠΕΡΙΓΡΑΦΗ ΤΗΣ ΤΕΧΝΙΚΗΣ ΔΙΑΔΕΡΜΙΚΗΣ ΟΣΤΙΚΗΣ ΒΙΟΨΙΑΣ ΠΟΔΟΣ

Mr Dimitrios Florin Georgiou[1], Mr Panagiotis Poulios[1], Mr Alexandros Vris[1]
[1]*Royal London Hospital*

Σκοπός:
Συχνά οι ασθενείς με Νόσο Charcot του ποδός αναπτύσουν έλκη που επικοινωνούν με το υποκείμενο οστό. Η λοίμωξη των ελκών είναι συχνή. Προκειμένου να διαγνώσουμε και να θεραπεύσουμε την οστεομυελίτιδα είναι απαραίτητο να απομονώσουμε τον παθογόνο παράγοντα. Οι διδερμικές οστικές βιοψίες διά ακέραιου υπερκείμενου δέρματος, αποτελούν τον χρυσό κανόνα για την απόκτηση δειγμάτων προς καλλιέργεια. Στην παρούσα μελέτη συγκρίνουμε τα αποτελέσματα καλλιεργειών οστικών βιοψιών με αυτά επιχρισμάτων ελκών.

Υλικό και μέθεδος:
Σε αυτή την προοπτική σειρά περιλήφθηκαν 37 ασθενείς. Κριτήρια ώστε να συμπεριληφθούν ήταν η παρουσία νευροπαθητικών ελκών ποδός με εκτεθειμένο οστούν (3ου βαθμού, University of Texas Diabetic Wound Classification). Τα δείγματα λήφθηκαν από 3 διαφορετικούς ιατρούς με οστική βελόνα. Το τμήμα οστού απ΄ όπου έγινε η δειγματοληψία καθορίστηκε από την θέση του έλκους απεικονιστικά και ανατομικά. Καταγράφηκαν οι επιπλοκές (Αιμορραγία απ΄το σημείο λήψης της βιοψίας, λοίμωξη και καθυστερημένη επούλωση).

Αποτελέσματα:
Από τους 37 ασθενείς, σε δύο η επέμβαση εγκαταλήφθηκε λόγω άλγους. Δεν παρατηρήθηκαν άλλες περιεγχειρητικές επιπλοκές και η μέση διάρκεια της επέμβασης ήταν 4 λεπτά. Παρατηρήθηκε ανάπτυξη βακτηριδίων στο 40% των δειγμάτων οστικών βιοψιών, σε σύγκριση με το 65.7% των επιχρισμάτων ελκών. Οι καλλιέργειες ήταν πολυμικροβιακές στο 35.7% των θετικών βιοψιών και στο 82.6% των επιχρισμάτων. Συμφωνία στα αποτελέσματα των δύο ομάδων παρατηρήθηκε σε 16/35 δείγματα (45.7%). Σε 7 ασθενείς τόσο οι επιπολής όσο και οι οστικές καλλιέργειες ήταν αρνητικές και σε 9 θετικές. 7 από τα 9 δείγματα που ήταν θετικά και με τις δύο μεθόδους ανέπτυξαν το ίδιο παθογόνο.

Συμπεράσματα:
Η παρούσα μελέτη αποδεικνύει ότι υπάρχει ασυμφωνία μεταξύ των αποτελεσμάτων των δύο μεθόδων. Οι επιπολής καλλιέργειες έχουν μεγάλο ποσοστό πολυμικροβιακών αποτελεσμάτων, συγκριτικά με τις οστικές βιοψίες που είναι πιο αξιόπιστες στην απομόνωση ενός συγκεκριμένου παθογόνου, υπαγορεύοντας έτσι στοχευμένη αντιβιοτική αγωγή. Η τεχνική οστικής βιοψίας με βελόνη είναι ασφαλής, εύκολη στην εφαρμογή της, με αναπαραγώγημα αποτελέσματα

AA 044

Πολλαπλά οστεοπορωτικά συμπιεστικά σπονδυλικά κατάγματα σχετιζόμενα με την εγκυμοσύνη και την λοχεία . Παρουσίαση 2 περιπτώσεων .

Δρ Κων/νος Χανιωτάκης[1], Δρ Χρήστος Κουτσερίμπας[2], Δρ Κων/νος Ράπτης[2], Δρ Ιωάννης Ανυφαντάκης[1], Δρ Χαράλαμπος Χριστοφορίδης[1], Δρ Καλλιόπη Αλπαντάκη[1]
[1]Βενιζέλειο Γενικό Νοσοκομείο Ηρακλείου, [2]251 Γενικό Νοσοκομείο Αεροπορίας

Σκοπός : Παρουσίαση δύο ασθενών με πολλαπλά οστεοπορωτικά συμπιεστικά σπονδυλικά κατάγματα (OVCF) σχετιζόμενα με την εγκυμοσύνη και την λοχεία .
Υλικό & Μέθοδος : Η οστεοπόρωση που σχετίζεται με την εγκυμοσύνη και κατ' επέκταση τα κατάγματα ευθραστότητας , είναι μια σπάνια αλλά καλά αναγνωρισμένη διαταραχή που προσβάλλει τις γυναίκες κατά το τελευταίο τρίμηνο της εγκυμοσύνης ή κατά την πρώιμη περίοδο μετά τον τοκετό . Παρουσιάζουμε 2 περιπτώσεις με OVCF που σχετίζονται με την εγκυμοσύνη. Πρόκειται για γυναίκες 30 και 36 ετών αντίστοιχα που διαγνώστηκαν με πολλαπλά OVCF στην ΘΜΣΣ και ΟΜΣΣ το πρώτο τρίμηνο μετά τον τοκετό. Συζητάμε την κλινική εικόνα , τον απεικονιστικό έλεγχο και την θεραπευτική αντιμετώπιση των ασθενών αυτών.
Αποτέλεσμα : Η ακριβής συχνότητα, η αιτιολογία, η παθογένεση και η φυσική πορεία της νόσου παραμένουν ασαφή. Ο παγκόσμιος επιπολασμός της νόσου είναι περίπου 4-8 περιπτώσεις ανά εκατομμύριο εγκυμοσύνες. Ωστόσο, η πραγματική της συχνότητα φαίνεται να είναι αρκετά υψηλότερη. Το κύριο σύμπτωμα των OVCF είναι συνήθως η εμφάνιση οξέος σοβαρού πόνου στην ΘΜΣΣ ή την ΟΜΣΣ που επηρεάζει δραματικά την καθημερινή τους ζωή των ασθενών. Πολλοί παράγοντες κινδύνου εμπλέκονται στην ασθένεια, όπως θηλασμός, χαμηλός δείκτης μάζας σώματος, κακή διατροφή, ανεπαρκής πρόσληψη ασβεστίου και χορήγηση ηπαρίνης χαμηλού μοριακού βάρους.
Συμπεράσματα : Απαιτείται λεπτομερές ιατρικό ιστορικό και υψηλός βαθμός κλινικής υποψίας για τη διάγνωση των καταγμάτων ευθραυστότητας που σχετίζονται με την νόσο. Παρά το γεγονός ότι για την μετεμμηνοπαυσιακή οστεοπόρωση υπάρχουν σαφή θεραπευτικά πρωτόκολλα , δεν ισχύει το ίδιο για την οστεοπόρωση που σχετίζεται με την εγκυμοσύνη και την λοχεία.

AA 045

ΑΜΦΟΤΕΡΟΠΛΕΥΡΟ ΟΣΤΙΚΟ ΟΙΔΗΜΑ ΚΑΙ ΚΑΤΑΓΜΑ ΚΟΠΩΣΕΩΣ ΣΤΗΝ ΚΕΝΤΡΙΚΗ ΜΕΤΑΦΥΣΗ ΚΝΗΜΗΣ ΣΕ ΑΣΘΕΝΗ ΜΕ ΙΣΤΟΡΙΚΟ ΨΩΡΙΑΣΙΚΗΣ ΑΡΘΡΙΤΙΔΑΣ

Αθανασιος Τσιοτσιας[1], Σταυρος Αγγελης[1], Θεοδωρος Μπαλφουσιας[1], Σπυρίδων Μαρης[1], Θεοδοσης Μπεκούλης[1], Ειρηνη Σιαφη[1], Γρηγορης Κυριακοπουλος[1], Αθανασιος Παπανικολαου[1]
[1]*Νοσοκομειο Κοργιαλενειο-μπενακειο Ελληνικος Ερυθρος Σταυρος*

Εισαγωγη: Το κατάγμα κοπώσεως είναι αποτέλεσμα μικροτραυματισμών φυσιολογικού ή παθολογικού οστού προκαλώντας έτσι μικροκαταγματικές εστίες. Η επίπτωση του στο γενικό πληθυσμό ανέρχεται στο 1%.Το συναντάμε κυρίως σε αθλητές και στρατιωτικούς με μεγαλύτερη συχνότητα στο γυναικείο φύλο. Επίσης διατροφικοί παράγοντες καθώς και η γενική φυσική κατάσταση του ασθενούς πριν την ένταξη του σε έντονα καταπονημένο πρόγραμμα άσκησης φαίνεται να παίζουν ρόλο στην εμφάνιση της νόσου.
Ασθενείς και Μέθοδος : Ασθενής 51 ετών, θήλυ, νοσηλεύτρια στο επάγγελμα με ατομικό ιστορικό υστερεκτομής προ 3ετίας και ψωριασικής αρθρίτιδας από 4ετίας για την οποία ελάμβανε πρεδνιζολόνη με σταδιακή μείωση της δοσολογίας από 15mgστα 0,5 mg, προσέρχεται στα εξωτερικά ιατρεία της ορθοπαιδικής με αναφερομένο άλγος γονάτων άμφω. Το άλγος εστιαζόταν στη περιοχή των κνημιαίων κονδύλων άμφω. Η ασθενής ανάφερε έντονη καταπόνηση ένα μήνα πριν την έναρξη των συμπτωμάτων αλλά δεν ανάφερε κάποια μορφή κάκωσης. Αρχικά διενεργήθηκαν ακτινογραφίες γονάτων άμφω οι οποίες δεν ανέδειξαν εμφανή παθολογία και συστήθηκε ανάπαυση των άκρων και αναλγητική αγωγή.
Αποτελέσματα: Τα συμπτώματα επέμειναν μετά το πέρας του μηνός και η ασθενής υπεβλήθη σε μαγνητική τομογραφία η οποία ανέδειξε κατάγμα κοπώσεως άμφω. Συστήθηκε αποφόρτιση του αριστερού σκέλους και παρατηρήθηκε ύφεση των συμπτωμάτων μετά τη πάροδο τριμήνου. Σε ακτινογραφίες παρουσιάστηκαν ευρήματα πόρωσης στη περιοχή της μετάφυσης της κνήμης..
Συμπεράσματα :Το κάταγμα κόπωσης είναι μια σπάνια κατάσταση που παρατηρείται κυρίως σε αθλητές και στρατιωτικούς. Παρ’όλα αυτά απότομη αλλαγή δραστηριοτήτων μπορεί να οδηγήσει στην εμφάνιση του και σε ασθενείς που υφίστανται σε μικρότερου βαθμού σωματικής καταπόνησης καθιστώντας έτσι επιτακτική τη κλινική υποψία της νόσου.

ΑΑ 046

Μελέτη μεμονωμένης περίπτωσης παθολογικού κατάγματος ιερού σε επίτοκο ασθενή με συνυπάρχουσα οστεοπόρωση επαγόμενη από κορτικοστεροειδή επιπλεγμένη με σύνδρομο οστεοπόρωσης της κύησης και της γαλουχίας (PLO).

Δημήτριος Ντουραντώνης[1], Ιωάννης Φραγκάκης[1], Παναγιώτης Κοροβέσης[1]
[1]*Γενικό Νοσοκομείο Πατρών "Ο Άγιος Ανδρέας"*

Σκοπός: Με την πρόοδο των μεθόδων υποβοηθούμενης γονιμοποίησης όλο και πιο συχνά συναντάμε γυναίκες λίγο πριν την εμμηνόπαυση να τεκνοποιούν. Πολλές από αυτές ήδη λίγο πριν την έκτη δεκαετία της ζωής τους αντιμετωπίζουν και άλλη συννοσυρρότητα η οποία προσθέτει έναν ακόμα παράγοντα κινδύνου σε αυτήν την κύηση. Σκοπός της παρουσας εργασίας είναι η διαπίστωση της αποτελεσματικότητας και της ασφάλειας κατά την «εκτός ενδείξεων» χορήγηση Τεριπαρατίδης, για την αντιμετώπιση του Συνδρόμου Σοβαρής Οστεοπόρωσης της Κύησης και της Γαλουχίας (PLO) σε μία ασθενή με ήδη εγκατεστημένη οστεοπόρωση επαγόμενη από κορτικοστεροειδή.

Υλικό και μέθοδος: 44 Χρόνη ασθενής προσήλθε στα τακτικά ιατρεία του τμήματος μας με βακτηρίες λόγω αδυναμίας βάδισης αιτιώμενη έντονο άλγος στο ιερό οστούν Η ασθενής βρισκόταν στην 36 εβδομάδα της κύησης και αρνούντανοποιαδήποτε είδους κάκωση. Κυοφορούσε το πρώτο της παιδί το οποίο ήταν αποτέλεσμα εξωσωματικής γονιμοποίησης και έπασχε από ρευματοειδή αρθρίτιδα υπό αγωγή με κορτικοστεροειδή. Είχε ήδη εγκατεστημένη οστεοπόρωση και βρισκόταν υπό αγωγή με denosumab τα τελευταία 4 χρόνια.

Αποτελέσματα: Η MRI ανέδειξε παρουσία πρόσφατου κατάγματος ιερού. Μετά το πέρας της κύησης η ασθενής υπεβλήθη σε όλο τον απαραίτητο έλεγχο ο οποίος ανέδειξε σοβαρή επιδείνωση της οστεοπόρωσης. Στην ασθενή προτάθηκε η χορήγηση τεριπαρατίδης και έγιναν όλες οι απαραίτητες ενέργειες που προηγούνται της χορήγησης. Στην επανεξέταση του τριμήνου η ασθενής προσήλθε χωρίς βακτηρίες σε πολύ βελτιωμένη κλινική κατάσταση, ενώ σήμερα ένα χρόνο μετά, είναι τελείως ελεύθερη σημειολογίας.

Συμπεράσματα: Το σύνδρομο σοβαρής οστεοπόρωσης της κύησης και της γαλουχίας δεν είναι μια τόσο σπάνια κλινική οντότητα όπως αρχικά πιστεύαμε. Ο κλινικός ιατρός θα πρέπει να είναι υποψιασμένος ότι οποιαδήποτε επίτοκος εμφανίζεται με σημειολογία άλγος στην ΣΣ ή και στα ισχία θα πρέπει να αντιμετωπίζεται ως PLO μέχρι αποδείξεως του εναντίου. Η τεριπαρατίδη φαίνεται να είναι μια πολύ καλή επιλογή για την αντιμετώπιση τέτοιων ασθενών όπως προκύπτει και από την ανασκόπηση της βιβλιογραφίας.

ΑΑ 047

ΟΞΕΙΑ ΠΕΡΙΠΡΟΘΕΤΙΚΗ ΛΟΙΜΩΞΗ CANDIDA ALBICANS ΜΕΤΑ ΑΠΟ ΟΛΙΚΗ ΑΡΘΡΟΠΛΑΣΤΙΚΗ ΙΣΧΙΟΥ ΜΕ ΠΡΟΣΘΙΑ ΠΡΟΣΠΕΛΑΣΗ

Κα Χρυσούλα Αργυρού[1], Κος Δημήτριος Τζεφρώνης[1], Κος Μιχάλης Σαράντης[1], Κα Αικατερίνη Μαντά[1], Κος Ανδρέας Αρτινόπουλος[1], Κος Ιάσων Παπασκαρλάτος[1], Κα Μαρία Γιαννακοπούλου[1], Κος Γεώργιος Μαχαιράς[1]
[1]ΚΑΤ Γενικό Νοσοκομείο Αττικής, Δ Ορθοπαιδικό Τμήμα

Σκοπός
Οι περιπροθετικές λοιμώξεις είναι μια από τις κυριότερες και βαρύτερες επιπλοκές μετά την ολική αρθροπλαστική ισχίου. Οι μυκητιασικές λοιμώξεις είναι σπάνιες και τόσο η διάγνωση όσο και η αντιμετώπισή τους αποτελεί πρόκληση για κάθε ορθοπαιδικό χειρουργό. Στην παρούσα εργασία παρουσιάζεται η περίπτωση ασθενούς με οξεία μυκητιασική λοίμωξη μετά από ολική αρθροπλαστική ισχίου με πρόσθια προσπέλαση.
Υλικό και Μέθοδος
Η ασθενής ήταν γυναίκα 72 ετών, παχύσαρκη (BMI=42 kg/m2) με ελεύθερο ιστορικό, πάσχουσα από οστεοαρθρίτιδα του αριστερού ισχίου. Υπεβλήθη σε ολική αρθροπλαστική ισχίου με πρόσθια προσπέλαση. Είχε ομαλή άμεση μετεγχειρητική πορεία και εξήλθε από το νοσοκομείο την τρίτη μετεγχειρητική ημέρα. Μετά από δύο εβδομάδες η ασθενής προσήλθε με εκροή τραύματος και κυτταρίτιδα αρχικώς πέριξ της τομής και έπειτα ολόκληρου του αριστερού κάτω άκρου. Η ασθενής υπεβλήθη σε αφαίρεση της ολικής αρθροπλαστικής και τοποθέτηση διατηρητή μήκους (spacer) τσιμέντου. Οι καλλιέργειες ιστικών τεμαχίων και η καλλιέργεια εμπλουτισμένου υγρού εμφυτεύματος μετά από επεξεργασία με υπερήχους (sonication) ανέδειξε Candida albicans. Η ασθενής έλαβε κασποφουνγκίνη ενδοφλεβίως για 6 εβδομάδες και ακολούθως φλουκοναζόλη από στόματος για σύνολο 3 μηνών. Έπειτα διενεργήθηκε επανεμφύτευση των υλικών της αρθροπλαστικής.
Αποτελέσματα
Η ανταπόκριση της ασθενούς στη θεραπεία ήταν ικανοποιητική, ενώ η ασθενής δεν ανέπτυξε συστηματικά σημεία λοίμωξης. Η κυτταρίτιδα υποχώρησε άμεσα μετά την αφαίρεση των υλικών. Μετά την επανεμφύτεση των υλικών η ασθενής βαδίζει χωρίς άλγος και βρίσκεται στο δεύτερο έτος μετεγχειρητικής παρακολούθησης.
Συμπεράσματα
Η έγκαιρη διάγνωση και θεραπεία των μηκυτιασικών περιπροθετικών λοιμώξεων είναι σημαντική για την πρόγνωσή τους. Ειδικότερα στην πρόσθια προσπέλαση πρέπει να δίνεται ιδιαίτερη έμφαση σε παχύσαρκους ασθενείς στην υγιεινή των βουβωνικών πτυχών.

ΑΑ 048

Η διαχείριση της οστεοπόρωσης στα χρόνια της κρίσης

Κύριος Ταξιάρχης Χάδος[1], Κυριος Αλέξανδρος Χάδος[1], Κύριος Κωνσταντίνος Ξαρχάς[1]
[1]*Γ.Ν.Α Γ. Γεννηματάς*

Σκοπός
Ανάδειξη απόψεων και δυσκολιών των ασθενών με οστεοπόρωση σχετικά με το πώς η οικονομική κρίση επηρέασε τη στην Ελλάδα και ιδιαίτερα πώς άλλαξε η ποιότητα και ευκολία προμήθειας της φαρμακευτικής τους αγωγής.
Μέθοδοι και υλικό
Το ερωτηματολόγιο δόθηκε στους ασθενείς, περιελάμβανε σε πρώτο στάδιο ερωτήσεις σχετικά με κάποια προσωπικά στοιχεία των συμμετεχόντων. Στο δεύτερο μέρος του περιείχε ερωτήσεις σχετικά με τα χαρακτηριστικά της ασθένειας ξεχωριστά για τον κάθε ασθενή και στο τρίτο μέρος ερωτήσεις σχετικά με τη διαχείριση της οστεοπόρωσης από τους ίδιους καθώς και από την πλευρά του κράτους πριν και μετά την κρίση. Οι 500 οστεοπορωτικοί ασθενείς προέρχονταν είτε από τα εξωτερικά ιατρεία του Νοσοκομείου, είτε απ τη κλινική μας είτε από την μη κυβερνητική οργάνωση << Πεταλούδα>> οι οποίοι ελάμβαναν αγωγή πριν και μετά την οικονομική κρίση
Αποτελέσματα και Συμπεράσματα
Η κάλυψη της φαρμακευτικής αγωγής από τα ασφαλιστικά ταμεία ήταν μεγαλύτερη πριν την κρίση, ενώ πλέον έχουν γίνει περικοπές, αλλά είναι πιθανό το ασφαλιστικό ταμείο καλύπτει το ίδιο ποσό για τη φαρμακευτική αγωγή, αλλά η τιμή των σκευασμάτων έχει αυξηθεί. Πριν την κρίση, οι εξετάσεις για την οστεοπόρωση ήταν δωρεάν ενώ τώρα η πλειοψηφία αναγκάζεται να πληρώσει για τις εξετάσεις, ενώ και πριν από την κρίση, είχαν τη δυνατότητα να κάνουν συχνότερα εξετάσεις, ενώ τώρα δεν μπορούν να κάνουν εξετάσεις το ίδιο συχνά. Τα φάρμακα για την οστεοπόρωση ήταν διαθέσιμα, σε μεγάλο απόθεμα, ενώ μετά την κρίση, υπάρχουν ελλείψεις. Η πλειοψηφία αναφέρει πως πριν την κρίση, η νοσηλεία ήταν δωρεάν, ενώ τώρα έχει μειωθεί και πριν την κρίση, η επίσκεψη στο θεράποντα ιατρό ήταν δωρεάν, ενώ τώρα με κόστος. Πριν την κρίση, η πλειοψηφία προτιμούσε να επισκέπτεται ιδιώτες ιατρούς, ενώ τώρα οδεύουν προς τα δημόσια νοσοκομεία για εξοικονόμηση χρημάτων.

ΑΑ 049

Η ΑΝΑΚΑΤΑΣΚΕΥΗ ΣΕ ΠΟΛΛΑΠΛΑ ΕΠΙΠΕΔΑ ΤΟΜΩΝ ΑΞΟΝΙΚΗΣ ΤΟΜΟΓΡΑΦΙΑ ΩΣ ΝΕΑ ΜΕΘΟΔΟΣ ΥΠΟΛΟΓΙΣΜΟΥ ΤΗΣ ΠΡΟΣΘΙΑΣ ΣΤΡΟΦΗΣ ΤΟΥ ΑΥΧΕΝΑ ΤΟΥ ΜΗΡΙΑΙΟΥ

Reza Mansouri[2], T Amies[2], H Evans[2], Κωνσταντίνος Παπουτσής[1], Φώτης Παπαγεωργίου[3], H Chissel[2], Zuhair Nawaz[2]

[1]Ορθοπαιδική Κλινική Ναυτικού Νοσοκομείου Αθηνών, [2]Orthopaedic Department, Frimley Park Hospital, Surrey, United Kingdom, [3]404, ΓΣΝ ΛΑΡΙΣΑΣ

ΕΙΣΑΓΩΓΗ – ΣΚΟΠΟΣ: Ο υπολογισμός της πρόσθιας στροφής του αυχένα του μηριαίου τυπικά πραγματοποιείται χρησιμοποιώντας τομές από Αξονική Τομογραφία στο επίπεδο του ισχίου, του γόνατος και της ποδοκνημικής, με σημείο αναφοράς την οπίσθια επιφάνεια των μηριαίων κονδύλων. Βασικός περιορισμός και αιτία απώλειας ακρίβειας αποτελεί η μη απεικόνηση του συνόλου του μηριαίου αυχένα σε ενιαίες τομές. Σκοπός της μελέτης ήταν η κατάδειξη του βαθμού βελτίωσης της ακρίβειας στη μέτρηση της στροφής του αυχένα του μηριαίου χρησιμοποιώντας την πολυεπίπεδη ανακατασκευή τομών Αξοινικής Τομογραφίας.

ΥΛΙΚΟ – ΜΕΘΟΔΟΣ: Στη μελέτη χρησιμοποιήθηκαν τα δεδομένα από Αξονικές Τομογραφίες 10 ασθενών με διαφορετικές τιμές πρόσθιας στροφής μηριαίου. Ζητήθηκε από 5 ειδικευομένους ορθοπαιδικής, 5 ορθοπαιδικούς χειρουργούς και 1 επιμελήτη ακτινοδιαγνώστη να υπολογίσουν την πρόσθια στροφή του αυχένα του μηριαίου με την παραδοσιακή μέθοδο. Κατόπιν, τους δόθησαν οδηγίες για χρήση της ανακατασκευής σε πολλαπλά επίπεδα και η μέτρηση επαναλήφθηκε. Η ίδια ομάδα ιατρών επανέλαβε τις μετρήσεις και με τις δύο μεθόδους σε 4 εβδομάδες, χωρίς οι παρατηρητές να έχουν πρόσβαση στις προηγούμενες τιμές ή τις μετρήσεις των άλλων παρατηρητών.
ΑΠΟΤΕΛΕΣΜΑΤΑ: Για την καταγραφή του βαθμού αξιοπιστίας μεταξύ των παρατηρητών, έγινε χρήση ICC (Intraclass correlation coefficients). Υπολογίστηκαν επίσης 95% όρια πρόβλεψης για πιθανά σφάλματα στις μετρήσεις. Για τον υπολογισμό της πρόσθιας μηριαίας στροφής με την παραδοσιακή μέθοδο, η μέση τιμή ICC ήταν 0.86 για την αξιοπιστία μεταξύ των παρατηρητών και 0.90 για την αξιοπιστία στον ίδιο παρατηρητή. Για τη μέτρηση με πολυεπίπεδη ανακατασκευή, οι καταγραφόμενες μέσες τιμές ICC ήταν 0.93 και 0.95 αντίστιχα.

ΣΥΜΠΕΡΑΣΜΑΤΑ: Η ανακατασκευή των τομών εγγύς μηριαίου σε Αξονική Τομογραφία σε πολλαπλά επίπεδα βελτιώνει την αξιοπιστία της μέτρησης της πρόσθιας στροφής του μηριαίου. Αποτελεί μια απλή και χρήσιμη μέθοδο προς βελτίωση της ακρίβειας όσον αφορά την προσέγγιση της στροφής του σκέλους.

AA 050

ΟΣΤΕΟΠΟΙΚΙΛΩΣΗ - ΜΙΑ ΣΠΑΝΙΑ ΑΙΤΙΑ ΠΟΝΟΥ ΣΤΗΝ ΑΡΘΡΩΣΗ ΤΟΥ ΙΣΧΙΟΥ

MD, MSc Ιωάννης Φραγκάκης[1], MD, MSc Ιωάννης Παπαιωάννου[1], MD, PhD Θωμαέλλα Τσουβαλτζίδου[2], MD, PhD(c) Ανδρέας Φιλιππόπουλος[1], MD, PhD Παναγιώτης Κοροβέσσης[1]
[1]Γενικό Νοσοκομείο Πατρών, [2]Κέντρο Υγείας Ακράτας

Σκοπός
Σκοπός της παρούσας μελέτης είναι η ανάδειξη της οστεοποικίλωσης (ΟΠΛ) ως μίας πιθανής αιτίας άλγους στην άρθρωση του ισχίου.
Υλικό & Μέθοδος
Ασθενής 42 ετών, παραπέμφθηκε στο Ορθοπαιδικό τμήμα του νοσοκομείου μας από τον Γενικό Ιατρό της, προκειμένου τη διερεύνηση και τον αποκλεισμό πιθανής οστικής κακοήθειας. Η ασθενής ανέφερε άλγος στη δεξιά κατ'ισχίον άρθρωση, που επιδεινούνταν κατά το περπάτημα. Η ασθενής εργαζόταν σε υπηρεσία καθαρισμού, ήταν καπνίστρια, χωρίς ιστορικό πρόσφατου τραυματισμού, κακοήθειας, πυρετού, απώλεια βάρους ή ρευματικών νοσημάτων.
Κατά τη φυσική εξέταση, το εύρος της κίνησης και των δύο ισχίων ήταν εντός των φυσιολογικών ορίων, αλλά η ασθενής ανέφερε άλγος δεξιά κατά τις ακραίες θέσεις. Η νευρολογική εξέταση και τα αποτελέσματα των εργαστηριακών εξετάσεων ήταν φυσιολογικά, ενώ δεν ανευρέθησαν δερματικές αλλοιώσεις. Η ακτινογραφία του ισχίου, που προσκόμισε η ασθενής, ανεδείκνυε πολλαπλές μικρές στρογγυλές πυκνωτικές κηλίδες στο άνω τμήμα της κεφαλής του μηριαίου και στην κοτύλη.
Αποτέλεσμα
Η ακτινογραφία και η αξονική τομογραφία (CT) της λεκάνης αποκάλυψαν πολυάριθμες σκληρυντικές βλάβες. Η περαιτέρω ακτινολογική απεικόνιση των άνω άκρων ανέδειξε παρόμοια ευρήματα στις φάλαγγες και στα οστά του καρπού. Για τον αποκλεισμό κακοήθειας, πραγματοποιήθηκε σπινθηρογράφημα οστών με Tc-99m, το οποίο δεν αποκάλυψε λοιπές παθολογίες. Η ασθενής διαγνώστηκε με οστεοποικίλωση και της χορηγήθηκε αναλγητική αγωγή.
Συμπέρασμα
Η ΟΠΛ είναι μια καλοήθης νόσος, ενώ μόνο το 15-20% των ασθενών εμφανίζει ελαφρύ οστικό άλγος. Η κύρια ανησυχία έγκειται στη διαφορική διάγνωση με μεταστατικές εντοπίσεις λόγω των παρόμοιων χαρακτηριστικών απεικόνισης. Η παρακολούθηση των ασθενών που έχουν διαγνωσθεί με ΟΠΛ είναι απαραίτητη, διότι υπάρχει κίνδυνος κακοήθους εξαλλαγής.

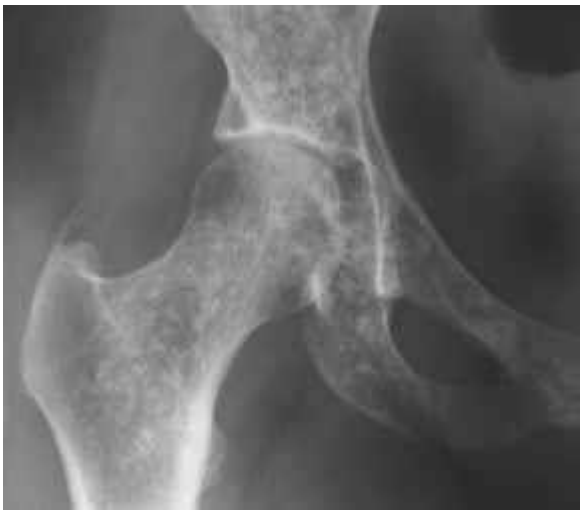

ΑΑ 051

«ΕΝΑ ΧΡΟΝΟ ΜΕΤΑ ΤΟ ΚΑΤΑΓΜΑ ΤΟΥ ΙΣΧΙΟΥ. ΘΝΗΤΟΤΗΤΑ, ΕΠΙΠΛΟΚΕΣ, ΠΟΙΟΤΗΤΑ ΖΩΗΣ»

ΕΠΙΚΟΥΡΙΚΟΣ ΕΠΙΜΕΛΗΤΗΣ Β Γεώργιος Λιάπης[1], ΔΙΕΥΘΥΝΤΗΣ ΟΡΘΟΠΑΙΔΙΚΗΣ ΚΛΙΝΙΚΗΣ Παναγιώτης Κοροβέσης[1], ΚΑΘΗΓΗΤΗΣ ΟΡΘΟΠΑΙΔΙΚΗΣ Ηλίας Παναγιωτόπουλος[2]
[1]Γ. Ν. ΠΑΤΡΩΝ, [2]ΠΓΝΠ ΠΑΝΑΓΙΑ Η ΒΟΗΘΕΙΑ

1.1 Σκοπός

Διερεύνηση της ποιότητας ζωής, στο 1ο μετεγχειρητικό έτος, των ηλικιωμένων που υπέστησαν κάταγμα ισχίου, καθώς και της θνητότητας και των άμεσων και απώτερων επιπλοκών του (θρόμβωση, πνευμονική εμβολή, λοίμωξη, κατάκλιση, νέο κάταγμα).

Συσχέτιση θνητότητας, επιπλοκών και παραμέτρων ποιότητας ζωής στα μεταδιαγνωστικά χρονικά διαστήματα: α) μέχρι 1 μήνας, β) 1-6 μήνες, και γ) 6-12 μήνες με ηλικία, φύλο, τύπο κατάγματος και μέθοδο αντιμετώπισης.

Υλικά και Μέθοδος

Μελετήθηκαν ασθενείς μεγαλύτεροι των 65 ετών με κάταγμα ισχίου, που νοσηλεύθηκαν στο Γ. Ν.Πατρών το χρονικό διάστημα 1/7/2016-30/6/2017 και για τους οποίους υπήρξε τουλάχιστο 1 (ενός) έτους δυνατότητα παρακολούθησης.

Πρόκειται για αναδρομική περιγραφική μελέτη (retrospectivedescriptivestudy).

Η συλλογή των απαραίτητων στοιχείων έγινε μέσω τηλεφωνικής επικοινωνίας ή /και προσωπικής συνέντευξης με τους ασθενείς ή πρώτου βαθμού συγγενείς τους.

Αποτελέσματα

Το ποσοστό της ανταποκρισιμότητας ήταν 66.3%. Ο αριθμητικός μέσος της ηλικίας ήταν τα 83.9 ± 9. Στην πλειονότητα οι ασθενείς ήταν γυναίκες (73.5 %) και μόνο 26.5 % ήταν άνδρες. Η συνολική θνητότητα των ασθενών αυτών για το πρώτο έτος, ήταν 39.4 %.

Οι μετεγχειρητικές επιπλοκές όπως θρόμβωση , πνευμονική εμβολή, λοίμωξη και έλκη κατακλίσεως εμφανίστηκαν σε ποσοστό 30.1%.

Η σχετιζόμενη με την υγεία ποιότητα ζωής δε διαφέρει σημαντικά με άλλο μελετημένο ελληνικό πληθυσμό παρόμοιας ηλικίας. Τέλος, το ποσοστό νέου κατάγματος στους υπό μελέτη ασθενείς ξεπέρασε το 15%.

Συμπεράσματα

Το κάταγμα ισχίου, στους ηλικιωμένους, αποτελεί ένα σοβαρό πρόβλημα Δημόσιας Υγείας για το άτομο και για την κοινωνία.

Θα πρέπει πρωτίστως να κινηθούμε στην κατεύθυνση της πρόληψης.

Η χειρουργική επέμβαση και η άμεση κινητοποίηση, μπορεί να αποτρέψει σε μεγάλο βαθμό θρομβοεμβολικά επεισόδια, λοιμώξεις, έλκη κατακλίσεων και σε τελική ανάλυση να μειώσει τη θνητότητα του κατάγματος του ισχίου βελτιώνοντας την ποιότητα ζωής των ασθενών που θα το υποστούν.

ΑΑ 052

ΑΝΤΙΜΕΤΩΠΙΣΗ ΟΣΤΙΚΩΝ ΕΛΛΕΙΜΜΑΤΩΝ ΜΑΚΡΩΝ ΟΣΤΩΝ ΜΕ ΕΛΕΥΘΕΡΟ ΑΓΓΕΙΟΥΜΕΝΟ ΟΣΤΙΚΟ ΜΟΣΧΕΥΜΑ ΠΕΡΟΝΗΣ ΣΥΝΔΥΑΖΟΜΕΝΟ ΜΕ ΠΤΩΜΑΤΙΚΟ ΔΟΜΙΚΟ ΑΛΛΟΜΟΣΧΕΥΜΑ. ΜΑΚΡΟΧΡΟΝΙΑ ΑΠΟΤΕΛΕΣΜΑΤΑ.

Νικόλαος Στεφάνου[1], Φώτιος Παπαγεωργίου[1], Ζωή Νταϊλιάνα[1], Σωκράτης Βαρυτιμίδης[1], Παναγιώτης Παπαγγελόπουλος[2], Βασίλειος Κοντογιωργάκος[2], Κωνσταντίνος Μαλίζος[1]
[1]Ορθοπαιδική Κλινική Πανεπιστημίου Θεσσαλίας, [2]1η Ορθοπαιδική Κλινική ΕΚΠΑ

ΣΚΟΠΟΣ : Η αντιμετώπιση των ελλειμμάτων μακρών οστών κάτω άκρων, μέτα από ογκολογική εκτομή, με ελεύθερο αγγειούμενο οστικό μόσχευμα περόνης έχει τον περιορισμό γεφύρωσης μήκους αλλά όχι εύρους του ελλείμματος. Συνδυάζοντας πτωματικό δομικό αλλομόσχευμα θα μπορούσαμε να προσφέρουμε, επιπλέον, πρώιμη φόρτιση χωρίς κατάγματα κοπώσεως.
ΥΛΙΚΟ – ΜΕΘΟΔΟΣ : Αναλύθηκαν τα μακροχρόνια αποτελέσματα 12 ασθενών με οστικές κακοήθειες κνήμης, μηριαίου, που αντιμετωπίστηκαν με συνδυασμό ελεύθερου αγγειούμενου μοσχεύματος περόνης και πτωματικού φλοιώδους αλλομοσχεύματος. Αντιμετωπίστηκαν 5 άνδρες και 7 γυναίκες, ηλικίας 12 με 47 ετών και μαζικά οστικά ελλείμματα (12-23 εκ. κνήμης, 13-21 εκ. μηριαίου). Ιστολογικά καταγράφηκαν τρία αδαμαντινώματα, δύο χονδροσαρκώματα και δύο σαρκώματα Ewing κνήμης και τέσσερα οστεοσαρκώματα και ένα σάρκωμα Ewing μηριαίου. Οστεοσύνθεση έγινε με πλάκες, πέραν μίας ήλωσης μηριαίου. Οι ασθενείς παρακολουθήθηκαν για 2 - 17 έτη μετεγχειρητικά.
ΑΠΟΤΕΛΕΣΜΑΤΑ : Ένας ασθενής απεβίωσε από μεταστατική νόσο 2 έτη μετεγχειρητικά, αλλά το έλλειμμα μηριαίου μετά από εκτομή οστεοσαρκώματος γεφυρώθηκε με πώρωση στους 10 μήνες. Λοίμωξη παρατηρήθηκε σε έναν ασθενή και αντιμετωπίστηκε με χειρουργικό καθαρισμό και κυκλικό πλαίσιο με πώρωση στα 2 χρόνια. Στους υπόλοιπους 10 ασθενείς με 20 σημεία σύνδεσης, 18 πωρώθηκαν σε περίοδο 7-12 μηνών. Υπήρξε μία υπερτροφική ψευδάρθρωση εγγύς κνήμης που αντιμετωπίστηκε με οστεοτομία περόνης και κυκλικό πλαίσιο και μια ψευδάρθρωση εγγύς μηριαίου με εμμένουσα απουσία πώρωσης παρά δύο χειρουργικές παρεμβάσεις. Η Αξονική Τομογραφία κατέδειξε ενσωμάτωση περόνης και αλλομοσχεύματος, που μακροχρόνια συμπεριφέρονται σαν λειτουργική μονάδα.
ΣΥΜΠΕΡΑΣΜΑΤΑ : Ο συνδυασμός αγγειούμενης περόνης με πτωματικό αλλομόσχευμα αποτελεί εφικτή αλλά απαιτητική βιολογική θεραπεία για ανακατασκευή ελλειμμάτων μακρών οστών μετά από ογκολογική εκτομή.

AA 053

ΠΕΛΜΑΤΙΑΙΑ ΙΝΩΜΑΤΩΣΗ Ή ΝΟΣΟΣ ΤΟΥ LEDDERHOSE: A CASE REPORT

Ορθοπαιδικός Χειρουργός Νικόλαος Κωτσάκης[1], Ειδικευόμενη Ορθοπαιδικής Χειρουργικής Μυρσίνη Ρώσση[1], Ορθοπαιδικός Χειρουργός Γεώργιος Σχινάς[2], Ορθοπαιδικός Χειρουργός Αθανάσιος Παπαηλιού[1]
[1]Γ.Ν.Α. "Γ. Γεννηματάς", [2]Θεραπευτήριο "Υγεία"

ΕΙΣΑΓΩΓΗ
Η πελματιαία ινωμάτωση ή νόσος του Ledderhose είναι μία σπάνια, καλοήθης και υπερπλαστική νόσος της πελματιαίας απονεύρωσης. Η αιτιολογία της νόσου είναι άγνωστη και ταξινομείται στους εξωκοιλιακούς δεσμοειδής όγκους.

ΠΑΡΟΥΣΙΑΣΗ ΠΕΡΙΣΤΑΤΙΚΟΥ
Γυναίκα ασθενής, 45 ετών, παρουσιάστηκε στα εξωτερικά ιατρεία αιτιώμενη άλγος στην έσω πελματιαία επιφάνεια του αριστερού άκρου ποδός κατά τη βάδιση ή την ορθοστασία κατά το τελευταίο τρίμηνο. Μετά από κλινική εξέταση και απεικονιστικό έλεγχο ετέθη η διάγνωση της πελματιαίας ινωμάτωσης. Η ασθενής οδηγήθηκε στο χειρουργείο όπου διενεργήθη χειρουργική εκτομή του όγκου επί υγιών ορίων. Η ιστολογική εξέταση επιβεβαίωσε τη διάγνωση της πελματιαίας ινωμάτωσης.

ΣΥΖΗΤΗΣΗ
Η πελματιαία ινωμάτωση ή νόσος Ledderhose εντοπίζεται συχνότερα κατά μήκος της έσω πελματιαίας χώρας. Χαρακτηρίζεται από τη δημιουργία μονήρους ή πολλαπλής οζώδους μάζας η οποία αυξάνεται σε μέγεθος με αργό ρυθμό αλλά μπορεί να οδηγήσει σε ρίκνωση και σκλήρυνσης ολόκληρης της πελματιαίας απονεύρωσης. Στα αρχικά στάδια είναι ασυμπτωματική συνήθως ωστόσο αργότερα ίσως γίνει επώδυνη. Η πελματιαία ινωμάτωση μπορεί να παρατηρηθεί σε όλες τις ηλικίες, κυρίως όμως στην τέταρτη και πέμπτη δεκαετία της ζωής. Εμφανίζεται με διπλάσια συχνότητα σε άνδρες και μπορεί να διαγνωσθεί αμφοτερόπλευρα σε σε ποσοστό 20-50%.
Για διάγνωση της πελματιαίας ινωμάτωσης εκτός από την κλινική εξέταση έχουν χρησιμοποιηθεί η απλή ακτινογραφία, ο υπερηχογραφικός έλεγχος και η MRI. Η θεραπεία της νόσου του Ledderhose περιλαμβάνει τη συντηρητική αντιμετώπιση όπως χρήση πάτου αποφόρτισης έσω υποδήματος, ακτινοβολία, κρουστικοί υπέρηχοι, τοπική έγχυση κορτιζόνης, μη στεροειδή αντιφλεγμονώδη από του στόματος, διαδερμική χρήση βεπαραμίλης, τοπική έγχυση κολλαγενάσης και τη χειρουργική.

ΣΥΜΠΕΡΑΣΜΑ
Η πελματιαία ινωμάτωση είναι ένας σχετικά σπάνιος όγκος της πελματιάιας απονεύρωσης και η θεραπεία, είτε συντηρητική είτε χειρουργική, έχει συνήθως καλά αποτελέσματα.

AA 054

ΘΕΡΑΠΕΙΑ ΜΟΝΗΡΩΝ ΚΥΣΤΕΩΝ ΜΕ ΑΠΟΞΕΣΗ ΤΟΠΟΘΕΤΗΣΗ ΟΣΤΙΚΩΝ ΜΟΣΧΕΥΜΑΤΩΝ ΚΑΙ ΕΝΔΟΜΥΕΛΙΚΗ ΗΛΩΣΗ ΜΕ ΗΛΟΥΣ ΤΙΤΑΝΙΟΥ

Α Ορθοπεδική ΓΝΠΑ Παναγιώτη & Αγλαία Κυριακού Παναγιώτης Κολοβός[1], Α Ορθοπεδική ΓΝΠΑ Παναγιώτη & Αγλαία Κυριακού Ροδάνθη Μαργαρίτη[1], Α Ορθοπεδική ΓΝΠΑ Παναγιώτη & Αγλαία Κυριακού Παναγιώτης Σαμέλης[1], Α Ορθοπεδική ΓΝΠΑ Παναγιώτη & Αγλαία Κυριακού Κατερίνα Κατσούλη[1], Α Ορθοπεδική ΓΝΠΑ Παναγιώτη & Αγλαία Κυριακού Χρήστος Λούκας[1], Α Ορθοπεδική ΓΝΠΑ Παναγιώτη & Αγλαία Κυριακού Φλωρέντζος Γεωργίου[1], Α Ορθοπεδική ΓΝΠΑ Παναγιώτη & Αγλαία Κυριακού Κωνσταντίνος Παλαιολόγος[1], Α Ορθοπεδική ΓΝΠΑ Παναγιώτη & Αγλαία Κυριακού Χρήστος Ζαμπακίδης[1]
[1]Α Ορθοπεδική ΓΝΠΑ Παναγιώτη & Αγλαία Κυριακού

Σκοπός: Οι μονήρεις οστικές κύστεις αποτελούν καλοήθεις ογκόμορφες (tumor-like) καταστάσεις των μακρών οστών παιδιών και εφήβων. Ο συνδυασμός απόξεσης, πλήρωσης με οστικά μοσχεύματα και ενίσχυσης της μηχανικής σταθερότητας του οστού με ελαστικούς ενδομυελικούς ήλους τιτανίου αποτελεί μια αξιόπιστη και προβλέψιμη μέθοδο αντιμετώπισης των μονήρων οστικών κύστεων.
Υλικό & Μέθοδος: Μεταξύ 1998 και 2015 αντιμετωπίστηκαν 12 ασθενείς (8 θήλεα, 4 άρρενες) με μονήρεις οστικές κύστεις μακρών οστών (μηριαίο οστούν: 10 ασθενείς, βραχιόνιο οστούν: 2 ασθενείς). Οι ασθενείς προσήλθαν λόγω πόνου άνω ή κάτω άκρου, με ακτινολογική εικόνα παρεκτοπισμένου κατάγματος του αντίστοιχου οστού. Οι κύστεις κατηγοριοποιήθηκαν σε ενεργείς και αδρανείς σύμφωνα με τα κριτήρια Neer. Οι ασθενείς αντιμετωπίστηκαν με εκτεταμένη απόξεση και πλήρωση της κύστης με μοσχεύματα (άλλο- , αυτομόσχευμα, DBM) μέσω μικρής χειρουργικής τομής και διάνοιξης οστικού παραθύρου και ελαστική ενδομυελική ήλωση του πάσχοντος μακρού οστού με βάση τις αρχές της ελαστικής ήλωσης καταγμάτων των μακρών οστών στα παιδιά.
Αποτέλεσμα: η ενσωμάτωση των οστικών μοσχευμάτων και η οστεοποίηση (πλήρης, ικανοποιητική) του οστικού ελλείμματος της κύστης επετεύχθη στο σύνολο των ασθενών σε διάστημα 34 μηνών. Δεν χρειάστηκε η πραγματοποίηση συμπληρωματικών επεμβάσεων, εκτός από την επέμβαση αφαίρεσης των ενδομυελικών ήλων. Οι ασθενείς είναι ασυμπτωματικοί, ενώ οι παρακείμενες αρθρώσεις παρουσιάζουν πλήρες εύρος κίνησης.
Συμπεράσματα: Η αντιμετώπιση μονήρων οστικών κύστεων με απόξεση, πλήρωση με μοσχεύματα σε συνδυασμό με ενδομυελική ήλωση αποτελεί αξιόπιστη μέθοδο αντιμετώπισης των μονήρων οστικών κύστεων στον αναπτυσσόμενο σκελετό. Η χρήση των ενδομυελικών ήλων προάγει την οστεοποίηση λόγω της μηχανικής αποσυμπίεσης της κύστης, προστατεύει το πάσχον οστούν από το παθολογικό κάταγμα και την παραμόρφωση και επιτρέπει την ταχύτερη κινητοποίηση του ασθενούς.

ΑΑ 055

ΚΑΛΟΗΘΕΣ ΙΝΟΒΛΑΣΤΩΜΑ ΣΤΗΝ ΠΡΟΣΘΙΑ ΕΠΙΦΑΝΕΙΑ ΤΟΥ ΒΡΑΧΙΟΝΙΟΥ

Κύριος Δημήτριος Λύτρας[1], Κύριος Γεώργιος Ναγόρνης[1], Κύριος Γιουσούφ Σαλή[1], Κύριος Παναγιώτης Τουζόπουλος[1], Κύριος Χρήστος Μπογιατζής[1]
[1]Πανεπιστημιακό Γενικό Νοσοκομείο Αλεξανδρούπολης

Σκοπός: η παρουσίαση περιστατικού καλοήθους ινοβλαστώματος σε γυναίκα 62 ετών η οποία προσήλθε στα Εξωτερικά Ιατρεία λόγω μιας ανώδυνης και προοδευτικά αυξανόμενης από 3ετίας διόγκωσης της πρόσθιας επιφάνειας του κάτω τριτημορίου του ΑΡ βραχίονα.
Υλικό & Μέθοδος: η διάγνωση στηρίχθηκε στην κλινική εξέταση και τον απεικονιστικό έλεγχο. Διαπιστώθηκε κλινικά ανώδυνη διόγκωση των μαλακών μορίων της περιοχής η οποία έθετε την υπόνοια κάποιας βλάβης αυτών. Ο ακτινολογικός έλεγχος αποκάλυψε μια ακτινοσκιερή περιοχή στο κάτω τριτημόριο του βραχίονα χωρίς εμφανή οστική συμμετοχή . Η MRI αποκάλυψε πιθανή καλοήθη βλάβη των μαλακών μορίων 7,5x3,5 cm. Αυτή ασκούσε πιεστικά φαινόμενα στη βραχιόνια αρτηρία και στο μέσο νεύρο και φέρονταν διαμέσου των μυικών ινών του δικέφαλου βραχιονίου μυός χωρίς να τις διηθεί και χωρίς να διαταράσσει τον οστικό φλοιό. Διενεργήθηκε διαδερμική κλειστή βιοψία, η οποία ανέδειξε καλόηθες ινοβλάστωμα.
Αποτελέσματα: αντιμετωπίστηκε χειρουργικά με κινητοποίηση της βραχιόνιας αρτηρίας και του μέσου νεύρου και πλήρη εκτομή της βλάβης σε υγιή επισκοπικά όρια. Η βλάβη στάλθηκε για ιστοπαθολογική εξέταση η οποία επιβεβαίωσε την ύπαρξη καλοήθους ινοβλαστώματος και εκτομή σε υγιή όρια. Δύο έτη μετά η ασθενής παραμένει ασυμπτωματική χωρίς υποτροπή.
Συμπεράσματα: οι ανώδυνες μάζες των μαλακών μορίων πρέπει να διερευνώνται απεικονιστικά. Επί ανεύρεση κάποιας παθολογικής οντότητας πρέπει να γίνεται βιοψία, χειρουργική εκτομή σε υγιή όρια και ιστοπαθολογική εξέταση.

ΑΑ 056

ΠΕΡΙΠΤΩΣΗ ΟΣΦΥΟΪΣΧΙΑΛΓΙΑΣ ΚΑΙ ΠΤΩΣΗΣ ΑΚΡΟΥ ΠΟΔΟΣ ΛΟΓΩ ΔΙΗΘΗΣΗΣ ΤΟΥ ΑΠΙΟΕΙΔΟΥΣ ΑΠΟ ΜΕΤΑΣΤΑΤΙΚΗ ΕΣΤΙΑ ΜΙΚΡΟΚΥΤΤΑΡΙΚΟΥ ΚΑΡΚΙΝΟΥ ΤΟΥ ΠΝΕΥΜΟΝΑ

MSc Απόστολος Γκάντσος[1], Παύλος Ενφιετζόγλου[1], Μιχαήλ Κότσαπας[1], Ζωή Κιούρκα[1], Νεκτάριος Τσιάμης[1], Αλέξανδρος Ελευθερόπουλος[1]
[1]*Γενικό Νοσοκομείο Νάουσας*

Σκοπός: Παρουσιάζουμε περίπτωση ασθενούς με επιδεινούμενη οσφυοϊσχιαλγία και πτώση άκρου ποδός (drop foot) ως πρώτη κλινική εκδήλωση μεταστατικού μικροκυτταρικού καρκίνου του πνεύμονα.
Μέθοδος-Εργαλεία: Πρόκειται για άνδρα 52 ετών με ελεύθερο αναφερόμενο ιστορικό, ο οποίος προσήλθε τον 10/2019 στο ΤΕΠ του νοσοκομείου λόγω οσφυοϊσχιαλγίας. Ένα μήνα αργότερα ο ασθενής προσήλθε λόγω εμμονής των συμπτωμάτων, ενώ κατά την κλινική εξέταση διαπιστώθηκε υπαισθησία του δεξιού άκρου ποδός, πτώση του δεξιού άκρου ποδός και αδυναμία (0/5) ραχιαίας κάμψης ποδοκνημικής, ανάσπασης του έξω χείλους, έκτασης μεγάλου δακτύλου και των υπολοίπων δακτύλων. Συνεστήθη πλήρης εργαστηριακός, απεικονιστικός και ηλεκτροφυσιολογικός έλεγχος, που ο ασθενής δεν προσκόμισε στο νοσοκομείο μας. Τον 01/2020 πραγματοποιήθηκε νοσηλεία και απεικονιστική διερεύνηση με αξονική τομογραφία κοιλίας σε άλλο νοσοκομείο, η οποία ανέδειξε «εξεργασία δεξιού απιοειδούς μυός με συνυπάρχουσες μάζες επινεφριδίων που αφορούν σε μεταστατικές εστίες». Κρίθηκε απαραίτητος ο περαιτέρω απεικονιστικός έλεγχος, όπου διαπιστώθηκαν ευμεγέθης εξεργασία δεξιού πνεύμονα (8x6,8x6,2εκ) και απομακρυσμένες εστίες επινεφριδίων, εγκεφάλου, δεξιού απιοειδούς μυός. Τον ίδιο μήνα παρουσίασε θρόμβωση άνω κοίλης φλέβας και δεξιάς πνευμονικής αρτηρίας, ενώ τον 03/2020 ο ασθενής κατέληξε.
Αποτελέσματα: Λόγω της βαρύτητας της πάθησης δεν κατέστη δυνατή η βελτίωση της κλινικής κατάστασης και της ανάρρωσης του ασθενούς.
Συμπεράσματα: Η ενδελεχής διερεύνηση και η επιμελής προσέγγιση της πτώσης του άκρου ποδός εξασφαλίζει την έγκαιρη και σωστή διάγνωση μιας πιθανής πολυσυστηματικής νόσου.

ΑΑ 057

ΔΙΑΦΟΡΙΚΗ ΔΙΑΓΝΩΣΤΙΚΗ ΤΩΝ ΕΠΙΠΕΔΩΝ ΥΓΡΟΥ-ΥΓΡΟΥ ΣΤΗΝ ΑΠΕΙΚΟΝΙΣΗ ΜΥΟΣΚΕΛΕΤΙΚΩΝ ΟΓΚΩΝ

κύριος Αχιλλέας Μπέκος[1], κύριος Σπυρίδων Σιούτης[1], κύριος Ανδρέας Μαυρογένης[1]
[1]*Α΄ Πανεπιστημιακή Ορθοπαιδική Κλινική, ΠΓΝ Αττικόν*

Σκοπός: Η αξιολόγηση των επιπέδων υγρού-υγρού και η διαφορική τους διάγνωση στην απεικόνιση όγκων του μυοσκελετικού.
Υλικό και μέθοδος: Μελετήθηκαν δημοσιευμένες εργασίες και μελέτες στις οποίες έγινε σύγκριση στις διάφορες απεικονιστικές μεθόδους (μαγνητική τομογραφία, αξονική τομογραφία και υπερηχογράφημα μαλακών μορίων) της επίπτωσης και απεικονιστικής των επιπέδων υγρού-υγρού. Επιπλέον, έγινε προσπάθεια να συσχετισθεί η απεικόνιση με τη διαφορική διάγνωση και την επιθετικότητα των όγκων.
Αποτέλεσμα: Η παρουσία επιπέδων υγρού-υγρού δεν είναι παθογνωμική με συγκεκριμένους όγκους του μυοσκελετικού, ωστόσο, παρατηρούνται συχνότερα σε ανευρυσματική κύστη, γιγαντοκυτταρικό όγκο των οστών και λιγότερα συχνά σε οστεοσάρκωμα και σάρκωμα Ewing. Σχεδόν κάθε οστικός όγκος μπορεί να εκδηλώσει επίπεδα υγρού - υγρού. Το παθοφυσιολογικό υπόβαθρο του σχηματισμού επιπέδων υγρού-υγρού είναι ασαφές. Τέλος, έχει παρατηρηθεί ότι η έκταση και ο αριθμός των επιπέδων υγρού-υγρού είναι αντιστρόφως ανάλογο με την επιθετικότητα/κακοήθεια του όγκου.
Συμπεράσματα: Τα επίπεδα υγρού-υγρού παρατηρούνται συχνότερα σε όγκους των οστών παρά σε όγκους των μαλακών μορίων. Δεν πρέπει να θεωρούνται παθογνωμονικά για κανένα όγκο του μυοσκελετικού. Σε κάθε περίπτωση, η διάγνωση θα πρέπει να γίνεται με το συνδυασμό της επιδημιολογίας και της απεικόνισης και να επιβεβαιώνεται με ιστολογική εξέταση υλικού βιοψίας του όγκου.

AA 058

ΠΕΡΙΠΤΩΣΗ ΑΣΘΕΝΟΥΣ ΜΕ ΥΠΟΤΡΟΠΙΑΖΟΥΣΑ ΛΑΧΝΟΟΖΩΔΗ ΥΜΕΝΙΤΙΔΑ ΧΗΝΕΙΟΥ ΠΟΔΟΣ - ΔΙΑΓΝΩΣΤΙΚΗ ΠΡΟΣΕΓΓΙΣΗ ΚΑΙ ΘΕΡΑΠΕΙΑ

MSc Απόστολος Γκάντσος[1], Κρικόρ Γκουμουσιάν[1], Ζωή Κιούρκα[1], Μιχαήλ Κότσαπας[1], Ζαχαρίας Ζαχαρόπουλος[1], Αλέξανδρος Ελευθερόπουλος[1]
[1]Γενικό Νοσοκομείο Νάουσας

Σκοπός: Παρουσιάζουμε την περίπτωση ασθενούς με εξωαρθρική λαχνοοζώδη υμενίτιδα που υποτροπίασε και αντιμετωπίστηκε με ριζική εξαίρεση και αρθροσκοπική διερεύνηση γόνατος.
Μέθοδος-Εργαλεία: Πρόκειται για καλοήθη εξεργασία που απαντάται στον αρθρικό υμένα (synovium) με συνηθέστερη εντόπιση το γόνατο. Προκαλεί υπερπλασία αρθρικού υμένα με μορφή λαχνών ή όζων με εναπόθεση λίπους και αιμοσιδηρίνης. Παρουσιάζουμε την περίπτωση ασθενούς 40 ετών που εμφάνισε από 5μήνου διόγκωση επί της άνω έσω κνημιαίας περιοχής με χαρακτηριστικά διαλλείποντος άλγους. Δεν ανέφερε ιστορικό τραύματος. Ανέφερε ωστόσο ιστορικό εξαίρεσης μορφώματος στην περιοχή προ διετίας. Διεγχειρητικά το μόρφωμα παρουσιαζόταν ευκίνητο χωρίς επίφλεβο και τα τεστ ακεραιότητος συνδέσμων και μηνίσκων ήταν αρνητικά. Οι απλές ακτινογραφίες δεν ανέδειξαν ιδιαίτερα ευρήματα, ενώ στην MRI ανευρέθη μάζα μαλακών μορίων μεγέθους 8x8x1,5cm ομοιογενούς εμπλουτισμού και καλοήθων χαρακτηριστικών. Κατά τη ριζική εξαίρεση του μορφώματος, το οποίο μακροσκοπικά ομοίαζε με γιγαντοκυτταρικό όγκο των ελύτρων των τενόντων, θυσιάστηκε τμήμα του ημιτενοντώδους ενώ αρθροσκοπικά δε διαπιστώθηκε συμμετοχή της άρθρωσης του γόνατος. Το πόρισμα της ιστολογικής εξέτασης ανέδειξε λαχνοοζώδη υμενίτιδα. Ο ασθενής επανελέγχθηκε μετεγχειρητικά στον 1,5, στους 3, 6 και 12 μήνες.
Αποτελέσματα: Έπειτα από αποκατάσταση με τη συγκεκριμένη μέθοδο ο ασθενής παρουσίασε ύφεση συμπτωμάτων χωρίς εκ νέου υποτροπή.
Συμπεράσματα: Η εξωαρθρική λαχνοοζώδης υμενίτιδα αποτελεί σπάνια αιτία άλγους και διόγκωσης επί της άνω-έσω κνήμης. Η επαρκής κλινικοαπεικονιστική προσέγγιση και η ριζική εκτομή αποτελούν οδηγό για ένα ικανοποιητικό αποτέλεσμα μειώνοντας τις πιθανότητες υποτροπής.

ΑΑ 059

Σπάνιο περιστατικό με ευμέγεθες οστεοχόνδρωμα πρόσθιας επιφάνειας ωμοπλάτης

Αντωνιος Κυβερνιτακης[1], Κωνσταντινος Μπαλαούρας[1], Παρασκευή Τζουτζουράκη[1], Γεώργιος Ηλιάκης[1], Χαραλαμπος Κωνσταντουλακης[1]
[1]*Γενικο Νοσοκομειο Χανιων*

ΠΕΡΙΛΗΨΗ :Το οστεοχόνδρωμα αποτελεί οστική προεξοχή που περιβάλλεται από στρώμα χόνδρου. Αν και αποτελούνται κυρίως από οστό, η ανάπτυξή τους είναι χονδρογενής. Παρά τη διχογνωμία για το αν πρόκειται για αναπτυξιακή διαταραχή ή για νεόπλασμα, αποτελεί εξόστωση η οποία μπορεί να εμφανιστεί είτε με τη μορφή μονήρους βλάβης είτε με τη μορφή πολλαπλών εξοστώσεων. Επηρεάζουν συνήθως τον αξονικό σκελετό με τα μακρά οστά των κάτω άκρων να προσβάλλονται συχνότερα. Μπορεί να εμφανιστεί πολύ πιο σπάνια και στα πλατέα οστά όπως η ωμοπλάτη.
ΠΑΡΟΥΣΊΑΣΗ ΠΕΡΙΣΤΑΤΙΚΟΎ: Άνδρας 25 ετών, χαμηλού αναστήματος, με αναφερόμενη εύκολη κόπωση και πόνο στη ράχη κατά την οποιαδήποτε δραστηριότητα. Ο ασθενής είχε παραπεμφθεί σε ενδοκρινολόγο λόγω συνοδών συμπτωμάτων πολυορμονικής ανεπάρκειας. Από τον ενδελεχή έλεγχο που διενεργήθη, ο ασθενής διεγνώσθη με υποφυσιακή ανεπάρκεια λόγω υποπλασίας του μίσχου της υπόφυσης. Από τον απεικονιστικό έλεγχο διεπιστώθη ανθοκραμβωειδής εξοστωση που εξορμόταν από την άνω γωνία της ωμοπλάτης που ερχόταν σε επαφή με τις υποκείμενες θωρακικές πλευρές, πιέζοντας και παραμορφώνοντας τις.. Ο ασθενής υπεβλήθη σε ανοιχτή εκτομή της εξόστωσης και η βλάβη απεστάλη για βιοψία, εκ της οποίας επιβεβαιώθηκε η διάγνωση του καλοήθους οστεοχονδρώματος. Από τον επαναληπτικό απεικονιστικό έλεγχο δεν ανεδείχθη οποιαδήποτε υποτροπή και επανεμφάνιση της εξόστωσης.

AA 060

ΣΥΓΧΡΟΝΕΣ ΝΕΟΠΛΑΣΙΕΣ ΣΤΗΝ ΟΡΘΟΠΑΙΔΙΚΗ ΟΓΚΟΛΟΓΙΑ: ΠΑΡΟΥΣΙΑΣΗ ΠΕΡΙΠΤΩΣΕΩΝ

Γιακουμης Διακουμης[1], Σεραφείμ Σαραφόπουλος[1], Σπυρίδων Βάλβης[1], Μαρια Μπουραζάνη[1], Σοφια Δαρα[1], Ιωάννης Παπακώστας
[1]*Νοσοκομειο Ο Αγιος Σαββας*

Σκοπός:. Η παρουσίαση δύο ασθενών που διεγνώσθησαν με δύο νεοπλασίες του μυοσκελετικού έκαστος και αντιμετωπίστηκαν θεραπευτικά στην κλινική μας.
Υλικό-Μέθοδος-Αποτελέσματα: Ο πρώτος ασθενής, 62 ετών, έπασχε από γνωστή νόσο πολλαπλών εξοστώσεων. Η νόσος των πολλαπλών εξοστώσεων μπορεί να εξαλλαγεί σε χονδροσάρκωμα. Ο ασθενής από εξαμήνου παρουσίασε άλγος στη δεξιά κνήμη κατά τη βάδιση ενώ ο απεικονιστικός έλεγχος κατέδειξε οστεόλυση. Μετά από χειρουργική και ογκολογική σταδιοποίηση έγινε βιοψία η οποία ανέδειξε πολύμορφο λειομυοσάρκωμα υψηλής κακοήθειας – grade 3. Ο ασθενής υπεβλήθη σε εκτομή της εγγύς κνήμης, τοποθέτηση μεγαπρόθεσης γόνατος-εγγύς κνήμης και πλαστική του έσω γαστροκνημίου. Η μετεγχειρητική του πορεία ήταν ομαλή, το εύρος κίνησης του γόνατος ικανοποιητικό ενώ στο follow up 6 μήνες μετεγχειρητικά δεν έχει παρουσιάσει υποτροπή.
Ο δεύτερος ασθενής, 48 ετών, παρουσιάστηκε με άλγος βραχιονίου. Ο απεικονιστικός έλεγχος κατέδειξε χονδρογενή οστεόλυση στη διάφυση του οστού και συγχρόνως πάχυνση του φλοιού υπό μορφή απλής οστικής κύστης. Η βιοψία ανέδειξε ενχόνδρωμα. Ο ασθενής υπεβλήθη σε επέμβαση εκκοχλίωσης-απόξεσης της βλάβης με πολύστροφο τροχό και ενίσχυσης με ορθοπεδικό τσιμέντο. Η μετεγχειρητική πορεία του ήταν ομαλή, το εύρος κίνησης του ώμου άριστο και εξήλθε με οδηγίες.
Συμπεράσματα: Η σύγχρονη παρουσία ογκολογικών νόσων σε ένα ασθενή είναι εξαιρετικά σπάνια. Αντιμετωπίζεται μετά από προσεκτική ογκολογική και χειρουργική σταδιοποίηση, κατάλληλη χειρουργική θεραπεία και τακτική μετεγχειρητική παρακολούθηση.

AA 061

ΔΙΑΧΥΤΗ ΕΝΔΑΓΓΕΙΑΚΗ ΠΗΞΗ: ΜΙΑ ΑΠΕΙΛΗΤΙΚΗ ΓΙΑ ΤΗ ΖΩΗ ΣΥΣΤΗΜΑΤΙΚΗ ΕΠΙΠΛΟΚΗ ΣΕ ΑΣΘΕΝΗ ΜΕ ΚΑΡΚΙΝΟ ΠΡΟΣΤΑΤΗ ΚΑΙ ΚΑΤΑΓΜΑ ΙΣΧΙΟΥ. ΠΑΡΟΥΣΙΑΣΗ ΠΕΡΙΠΤΩΣΗΣ

Γιακουμης Διακουμης[1], Σπυρίδων Βαλβης[1], Σεραφειμ Σαραφοπουλος[1], Μαρια Μπουραζάνη[1], Σοφια Δαρα[1], Ιωάννης Παπακώστας[1]
[1]*Νοσοκομειο Ο Αγιος Σαββας*

Εισαγωγή: Η διάχυτη ενδαγγειακή πήξη (Δ.Ε.Π.) χαρακτηρίζεται από συστηματική ενεργοποίηση του μηχανισμού της πήξης και έχει ως αποτέλεσμα την παραγωγή ινώδους και τη δημιουργία θρόμβων σε διάφορα όργανα με τελική κατάληξη την πολυοργανική ανεπάρκεια. Μπορεί να εμφανιστεί σε ασθενείς με συμπαγή νεοπλάσματα και αιματολογικές κακοήθειες. Σε ασθενείς που χρήζουν χειρουργείου υπάρχει έντονη αιμορραγική διάθεση..
Σκοπός: Η παρουσίαση ασθενούς με καρκίνο του προστάτη και κάταγμα του ισχίου που παρουσίασε Δ.Ε.Π. μετά τον τραυματισμό του.
Υλικό-Μέθοδος: Ασθενής 72 ετών με Ca προστάτη στο ιστορικό του παρουσιάστηκε στο νοσοκομείο μας με κάταγμα ισχίου μετά από πτώση.
Ο εργαστηριακός έλεγχος κατέδειξε θρομβοπενία, παράταση των χρόνων πήξης (INR-APTT), μείωση των επιπέδων ινωδογόνου και αυξημένα επίπεδα προϊόντων του ινώδους (D-Dimmers). Τέθηκε η διάγνωση της Δ.Ε.Π.
Αποτελέσματα: Αν και το λειτουργικό status του ασθενούς επέτρεπε χειρουργική παρέμβαση, ο ασθενής δε χειρουργήθηκε λόγω του μεγάλου κινδύνου για διεγχειρητική αιμορραγία και συνεστήθη ακτινοθεραπεία.
Συμπεράσματα: Η διάχυτη ενδαγγειακή πήξη είναι μια απειλητική για τη ζωή συστηματική επιπλοκή για ασθενείς με Ca προστάτη που πρόκειται να χειρουργηθούν λόγω της μαζικής διεγχειρητικής αιμορραγίας που προκαλείται από την ενεργοποίηση του καταρράκτη της πήξης. Στην παθογένεσή της εμπλέκονται διάφοροι μηχανισμοί όπως : α) η χημειοθεραπεία προκαλεί βλάβη του ενδοθηλίου αυξάνοντας τον κίνδυνο για θρομβώσεις, β) τα καρκινικά κύτταρα εκφράζουν ινωδολυτικές πρωτεινες όπως η ουροκινάση και τον ιστικό ενεργοποιητή του πλασμινογόνου προάγοντας έτσι την ινωδόλυση και γ) κυτταροκίνες όπως η IL-6 και ο παράγοντας νέκρωσης των όγκων (TNF).

ΑΑ 062

Ινολιπώδες αμάρτωμα μέσου νεύρου σε κορίτσι 4 ετών. Παρουσίαση σπάνιου ενδιαφέροντος περιστατικού.

MD Ιωάννης Μπάμπης[1], MD Μαρία Στεφάνου[1], MD Καλλιόπη Στεφανάκη[1], MD Ζωή Φρύδα[1], MD Ανδριάνα Βασιλάκου, MD Σεβίνα Γιαννάκου[1], Dr, MD Ιωάννης Αναστασόπουλος[1]
[1]*Γενικό Νοσοκομείο Παίδων «Αγία Σοφία»*

Σκοπός:
Το ινολιπώδες αμάρτωμα αποτελεί μια σπάνια καλοήθη υπερπλασία που προέρχεται από τον πολλαπλασιασμό των λιποκυττάρων εντός του επινευρίου και του περινευρίου των περιφερικών νεύρων και χαρακτηρίζεται από αργή ανάπτυξη. Το πιο συχνό σημείο εμφάνισης είναι στο μέσο νεύρο στην περιοχή του καρπού και μπορεί να οδηγήσει σε συμπτώματα παραισθησίας, πόνου όπως και σε συμπτώματα και σημεία παρόμοια με αυτά του καρπιαίου σωλήνα.
Υλικό & Μέθοδος:
Κορίτσι 4 ετών προσκομίζεται στα ΕΙ του Νοσοκομείου εξαιτίας μορφώματος στην παλαμιαία επιφάνεια του καρπού από τετραμήνου που επεκτεινόταν προς το 3ο και 4ο μετακάρπιο του αριστερού χεριού. Από το ιστορικό αναφέρεται άλγος, περιορισμένη χρήση του άκρου και περιστασιακή νυχτερινή αφύπνιση. Από την κλινική εξέταση αποκαλύφθηκε μαλακή, ευκίνητη μάζα στο καρπό προς τα μετακάρπια με ευαισθησία στη ψηλάφηση. Η ασθενής παραπέμφθηκε άμεσα προς απεικονιστικό έλεγχο με μαγνητική τομογραφία και υπερηχογράφημα τα οποία ανέδειξαν υπερπλασία προερχόμενη από το μέσο νεύρο με πιθανότερη τη διάγνωση του ινολιπώδους αμαρτώματος. Η ασθενής προς επιβεβαίωση των ευρημάτων υποβλήθηκε σε ανοιχτή βιοψία η οποία αποκάλυψε εξεργασία υπό τάση κάτω από τον εγκάρσιο σύνδεσμο με περιφερική προέκταση.
Αποτελέσματα:
Η ασθενής τέθηκε σε παρακολούθηση και σε χρονικό διάστημα 5 μηνών δεν παρατηρήθηκε εξέλιξη του μεγέθους της εξεργασίας ή των συμπτωμάτων. Αντιθέτως, η νυχτερινή αφύπνιση εξαιτίας του άλγους περιορίστηκε και η χρήση του χεριού βελτιώθηκε. Συστήθηκε συνέχεια της παρακολούθησης και διάνοιξη του εγκάρσιου συνδέσμου επί επανεμφάνισης συμπτωμάτων.
Συμπέρασμα:
Το ινολιπώδες αμάρτωμα είναι μια σπάνια καλοήθης εξεργασία αγνώστου αιτιολογίας, η οποία εμφανίζεται συχνότερα στο μέσο νεύρο και μπορεί να εκδηλωθεί από την παιδική ηλικία. Η πρόγνωση είναι καλή αλλά πρέπει να παρακολουθείται για πιθανή εξέλιξη συνδρόμου καρπιαίου σωλήνα. Η εξαίρεση του όγκου πρέπει αν αποφεύγεται γιατί οδηγεί σε μεγάλο νευρολογικό έλλειμμα και ουσιαστικά αναπηρία.

AA 063

Ευμέγεθες οστεοχόνδρωμα πελματιαίας επιφάνειας πτέρνης σε άνδρα 27 ετών. Χειρουργική αφαίρεση. Κλινικά και ακτινολογικά αποτελέσματα.

MD Πρόδρομος Νατσαρίδης[1], MD Κωνσταντίνος Κατούνης[1], MD Παύλος Σκουφογιάννης[1], MD,FRCS(Ed),PhD Κυριάκος Αβραμίδης[1]
[1]*Γενικό Νοσοκομείο Βόλου*

Σκοπός
Το οστεοχόνδρωμα αντιμετωπίζεται συντηρητικά εκτός και αν γίνει συμπτωματικό, επώδυνο, εμφανίσει ταχεία ανάπτυξη, ή εμφανίσει σημάδια κακοήθειας. Αύξηση του μεγέθους ενός οστεοχονδρώματος μετά τη σύγκλιση των επιφύσεων υποδηλώνει κακοήθη μετάλλαξη σε χονδροσάρκωμα αν και υπάρχει αναφορά στη βιβλιογραφία καλοήθους ανάπτυξης σε σκελετικά ώριμο ασθενή. Παρουσιάζουμε ακόμη μία περίπτωση οστεοχονδρώματος στην πελματιαία επιφάνεια της πτέρνης που εμφάνισε καλοήθη ανάπτυξη σε μεγάλες διαστάσεις στην ενήλικο ζωή.Από όσα γνωρίζουμε, είναι ένα από τα μεγαλύτερα οστεοχονδρώματα που έχουν περιγραφεί στην περιοχή.
Υλικό – Μέθοδος
Ενήλικας 27 ετών, με επώδυνη, σταδιακά αυξανόμενη από 7ετίας και ενοχλητική στη βάδιση οστική μάζα στην πελματιαία επιφάνεια της πτέρνας. Χωρίς λοιπές εξοστώσεις στον αξονικό σκελετό και στα άκρα όπως διαπιστώθηκε με ενδελεχή ακτινολογικό έλεγχο. Διενεργήθηκε ευρεία εκτομή σε υγιή όρια της «εξόστωσης» δια μέσω ευθείας τομής στην έξω επιφάνεια της πτέρνης στο όριο άνωθεν του πελματιαίου δέρματος. Παρακολουθήσαμε τον ασθενή για 9 μήνες μετεγχειρητικά.
Αποτελέσματα
Μέγεθος μάζας (5,2 cm x 4,6cm x 2,8 cm), με καλοήθη χαρακτηριστικά,και με ιστολογική εξέταση που επιβεβαίωσε την διάγνωση καλοήθους οστεοχονδρώματος. Η επούλωση του χειρουργικού τραύματος έγινε χωρίς επιπλοκές και η βάδιση του ασθενούς αποκαταστάθηκε. Δεν υπήρξε κλινική ή ακτινολογική υποτροπή μέχρι και τον τελευταίο επανέλεγχο.
Συμπέρασμα
Το οστεοχόνδρωμα κατά κανόνα δεν αυξάνει σε μέγεθος σε σκελετικά ώριμους ασθενείς και η εντόπιση μονήρους βλάβης στην πτέρνα είναι σπάνια. Ευρεία εκτομή του όγκου σε περίπτωση που καταστεί συμπτωματικός λόγω αύξησης του μεγέθους του, μπορεί να αποφέρει σημαντική ανακούφιση από τον πόνο και βελτίωση της βάδισης.

AA 064

ΤΡΑΥΜΑΤΙΚΟ ΟΠΙΣΘΙΟ ΕΞΑΡΘΡΗΜΑ ΙΣΧΙΟΥ ΣΕ ΘΗΛΥ 3 ΕΤΩΝ ΜΕΤΑ ΑΠΟ ΕΠΙΛΗΠΤΙΚΗ ΚΡΙΣΗ: ΕΝΑ ΣΠΑΝΙΟΤΑΤΟ ΠΕΡΙΣΤΑΤΙΚΟ

Ιωάννης Παπαχρήστος[1], Μιχάλης Σαράντης[1], Νικόλαος Μανώλης[1]
[1]*Stepping Hill Hospital,Stockport NHS Trust*

Σκοπός Το τραυματικό εξάρθρημα ισχίου παίδων είναι σπάνιο (2% όλων εξαρθρημάτων παιδικής ηλικίας / 5% εξαρθρημάτων ισχίου σε παιδιά <14 ετών), με διφασική κατανομή: παιδιά <10 ετών όπου το τραύμα ήπιο και σε > 10 ετών οφειλόμενα σε κακώσεις υψηλής ενέργειας με συνοδό βλάβη κεφαλής μηριαίου ή κοτύλης. Η βιβλιογραφία σε παιδιά < 5 ετών περιορίζεται σε μεμονωμένες αναφορές ενώ για νήπια έως 3 ετών έχουν αναφερθεί 5 περιστατικά όλα ενέχοντας κάποιου βαθμού τραύματος. Παρουσιάζουμε το πρώτο περιστατικό σε νήπιο 3 ετών μετά από επιληπτική κρίση και τη συνοδό αντιμετώπιση.

Υλικό & Μέθοδος Θήλυ νήπιο 3 ετών προσεκομίσθη μετά από επιληπτική κρίση στο σχολείο και συνοδή αδυναμία ορθοστάτισης.Ορθοπεδικό ατομικό ιστορικό ελεύθερο εξαρθρημάτων τραυματικών ή μη, αναπτυξιακής δυσπλασίας ισχίου καθώς και σχετικού οικογενειακού αναμνηστικού-το νήπιο περπατούσε κανονικά. Ο απλός ακτινολογικός έλεγχος ανέδειξε οπίσθιο εξάρθρημα Αριστερού Ισχίου χωρίς συνοδά κατάγματα μηριαίου ή κοτύλης και χωρίς ενδείξεις επιφυσιολίσθησης (Εικόνα 1). Νευραγγειακά φυσιολογικό με απουσία βλάβής ισχιακού νεύρου. Αποφασίσθηκε άμεση κλειστή ανάταξη υπό γενική αναισθησία στις 4 ώρες μετά το συμβάν.

Αποτελέσματα Υπό συνεχή έλξη και το ισχίο σε βαθμιαία αυξανόμενη κάμψη ακούστηκε το χαρακτηριστικό «κλίκ» και το ισχίο ανατάχθηκε κλινικώς. Επιβεβαίωση συγκεντρικής επιτυχούς ανάταξης έγινε ακτινοσκοπικά σε Face (Εικόνα 2), βατραχοειδή (Εικόνα 3) και πλαγία λήψη (Εικόνα 4). Αποκλείστηκαν έτσι παρεμβολή μαλακών μορίων, ελεύθερα οστεοχόνδρινα τεμάχια και η επιφυσιολίσθηση μηριαίας κεφαλής. Τοποθετήθηκε hip spica για 6 εβδομάδες. Σε παρακολούθηση 1 έτους το νήπιο βαδίζει φυσιολογικά χωρίς άλγος, χωρίς διαταραχή ανάπτυξης (coxa magna), επανεξάρθρημα ή οστεονέκρωση. Η παρακολούθηση θα συνεχίσει έως 5-ετίας.

Συμπεράσματα Ενώ όλοι οι ορθοπεδικοί έχουμε επαφή με την αναπτυξιακή δυσπλασία ισχίου και τα συνεπακόλουθα αυτής σε όλες τις ηλικίες λίγα γνωρίζουμε για το παιδικό τραυματικό εξάρθρημα ισχίου. Κλειστή ανάταξη < 6 ώρες, hip spica (όχι έλξη) και σταδιακή φόρτιση δίνουν καλά αποτελέσματα. Αυτό είναι το πρώτο περιστατικό μετά από επιληπτική κρίση.

Εικόνα 1

Εικόνα 2

Εικόνα 3

Εικόνα 4

ΑΑ 065

Αποκατάσταση οστεοχόνδρινου κατάγματος έξω μηριαίου κονδύλου ένα χρόνο μετατραυματικά: Παρουσίαση περιστατικού.

Ροδάνθη Μαργαρίτη[1], Φλουρέντζος Γεωργίου[1], Κωνσταντίνος Παλαιολόγος[1], Χρήστος Λούκας[1], Παναγιώτης Κολοβός[1], Αικατερίνη Κατσούλη[1], Χρήστος Ζαμπακίδης[1], Παναγιώτης Μεγρέμης[1]
[1]*Α' Ορθοπαιδική Κλινική, ΓΝΠΑ "Π. & Α. Κυριακού"*

Σκοπός:
Η παρουσίαση περιστατικού νεαρού ασθενή με οστεοχόνδρινο κάταγμα έξω μηριαίου κονδύλου, που αντιμετωπίστηκε ένα χρόνο μετατραυματικά, η επιλογή της χειρουργικής αποκατάστασης και η έκβασή του.

Παρουσίαση περιστατικού:
Αγόρι 14 ετών προσήλθε στα ΕΙ με αναφερόμενο άλγος και επεισόδια παρωδικού μπλοκαρίσματος δεξιού γόνατος κατά την έντονη δραστηριότητα. Προ έτους είχε υποστεί διάστρεμμα δεξιού γόνατος με αίμαθρο και επώδυνο περιορισμό κίνησης, όμως δεν αναζήτησε ιατρική συμβουλή. Από τότε απέφευγε τις αθλητικές δραστηριότητες. Κατά την κλινική εξέταση διαπιστώθηκε αυξημένη ενδαρθρική συλλογή με τελικά περιορισμένη κίνηση δεξιού γόνατος.
Ο απεικονιστικός έλεγχος με απλές ακτινογραφίες και αξονική τομογραφία ανέδειξε κυστικές υποχόνδριες αλλοιώσεις στην πρόσθια επιφάνεια της μηριαίας τροχιλίας. Στην μαγνητική τομογραφία διαπιστώθηκε οστικό οίδημα κυρίως στον έξω μηριαίο κόνδυλο με συνοδές χόνδρινες αλλοιώσεις.
Αποφασίστηκε η διενέργεια διαγνωστικής αρθροσκόπησης, κατά την οποία διαπιστώθηκε ευμεγέθες (> 4 cm2) ελεύθερο οστεοχόνδρινο τεμάχιο στον υπερεπιγονατιδικό θύλακο καθώς και αντίστοιχο έλλειμμα στην πρόσθια επιφάνεια του έξω μηριαίου κονδύλου, επικαλυπτόμενο από ινώδη ιστό. Μέσω έξω παραεπιγονατιδικής προσπέλασης πραγματοποιήθηκε η αποκάλυψη του ελεύθερου οστεοχόνδρινου τεμαχίου και ανάδειξη της βλάβης. Ακολούθησε η νεαροποίηση του τεμαχίου και της αντίστοιχης επιφάνειας του έξω μηριαίου κονδύλου, ανάταξη και καθήλωση με βιοαπορροφήσιμες καρφίδες.
Μετεγχειρητικά εφαρμόστηκε μηροκνημικός γύψος σε έκταση για 3 εβδομάδες και ακολούθως μηροκνημικός κηδεμόνας με γωνιόμετρο για προοδευτική αύξηση της κάμψης για άλλες 6 εβδομάδες. Η πλήρης φόρτιση επιτεύχθει 8 εβδομάδες μετεγχειρητικά.
Η μαγνητική τομογραφία δεξιού γόνατος 6 μήνες μετεγχειρητικά ανέδειξε πλήρη πώρωση του οστεοχόνδρινου τεμαχίου, ενώ ο ασθενής κατά το τελευταίο follow up 18 μήνες μετά, είχε γυρίσει στις αθλητικές του δραστηριότητες και ήτανε πλήρως ασυμπτωματικός με ελεύθερη κίνηση γόνατος.

Συμπέρασμα:
Για πρώτη φορά περιγράφεται επιτυχής καθήλωση αποσπασθέντος οστεοχόνδρινου τεμαχίου ένα χρόνο μετατραυματικά. Κατά τη γνώμη μας αξίζει ακόμα και σε παραμελημένες περιπτώσεις να επιχειρείται η καθήλωση ευμεγέθων οστεοχόνδρινων τεμαχίων, εφόσον αυτά είναι ακέραια, πριν εφαρμοστούν τεχνικές, όπως μικροκατάγματα, ACI ή μωσαϊκό.

ΑΑ 066

ΧΕΙΡΟΥΡΓΙΚΗ ΑΝΤΙΜΕΤΩΠΙΣΗ ΠΑΡΑΜΕΛΗΜΕΝΩΝ ΤΡΑΥΜΑΤΙΚΩΝ ΕΞΑΡΘΡΗΜΑΤΩΝ ΚΕΦΑΛΗΣ ΚΕΡΚΙΔΑΣ ΣΕ ΠΑΙΔΙΑ ΜΕ ΣΥΝΘΕΤΙΚΟ ΤΕΝΟΝΤΙΟ ΜΟΣΧΕΥΜΑ ΚΑΙ ΟΣΤΕΟΤΟΜΙΑ ΕΠΙΜΗΚΥΝΣΗΣ ΤΗΣ ΩΛΕΝΗΣ.

Dr. Δημήτριος Μπέγκας[1], Κος Αναστάσιος Ρόζος[2], Κος Νικόλαος Αποστολόπουλος[2], Κος Ιωάννης Μιχελαράκης[2]
[1]Στ΄ Ορθοπαιδική Κλινική Γενικό Νοσοκομείο Ασκληπιείο Βούλας, [2]Β΄ Ορθοπαιδική Κλινική Γενικό Νοσοκομείο Παίδων ¨Π. και Α. Κυριακού¨

Σκοπός: Ο έλεγχος της αποτελεσματικότητας του συνδυασμού χρήσης συνθετικού τενόντιου μοσχεύματος και οστεοτομίας επιμήκυνσης ωλένης, στην αντιμετώπιση παραμελημένων τραυματικών εξαρθρημάτων κεφαλής κερκίδας (ΠΤΕΚΚ) σε παιδιά.
Υλικό και Μέθοδος: Μεταξύ Ιανουαρίου 2011 και Δεκεμβρίου 2014, 11 παιδιά (μέσος όρος ηλικίας 11,5 ετών) με ΠΤΕΚΚ, λόγω παλαιών καταγμάτων Monteggia (9 Bado I και 2 Bado III), αντιμετωπίστηκαν με συνδυασμό οστεοτομίας επιμήκυνσης ωλένης και σταθεροποίησής της με εξωτερική οστεοσύνθεση και ανακατασκευής δακτυλιοειδούς συνδέσμου με συνθετικό τενόντιο μόσχευμα και σταθεροποίησης της κεφαλής της κερκίδας στον έξω βραχιόνιο κόνδυλο με μία βελόνα Kirschner. Η μετεγχειρητική παρακολούθηση περιλάμβανε κλινικές και ακτινολογικές εξετάσεις, έλεγχο επιπλοκών και αξιολόγηση των ασθενών με το συντελεστή Mayo Elbow Performance Index (MEPI) σε σύγκριση με την προεγχειρητική τους αξιολόγηση.
Αποτελέσματα: Η μέση διάρκεια μετεγχειρητικής παρακολούθησης ήταν 26 μήνες (24-29 μήνες). Σε όλες τις περιπτώσεις η οστεοτομία της ωλένης πωρώθηκε σε διάστημα 6-8 εβδομάδων. Η μέση μετεγχειρητική αύξηση του MEPI ήταν κατά 35 βαθμούς (μέση συνολική τιμή 98). Κανένας ασθενής δεν παρουσίαζε πόνο ή αστάθεια αγκώνα. Το τελικό εύρος κίνησης αγκώνα (μέση τιμή έκτασης-κάμψης 0°/140°) και αντιβραχίου (μέση τιμή πρηνισμός-υπτιασμός 65°/80°) ήταν εξαιρετικό. Δεν υπήρξαν περιπτώσεις μετεγχειρητικών λοιμώξεων ή πάρεσης οπισθίου μεσόστεου νεύρου. Όλα τα παιδιά ήταν σε θέση να επιστρέψουν στις καθημερινές και αθλητικές τους δραστηριότητες. Μέχρι σήμερα δεν υπήρξε καμία περίπτωση υποτροπής του εξαρθρήματος και ανάγκης νέας χειρουργικής επέμβασης.
Συμπεράσματα: Η αντιμετώπιση του ΠΤΕΚΚ σε παιδιά με συνθετικό τενόντιο μόσχευμα και οστεοτομία επιμήκυνσης ωλένης, αποτελεί μια πρωτοποριακή ελάχιστα επεμβατική χειρουργική μέθοδο με άριστα λειτουργικά αποτελέσματα, ταχεία αποκατάσταση και μηδαμινό ποσοστό επιπλοκών.

AA 067

ΣΥΓΓΕΝΗΣ ΕΤΕΡΟΠΛΕΥΡΗ ΑΠΛΑΣΙΑ ΤΕΤΡΑΚΕΦΑΛΟΥ – ΠΡΟΣΑΓΩΓΩΝ : ΧΕΙΡΟΥΡΓΙΚΗ ΑΝΤΙΜΕΤΩΠΙΣΗ ΜΕ ΤΕΝΟΝΤΟΜΕΤΑΦΟΡΑ ΗΜΙΤΕΝΟΝΤΩΔΟΥΣ ΚΑΙ ΠΤΥΧΩΣΗ ΛΑΓΟΝΟΚΝΗΜΙΑΙΑΣ ΤΑΙΝΙΑΣ

Φώτιος Παπαγεωργίου[1], Νικόλαος Στεφάνου[1], Γεώργιος Μπακαγιάννης, Γεώργιος Χαλάτσης, Νικόλαος Ρηγόπουλος, Κωνσταντίνος Μαλίζος
[1]*Ορθοπαιδική Κλινική Πανεπιστημίου Θεσσαλίας*

ΕΙΣΑΓΩΓΗ : Η απλασία του εκτατικού μηχανισμού του γόνατος, είτε επιγονατίδας έιτε τετρακεφάλου μυός, αποτελεί μια εξαιρετικά σπάνια αλλά λειτουργικά σημαντική κλινική οντότητα, αναφερόμενη μόνο σποραδικά στη βιβλιογραφία. Η αντιμετώπιση βασίζεται σε αρχές χειρουργικής θεραπείας εφαρμοσμένες σε ασθενείς με παράλυση λόγω πολυομυελίτιδας ή εκτομή τμήματος εκτατικού μηχανισμου σε περιπτώσεις σαρκωμάτων.
ΥΛΙΚΑ – ΜΕΘΟΔΟΣ : Παρουσιάζεται η περίπτωση θήλεως ασθενούς, 5 ετών, που προσήλθε στο Παιδιορθοπαιδικό Ιατρείο με εικόνα ετερόπλευρης ατροφίας τετρακεφάλου και σύγκαμψης γόνατος. Ο κλινικός και απεικονιστικός έλεγχος (απλή ακτινογραφία – μαγνητική τομογραφία) κατέδειξε απλασία τετρακεφάλου και προσαγωγών με παρουσία ινωδών στοιχείων στην ανατομική θέση των μυικών γαστέρων, με την επιγονατίδα υποπλαστική αλλά παρούσα. Η ασθενής ήταν σε θέση να βαδίσει, διατηρώντας το πάσχον σκέλος κάμψη και έξω στροφή. Δεδομένου του λειτουργικού ελλείμματος, αποφασίστηκε χειρουργική αντιμετώπιση. Πραγματοποιήθηκε μεταφορά της περιφερικής κατάφυσης του ημιτενοντώδους στον εκτατικό μηχανισμό, με καθήλωση αυτου στην πρόσθια επιφάνεια της επιγονατίδας και του επιγονατιδικού τένοντα.Επιπρόσθετα, προς εξισορρόπηση του εκτατικού μηχανισμού, έγινε πτύχωση της λαγονοκνημιαίας ταινίας με μεταφορά τμήματος αυτής στην προσθια επιφάνεια της επιγονατίδας.
ΑΠΟΤΕΛΕΣΜΑΤΑ : Μετεγχειρητικά, το σκέλος ακινητοποιήθηκε σε έκταση για 6 εβδομάδας και ακολούθησε σταδιακή φόρτιση, ασκήσεις για απόκτηση εύρους κίνησης και ιδιοδεκτικότητας με παρακολούθηση σε εξωτερική βάση. Η επούλωση του τραύματος ήταν χωρίς επιπλοκές. Η ασθενής 4 μήνες μετεγχειρητικά είχε πλήρη κάμψη/έκταση γόνατος και ισχίου, έχοντας τη δυνατότητα φόρτισης χωρίς λειτουργικά ενοχλήματα. Δύο χρόνια μετά την παρέμβαση, δεν παρουσιάζει έλλειμμα κάμψης με συμμετοχή χωρίς πόνο ή περιορισμό σε αθλητικές δραστηριότητες, πέραν της καθημερινής δραστηριότητας.
ΣΥΜΠΕΡΑΣΜΑΤΑ : Οι περιπτώσεις απλασίας μείζονων μυικών ομάδων, όπως του τετρακεφάλου ή των προσαγών, αποτελούν πρόκληση για τη χειρουργική θεραπεία, απαιτώντας ακριβή προεγχειρητικό σχεδιασμό, αξιολόγηση και εξισορρόπηση των διαθέσιμων ανατομικών δομών , προκειμένου να επιτευχθεί το καλύτερο δυνατό λειτουργικό αποτέλεσμα.

ΑΑ 068

Η ΧΡΗΣΗ ΤΩΝ ΕΠΙΜΗΚΟΜΕΝΩΝ ΜΑΓΝΗΤΙΚΩΝ ΡΑΒΔΩΝ ΣΤΗΝ ΠΑΙΔΙΚΗ ΣΚΟΛΙΩΣΗ – ΠΑΡΟΥΣΙΑΣΗ ΠΕΡΙΣΤΑΤΙΚΟΥ.

Νικόλαος Σεκούρης[1], Ιωάννα Πασπάτη, Αποστολία Μαλακάση, Ιωάννης Πλατανίτης, Κωνσταντίνος Φιλιόπουλος
[1]*Ορθοπεδικό Τμήμα Νοσοκομείου Παίδων Πεντέλης*

Σκοπός: Η παρουσίαση της χρήσης της μαγνητικής ράβδου στην αντιμετώπιση της παιδικής σκολίωσης σε ένα παιδί και βιβλιογραφική αναδρομή των αποτελεσμάτων και των επιπλοκών που αφορούν την χρήση αυτή. Με το σύστημα αυτό μπορεί να γίνει η επιμήκυνση της ράβδου στα ιατρεία με ένα τηλεχειριστήριο.
Υλικό & Μέθοδος: Ένα αγόρι 9 ½ χρονών με συγγενή μυϊκή δυστροφία και σκολίωση με δεξιό θωρακικό κύρτωμα 78° γρήγορα επιδεινούμενο αντιμετωπίστηκε χειρουργικά με οπίσθια διόρθωση της σπονδυλικής στήλης χωρίς σπονδυλοδεσία. Χρησιμοποιήθηκαν μαγνητικές ράβδοι που τοποθετήθηκαν με διαυχενικές βίδες στα Θ2, Θ3, Ο3 και Ο4 επίπεδα.
Αποτελέσματα: Άμεσα μετεγχειρητικά υπήρξε βελτίωση της σκολίωσης στις 35°. Κατά την διάρκεια της κλινικής παρακολούθησης έγιναν δύο επιμηκύνσεις 2 εκ. ανά 3μηνο με περαιτέρω διόρθωση της σκολίωσης στις 30°. Δεν παρατηρήθηκε κάποια επιπλοκή. Στην βιβλιογραφία αναφέρεται μια υψηλή συχνότητα μηχανικής αποτυχίας του συστήματος των μηχανικών ραβδών (5-40%). Η νεότερη γενιά αποσύρθηκε από την κυκλοφορία από την ίδια την εταιρεία λόγω μιας ελαττωματικής τάπας του μηχανισμού που προκαλούσε διάχυση των υπολειμμάτων της μετάλλωσης στον οργανισμό. Παρόλο τις μηχανικές αποτυχίες τα βιβλιογραφικά κλινικά αποτελέσματα διόρθωσης της σκολίωσης είναι πολύ καλά.
Συμπεράσματα: Η χρήση των μαγνητικών ράβδων στην παιδική σκολίωση είναι μια επιλογή πολλά υποσχόμενη που χρήζει όμως μιας περισσότερο κατασκευαστικής βελτίωσης. Η χρήση των μαγνητικών ράβδων επιτρέπει τη διόρθωση της παιδικής σκολίωσης χωρίς σπονδυλοδεσία με ένα σύστημα που εκπτύσσεται με τηλεχειριστήριο στα ιατρεία αποφεύγοντας επαναλαμβανόμενες επεμβάσεις.

ΑΑ 069

ΚΑΤΑΓΜΑ ΚΛΕΙΔΑΣ ΣΤΟΥΣ ΕΦΗΒΟΥΣ – ΧΕΙΡΟΥΡΓΙΚΗ Ή ΣΥΝΤΗΡΗΤΙΚΗ ΑΝΤΙΜΕΤΩΠΙΣΗ?

Γιώργος Ξωνίκης, Νικόλαος Σεκούρης[1], Στεφανία Κανατά, Σπύρος Μανθάς, Γιώργος Κοτσαρίνης, Ιωάννης Αϋφαντης, Χρήστος Κουτσερμπάς
[1]*ΓΝΑ "ΚΑΤ"*

Σκοπός: Ιστορικά η αντιμετώπιση των καταγμάτων κλείδας είναι συντηρητική, όμως στην διεθνή βιβλιογραφία διαπιστώνεται μια τάση πλέον για την χειρουργική αντιμετώπιση. Στην παρούσα εργασία παρουσιάζονται συγκριτικά τα αποτελέσματα της συντηρητικής και της χειρουργικής αντιμετώπισης των καταγμάτων κλείδας σε εφήβους.
Υλικό & Μέθοδος: Αντιμετωπίστηκαν 11 έφηβοι ηλικίας 12-16 ετών με κάταγμα κλείδας. Εφτά ασθενείς αντιμετωπίστηκαν με συντηρητική αγωγή και 4 ασθενείς με χειρουργική τεχνική. Από τους ασθενείς που αντιμετωπίστηκαν χειρουργικά σε δύο έγινε ανοικτή ανάταξη και χρήση πλάκας βίδας και σε δύο έγινε κλειστή ανάταξη και χρήση ενδομυελικού ήλου.
Αποτελέσματα: Σε όλους τους ασθενείς παρατηρήθηκε πώρωση του κατάγματος και όλοι επιστρέψαν σε πλήρεις αθλητικές δραστηριότητες. Ακτινολογικώς διαπιστώθηκε καλύτερη ανάταξη του κατάγματος στους ασθενείς που αντιμετωπίστηκαν χειρουργικά σε σχέση με τους ασθενείς που αντιμετωπίστηκαν συντηρητικά. Κλινικώς δεν διαπιστώθηκε καμία διαφορά μεταξύ τους.
Συμπεράσματα: Η ανατομική ανάταξη του κατάγματος της κλείδας επιτρέπει, θεωρητικά, την εμβιομηχανική αποκατάσταση του μοχλοβραχίονα του ώμου απαραίτητο σε αθλητές υψηλών απαιτήσεων. Παρόλα αυτά κλινικά δεν παρατηρείται κάποια διαφορά στα αποτελέσματα μεταξύ συντηρητικής και χειρουργικής θεραπείας. Επιπλέον στη χειρουργική θεραπεία αναφέρονται υψηλότερα ποσοστά ψευδάρθρωσης και αποτυχίας υλικών.

AA 070

Pavlik, Tuebingen ή Hip Spica για την αντιμετώπιση του συγγενούς εξαρθρήματος του ισχίου; Ο ρόλος των ρικνωμένων οπίσθιων μηριαίων μυών

κος Παναγιώτης Σαμέλης[1], κος Φλουρέντζος Γεωργίου[1], κος Χρήστος Λούκας, κος Σωτήρης Έλληνας[1]
[1]ΓΝ Παίδων Αθηνών "Π&Α Κυριακού"

Σκοπός: Η περιγραφή μιας απλής δοκιμασίας σταθερότητας μετά από ανάταξη ενός συγγενώς εξαρθρωμένου ισχίου, η οποία έχει σημασία στην επιλογή της θεραπευτικής μεθόδου: κηδεμόνας Pavlik, Tuebingen ή hip spica.
Υλικό & Μέθοδος: Παρουσίαση περίπτωσης όψιμα διαγνωσμένου συγγενούς εξαρθρήματος ΔΕ ισχίου σε θήλυ 7 μηνών. Το ισχίο ανατάσσεται μετά από χειρισμό Ortolani, και παραμένει αναταγμένο σε απαγωγή >45 μοιρών και κάμψη >90 μοιρών, ενώ συνήθως δεν λαμβάνεται υπόψιν η θέση του γόνατος. Αυτή είναι η επιθυμητή θέση ακινητοποίησης, προκειμένου το ισχίο να σταθεροποιηθεί και να ευοδωθεί η ομαλή ανάπτυξη της κοτύλης. Από τη θέση αυτή διενεργείται προοδευτική έκταση του γόνατος.
Αποτέλεσμα: Η προοδευτική έκταση του γόνατος προκαλεί εξάρθρημα του ισχίου από την υποτιθέμενη θέση σταθερής ανάταξης. Η εξάρθρωση του αναταγμένου ισχίου κατά την έκταση του γόνατος οφείλεται στην χρόνια ρίκνωση των οπίσθιων μηριαίων μυών. Η ακινητοποίηση του γόνατος σε καμψη τουλάχιστον 90 μοιρών με hip spica και είναι υποχρεωτική, προκειμένου να εξασφαλιστεί η ανάταξη του ισχίου και η ομαλή ανάπτυξη της κοτύλης.
Συμπεράσματα: Δεν υπάρχουν συγκεκριμένα κριτήρια επιλογής ενός κηδεμόνα τύπου Pavlik ή Tuebingen ή ενός οσφυο-πυελο-μηρικού ή οσφυο-πυελο-μηρο-κνημικού (hip spica) κηδεμόνα για την αντιμετώπιση της αναπτυξιακής δυσπλασίας και ειδικώτερα του συγγενούς εξαρθρήματος του ισχίου. Η χρόνια ρίκνωση των οπίσθιων μυών του μηρού, αν και έχει αναγνωριστεί, δεν έχει χρησιμοποιηθεί ως κριτήριο επιλογής θεραπείας. Η πρόκληση εξαρθρήματος του ισχίου κατά την προοδευτική έκταση του γόνατος, είναι ενδεικτική χρόνια ρικνωμένων οπίσθιων μυών του μηρού και καθιστά την χρήση οσφυο-πυελο-μηρο-κνημικού κηδεμόνα (below-knee hip spica) με το γόνατο σε κάμψη 90 ή και περισσοτέρων μοιρών υποχρεωτική.

AA 071

ΟΙ ΣΗΜΑΝΤΙΚΟΤΕΡΟΙ ΠΡΟΓΝΩΣΤΙΚΟΙ ΠΑΡΑΓΟΝΤΕΣ ΣΤΗ ΔΙΑΦΟΡΙΚΗ ΔΙΑΓΝΩΣΗ ΜΕΤΑΞΥ ΠΑΡΟΔΙΚΗΣ ΥΜΕΝΙΤΙΔΑΣ ΚΑΙ ΣΗΠΤΙΚΗΣ ΑΡΘΡΙΤΙΔΑΣ ΤΟΥ ΙΣΧΙΟΥ ΣΕ ΠΑΙΔΙΑΤΡΙΚΟΥΣ ΑΣΘΕΝΕΙΣ : ΜΙΑ ΑΝΑΔΡΟΜΙΚΗ ΜΕΛΕΤΗ 103 ΠΕΡΙΣΤΑΤΙΚΩΝ.

Γεώργιος Μποζονέλος[1], Παντελεήμων Ζωγάκης[1], Γεώργιος - Εμμανουήλ Παπαδάκης[1], Εμμανουήλ Σκοτίδης[1], Λάμπρος Μεταξάς[1], Ελευθέριος Σταυρίδης[1], Κωνσταντίνος Αντωνής[1]
[1]*Α' Ορθοπαιδική Κλινική, Γενικό Νοσοκομείο Παίδων Αθηνών "Η Αγία Σοφία"*

ΣΚΟΠΟΣ: Παρά τον μεγάλο αριθμό βιβλιογραφικών αναφορών η διαφορική διάγνωση μεταξύ της παροδικής υμενίτιδας και της σηπτικής αρθρίτιδας του ισχίου στα παιδιά παραμένει ακόμα και σήμερα μια πρόκληση. Η παροδική υμενίτιδα του ισχίου αποτελεί μια συχνή, καλοήθη και αυτοπεριοριζόμενη πάθηση. Η σηπτική αρθρίτιδα είναι μια σοβαρή και επείγουσα κατάσταση, η οποία αν δεν αντιμετωπιστεί άμεσα μπορεί να προκαλέσει καταστροφή της άρθρωσης.
ΥΛΙΚΟ & ΜΕΘΟΔΟΣ: Συλλέξαμε αναδρομικά 103 περιστατικά της Κλινικής μας από τον Οκτώβριο 2003 έως τον Μάρτιο 2017, τα οποία υποβλήθηκαν σε διαγνωστική παρακέντηση του ισχίου για την διαφορική διάγνωση μεταξύ παροδικής υμενίτιδας και σηπτικής αρθρίτιδας. Τα παιδία που υποβλήθηκαν σε παρακέντηση πληρούσαν τουλάχιστον 2 από τα κριτήρια του Kocher. Η διάγνωση της σηπτικής αρθρίτιδας τέθηκε με θετική καλλιέργεια του αρθρικού υγρού.
ΑΠΟΤΕΛΕΣΜΑΤΑ: Από τα 103 περιστατικά 16 είχαν θετική καλλιέργεια. Η αναλογία αγοριών/κοριτσιών με σηπτική αρθρίτιδα ήταν 2,2/1. Το πιο συχνό μικρόβιο που ανιχνεύτηκε ήταν Staphylococcus aureus. Στο 50% των περιπτώσεων αποφασίστηκε άμεση ανοιχτή έκπλυση της άρθρωσης, λόγω παρακέντησης πύου. Ο πιο αξιόπιστος προγνωστικός παράγοντας από τα κριτήρια του Kocher ήταν η τιμή της ΤΚΕ μεγαλύτερη του 40. Η τιμή της CRP βρέθηκε ότι αποτελεί ισχυρό ανεξάρτητο προγνωστικό παράγοντα για την διάγνωση της σηπτικής αρθρίτιδας σε παιδία που εμφάνιζαν χωλότητα βάδισης και περιορισμό στο ισχίο.
ΣΥΜΠΕΡΑΣΜΑΤΑ: Η διαφορική διάγνωση μεταξύ σηπτικής αρθρίτιδας και παροδικής υμενίτιδας στα παιδία παραμένει δύσκολη. Στην αναδρομική μελέτη 103 περιστατικών της Κλινικής μας αναλύσαμε την προγνωστική αξία των κριτηρίων του Kocher και επιβεβαιώσαμε την τιμή της CRP ως ισχυρό ανεξάρτητο προγνωστικό παράγοντα.

ΑΑ 072

Τραυματικό πρόσθιο εξάρθρημα ισχίου σε έφηβο ασθενή χωρίς συνοδό κάταγμα.

Κύριος Παναγιωτης Αντζουλάς[1], Κυρία Άννα Κωνσταντοπούλου[1], Κύριος Ιωάννης Σπερελάκης[1], Κύριος Σάββας Γιακουμάκης[1], Κύριος Γεώργιος Λιάπης[1], Κύριος Παντελής Τσουμπός[1], Κύριος Γεώργιος Τάγαρης[1]
[1]*Καραμανδάνειο Νοσοκομείο Παίδων Πατρών*

ΣΚΟΠΟΣ: Τα τραυματικά εξαρθρήματα του ισχίου εμφανίζονται σπάνια στα παιδιά (2%-5%). Οι βασικοί τύποι είναι το οπίσθιο και το πρόσθιο, το τελευταίο ασύνηθες στον παιδιατρικό πληθυσμό. Αποτέλεσμα υψηλής βίας και σύμπλοκου μηχανισμού άμεσης πλήξης (τροχαίων και σπανιότερα αθλητικών δραστηριοτήτων). Στους εφήβους συνοδεύονται με κατάγματα κοτύλης ή κεφαλής μηριαίου και χρήζουν επείγουσας ανάταξης με γενική αναισθησία. Καθυστέρηση μεγαλύτερη των 6 ωρών αυξάνει τον κίνδυνο ισχαιμικής νεκρώσεως της μηριαίας κεφαλής (8%- 10%).
ΥΛΙΚΟ ΚΑΙ ΜΕΘΟΔΟΣ: Άρρεν ηλικίας 14,5 ετών, αθλητής με φυσιολογικό σωματότυπο διεκομίσθη στο ΤΕΠ, μη περιπατητικός μετά από άμεση πλήξη στη δεξιά οπίσθια επιφάνεια του ισχίου(σύγκρουση με εν κινήσει όχημα) με συνοδό ήπια ΚΕΚ. Το αριστερό σκέλος βρισκόταν σε υπερκάμψη, απαγωγή και έξω στροφή του ισχίου. Ο ακτινολογικός έλεγχος ανέδειξε κλειστή ανεπίπλεκτη κάκωση. Αντιμετωπίστηκε συντηρητικά με κλειστή ανάταξη υπό γενική αναισθησία. Ο ασθενής τοποθετήθηκε σε ύπτια θέση στο χειρουργικό τραπέζι, έγινε κάμψη της κατά γόνυ άρθρωσης, ώστε να χαλαρώσουν οι ισχιομηριαίοι. Η ανάταξη επετεύχθη με έλξη του μηριαίου, προσαγωγή και έσω στροφή, ο βοηθός πίεζε τη μηριαία κεφαλή. Τοποθετήθηκε δερματική έλξη.
ΑΠΟΤΕΛΕΣΜΑΤΑ: Με μετεγχειρητική CT παρατηρήθηκε ανάταξη του ισχίου χωρίς συνοδό οστική βλάβη. Ακολούθησε πρωτόκολλο σταδιακής φόρτισης και επανένταξης στις δραστηριότητες. Κατά τη διάρκεια της παρακολούθησης που φτάνει το 1 έτος, χρειάστηκε να αποκλειστεί το ενδεχόμενο ισχαιμικής νέκρωσης της μηριαίας κεφαλής με MRI.
ΣΥΜΠΕΡΑΣΜΑΤΑ: Τα αμιγή τραυματικά πρόσθια εξαρθρήματα του ισχίουείναι σπάνια και αποτέλεσμα κακώσεων υψηλής βίας. Αντιμετωπίζονται με άμεση κλειστή ανάταξη υπό γενική αναισθησία και ακτινοσκοπικό έλεγχο. Επί αδυναμίας κλειστής ανάταξης επιβάλλεται το συντομότερο δυνατόν ανοικτή ανάταξη. Οι ασθενείς χρήζουν συστηματικής και μακράς μετατραυματικής παρακολούθησης.

ΑΑ 073

Άσηπτη νέκρωση - Η δραματική επιπλοκή της επιφυσιολίσθησης μηριαίας κεφαλής του εφήβου: Παρουσίαση περιστατικού

Δρ. Ροδάνθη Μαργαρίτη[1], Χρήστος Λούκας[1], Φλουρέντζος Γεωργίου[1], Κωνσταντίνος Παλαιολόγος[1], Παναγιώτης Κολοβός[1], Αικατερίνη Κατσούλη[1], Χρήστος Ζαμπακίδης[1]
[1]Α' Ορθοπαιδική Κλινική, ΓΝΠΑ "Π. & Α. Κυριακού"

Σκοπός:
Η παρουσίαση περιστατικού εφήβου ασθενούς με ασταθή επιφυσιολίσθηση μηριαίας κεφαλής, που αντιμετωπίστηκε καθηστερημένα και η έκβασή του.

Παρουσίαση περιστατικού:
Αγόρι 12 ετών προσήλθε τον Δεκέμβριο 2018 στο ΤΕΠ του νοσοκομείου μας, αιτιώμενο αδυναμία βάδισης λόγω οξέως άλγους στη δεξιά κατά γόνυ άρθρωση από 5ημέρου, χωρίς αναφερόμενο τραυματισμό. Από το ατομικό ιστορικό αναφέρεται έναρξη του άλγους προ τριμήνου με περιοδική έξαρση και παρωδική ύφεση των συμπτωμάτων.
Κατά την κλινική εξέταση διαπιστώθηκε έντονος περιορισμός κίνησης στη δεξιά κατ'ισχίον άρθρωση με ελεύθερη κίνηση του δεξιού γόνατος. Η ακτινολογική εξέταση ανέδειξε επιφυσιολίσθηση μηριαίας κεφαλής (SCFE) grade III, η οποία την ίδια μέρα καθηλώθηκε in situ με αυλοφόρο κοχλία μερικού σπειράματος 6,5 mm. Ακολούθησε αποφόρτιση του σκέλους για 6 εβδομάδες και προοδευτική φόρτιση για άλλες δυο.
Μόλις τέσσερις μήνες μετά τη χειρουργική αποκατάσταση ο ασθενής ανέφερε επιδεινούμενο άλγος στη δεξιά κατ'ισχίον άρθρωση με επακόλουθη χωλότητα βάδισης. Ο ακτινολογικός έλεγχος δεν ανέδειξε σαφείς παθολογικές αλλοιώσεις, στο σπινθηρογράφημα όμως παρουσιάστηκε αυξημένη καθήλωση του ραδιοφαρμάκου στη δεξιά μηριαία κεφαλή, ως πρώτη ένδειξη άσηπτης νέκρωσης της κεφαλής. Έναν μήνα αργότερα εμφανίστηκαν στον απλό ακτινολογικό έλεγχο οι πρώτες κυστικές αλλοιώσεις υποχονδρίως στο άνω πρόσθιο τμήμα της μηριαίας κεφαλής και δύο μήνες αργότερα ακολούθησε η κατάρρευση της μηριαίας κεφαλής με καταστροφή της άρθρωσης και επακόλουθη ανισοσκελία κάτω άκρων κατά 4 εκατοστά.
Ακολούθησε η αφαίρεση του αυλοφόρου κοχλία και τον Σεπτέμβριο 2019 η τοποθέτηση ολικής αρθροπλαστικής με μερική ισοσκέλιση των κάτω άκρων.
Ο ασθενής βαδίζει 4 μήνες μετεγχειρητικά ανώδυνα, με πλήρη φόρτιση του δεξιού σκέλους.

Συμπέρασμα:
Η επιφυσιολίσθηση της μηριαίας κεφαλής είναι η συχνότερη αιτία του ατραυματικού επώδυνου ισχίου στην εφηβική ηλικία. Η έγκαιρη διάγνωση και in situ χειρουργική καθήλωση της μηριαίας κεφαλής αποτελούν προϋπόθεση για την εξασφάλιση ενός καλού λειτουργικού αποτελέσματος και την αποφυγή μη αναστρέψιμων συνεπειών, όπως η άσηπτη νέκρωση της μηριαίας κεφαλής.

AA 074

ΣΤΡΟΦΙΚΗ ΥΠΟΤΡΟΧΑΝΤΗΡΙΑ ΟΣΤΕΟΤΟΜΙΑ ΚΑΙ ΕΞΩΤΕΡΙΚΗ ΟΣΤΕΟΣΥΝΘΕΣΗ ΓΙΑ ΤΗΝ ΑΝΤΙΜΕΤΩΠΙΣΗ ΕΞΑΡΘΡΗΜΑΤΩΝ ΤΟΥ ΙΣΧΙΟΥ ΣΕ ΠΑΙΔΙΑ ΜΕ ΕΓΚΕΦΑΛΙΚΗ ΠΑΡΑΛΥΣΗ

MD, MSc Σταύρος Αγγελής[1], Νίκη Κυριαζή[1], Δημήτριος Μυριώτης[1], Αλέξανδρος Αουάντ[1], Ιωάννης Μιχελαράκης[1]
[1]Β' Ορθοπαιδική Κλινική, Γενικό Νοσοκομείο Παίδων «Παναγιώτη και Αγλαΐας Κυριακού», Αθήνα, Ελλάδα

Σκοπός: Η θεραπεία του χρόνιου εξαρθρήματος του ισχίου σε παιδιά με σοβαρή εγκεφαλική παράλυση (ΕΠ) είναι ιδιαίτερα απαιτητική και αμφιλεγόμενη. Έχουν περιγραφεί πολλές χειρουργικές τεχνικές και τα αποτελέσματά τους ποικίλλουν. Σκοπός της παρούσας μελέτης είναι η αξιολόγηση μιας νέας μεθόδου, η οποία συνδυάζει στροφική υποτροχαντήρια οστεοτομία και εξωτερική οστεοσύνθεση.
Υλικό & Μέθοδος: Ελέγχθησαν έξι μη περιπατητικά παιδιά με σπαστική τετραπληγία και χρονίως εξαρθρωμένα επώδυνα ισχία. Η τεχνική περιλάμβανε μια μικρή τομή στο ύψος της υποτροχαντήριου χώρας, ακολουθούμενη από τοποθέτηση ενός μονόπλευρου modular (αρθρωτού) συστήματος εξωτερικής οστεοσύνθεσης με δυνατότητα στροφικής διόρθωσης (swiveling clamp) για την ανάταξη της μηριαίας κεφαλής στην κοτύλη, και τέλος από την οστεοτομία. Το υλικό αφαιρείται χωρίς δεύτερη παρέμβαση τέσσερις έως έξι μήνες μετεγχειρητικά και μετά την πώρωση στην εστία της οστεοτομίας. Η αξιολόγηση της μεθόδου βασίστηκε σε κλινικά, λειτουργικά και ακτινολογικά κριτήρια.
Αποτέλεσμα: Τέσσερις ασθενείς πέτυχαν βελτίωση των ακτινολογικών τους παραμέτρων. Δύο ασθενείς παρουσίασαν υποτροπή. Ωστόσο, κανένας ασθενής δεν ανέφερε πόνο και όλοι ήταν πλέον σε θέση να κάθονται, ενώ οι φροντιστές ανέφεραν βελτιωμένη ικανότητα νοσηλευτικής περίθαλψης.
Συμπεράσματα: Θεωρούμε ότι η συγκεκριμένη προσέγγιση μπορεί να βελτιώσει την ποιότητα ζωής σε παιδιά με σοβαρή ΕΠ και επώδυνο χρόνιο εξάρθρημα ισχίου. Εκτιμούμε ότι αποτελεί βιώσιμη και σαφώς λιγότερο επεμβατική διαδικασία από την κλασική οστεοτομία της πυέλου ή του μηρού.

ΑΑ 075

ΑΠΟΤΕΛΕΣΜΑΤΑ ΤΗΣ ΆΜΕΣΗΣ ΧΕΙΡΟΥΡΓΙΚΗΣ ΑΠΟΚΑΤΑΣΤΑΣΗΣ ΡΗΞΕΩΝ ΤΩΝ ΚΑΜΠΤΗΡΩΝ ΤΕΝΟΝΤΩΝ ΤΟΥ ΧΕΡΙΟΥ ΣΕ ΠΑΙΔΙΑΤΡΙΚΟΥΣ ΑΣΘΕΝΕΙΣ. ΕΙΚΟΣΙ ΧΡΟΝΙΑ ΕΜΠΕΙΡΙΑΣ.

Dr. Δημήτριος Μπέγκας[1], Κος Αναστάσιος Ρόζος[2], Κος Μάριος Στρουγγάρης[2], Κος Ιωάννης Μιχελαράκης[2]
[1]Στ΄ Ορθοπαιδική Κλινική Γενικό Νοσοκομείο Ασκληπιείο Βούλας, [2]Β΄ Ορθοπαιδική Κλινική Γενικό Νοσοκομείο Παίδων ¨Π. και Α. Κυριακού¨

Σκοπός: Η παρουσίαση της εικοσαετούς εμπειρίας της κλινικής μας στην άμεση χειρουργική αποκατάσταση ρήξεων των καμπτήρων τενόντων του χεριού (ΡΚΤΧ) σε παιδιά.
Υλικό και Μέθοδος: Μεταξύ 1998 και 2018, 88 παιδιά (67 αγόρια και 21 κορίτσια) με 102 ΡΚΤΧ των ζωνών I, II, III, αντιμετωπίστηκαν στην κλινική μας. Οι ιατρικοί φάκελοί τους διερευνήθηκαν αναδρομικά όσον αφορά την εντόπιση της ρήξης, την αιτιολογία, τη χρησιμοποιούμενη χειρουργική τεχνική, τα λειτουργικά αποτελέσματα (Hand Total Active Motion Score /HTAMS), και τις μετεγχειρητικές επιπλοκές.
Αποτελέσματα: Η μέση ηλικία των ασθενών ήταν 10,5 (5-16) ετών. Η πιο συχνή αιτία τραυματισμού ήταν διατομή από γυαλί (N=53) και αφορούσε κυρίως το δείκτη (N=48). Ρήξεις παρουσίαζαν οι τένοντες του επιπολής καμπτήρα των δακτύλων (N=46), του εν τω βάθει καμπτήρα των δακτύλων (N= 40) και του μακρού καμπτήρα του αντίχειρα (N=16). Η ζώνη III είχε τον υψηλότερο αριθμό τραυματισμών (N=44), ακολουθούμενη από τη ζώνη II (N=40). Σε όλους τους ασθενείς εφαρμόστηκε άμεσα συρραφή τύπου Kessler με ράμματα nylon (4-0 και 5-0). Σε 62 τένοντες έγινε επιπλέον επιτενόντιος συρραφή. Μετεγχειρητικά σε όλους τοποθετήθηκε ραχιαίος πηχεο-καρπο-παλαμο-φαλαγγικός νάρθηκας με τον καρπό και τα δάκτυλα σε κάμψη για 4 εβδομάδες και ξεκίνησε πρώιμη παθητική και ενεργητική κινητοποίηση δακτύλων. Τρεις μήνες μετά την αφαίρεση του νάρθηκα 84 ασθενείς παρουσίαζαν HTAMS 100%. Τέσσερις ασθενείς παρουσίαζαν δυσκαμψία και υποβλήθηκαν σε τενοντόλυση.
Συμπεράσματα: Η άμεση χειρουργική αποκατάσταση των ΡΚΤΧ σε παιδιά παρουσιάζει πολύ καλά λειτουργικά αποτελέσματα στην πλειονότητα των περιπτώσεων. Σε κάθε περίπτωση η καλή συνεργασία παιδιού και γονέων και η κατάλληλη φυσικοθεραπεία καθορίζουν το τελικό αποτέλεσμα.

ΑΑ 076

Ο ΡΟΛΟΣ ΤΗΣ ΠΡΟΣΩΡΙΝΗΣ ΕΠΙΦΥΣΙΟΔΕΣΗΣ ΤΟΥ ΓΟΝΑΤΟΣ ΜΕ ΤΗΝ ΤΕΧΝΙΚΗ ΤΩΝ EIGHT-PLATE ΣΤΗΝ ΒΕΛΤΙΩΣΗ ΤΩΝ ΜΗΧΑΝΙΚΩΝ ΣΥΝΘΗΚΩΝ ΤΗΣ ΕΠΙΓΟΝΑΤΙΔΟΜΗΡΙΑΙΑΣ ΑΡΘΡΩΣΗΣ ΣΕ ΠΑΙΔΙΑ ΜΕ ΥΠΟΤΡΟΠΙΑΖΟΝ ΕΞΑΡΘΡΗΜΑ ΤΗΣ ΕΠΙΓΟΝΑΤΙΔΑΣ ΚΑΙ ΥΠΟΚΕΙΜΕΝΗ ΒΛΑΙΣΟΓΟΝΙΑ

κος Παναγιώτης Σαμέλης[1], κος Χρήστος Λούκας[1], κος Φλουρέντζος Γεωργίου[1], κος Σωτήρης Έλληνας[1], κος Παναγιώτης Κουλουβάρης[2]
[1]ΓΝ Παίδων Αθηνών "Π&Α Κυριακού", [2]Α' Ορθοπαιδική Κλινική ΕΚΠΑ, Νοσοκομείο "ΑΤΤΙΚΟΝ"

Σκοπός: Το εξάρθρημα της επιγονατίδας είναι το αποτέλεσμα πολλαπλών διαταραχών της λειτουργίας του εκτατικού μηχανισμού του γόνατος. Όσο μικρότερη η ηλικία του ασθενούς, τόσο μεγαλύτερος ο αριθμός και η βαρύτητα των προδιαθεσικών του εξαρθρήματος της επιγονατίδας παραγόντων. Οι παράγοντες αυτοί αφορούν όχι μόνο στο γόνατο, αλλά στο κάτω άκρο συνολικά. Η προσωρινή έσω επιφυσιόδεση της περιοχής του γόνατος αποτελεί μια εύκολη, ασφαλή και ελάχιστα παρεμβατική μέθοδο διόρθωσης της βλαισογονίας, η οποία αποτελεί συχνό εύρημα στο παιδιατρικό εξάρθρημα της επιγονατίδας.
Υλικό & Μέθοδος: Μελετήθηκε η διόρθωση του μηχανικού άξονα του κάτω άκρου σε πέντε ασθενείς, ηλικίας 10-12 ετών, με τη τεχνική της προσωρινής έσω επιφυσιόδεσης της περιοχής του γόνατος. Η επιφυσιόδεση πραγματοποιήθηκε με την τεχνική των Eight-Plate. Οι βίδες τοποθετήθηκαν στην έσω πλευρά του γόνατος, εκατέρωθεν των αυξητικών πλάκών του μηρού (± της κνήμης). Οι ασθενείς παρακολουθήθηκαν ανά δίμηνο.
Αποτέλεσμα: Οι ασθενείς έλαβαν εξιτήριο την 1η μετεγχειρητική μέρα. Επετράπη άμεση και χωρίς περιορισμούς επιστροφή στις συνήθεις καθημερινές δραστηριότητες. Η διόρθωση του μηχανικού άξονα του κάτω άκρου κατά Mikulicz ολοκληρώθηκε εντός 6-8 μηνών, οπότε και διεκόπη η επιφυσιόδεση. Η διόρθωση του μηχανικού άξονα οδήγησε σε μείωση του αριθμού και της ευκολίας πρόκλησης των εξαρθρημάτων της επιγονατίδας. Επιπλέον αύξησε το υποκειμενικό αίσθημα ασφάλειας του/της ασθενούς κατά τις καθημερινές δραστηριότητες.
Συμπεράσματα: Η προσωρινή έσω επιφυσιόδεση του γόνατος είναι μια ελάχιστα παρεμβατική και ασφαλής μέθοδος που βελτιώνει τις μηχανικές συνθήκες του εκτατικού μηχανισμού του γόνατος σε παιδιά με υποτροπιάζον εξάρθρημα της επιγονατίδας και υποκείμενη βλαισογονία. Δεν αποτελεί πανάκεια στο σύνθετο πρόβλημα του παιδιατρικού εξαρθρήματος της επιγονατίδας, δεδομένου ότι συνήθως συνυπάρχουν πολλαπλοί σοβαροί προδιαθεσικοί παράγοντες, δύσκολο να ελεγχθούν, όπως πχ η δυσπλαστική τροχιλία. Ωστόσο, μεγάλο πλεονέκτημα της μεθόδου είναι το ότι εκμεταλλεύεται την υπολειπόμενη αύξηση του σκελετού και έτσι καθοδηγεί την ανάπτυξη των υπολοίπων συνιστωσών του εκτατικού μηχανισμού του γόνατος.

AA 077

ΑΝΙΣΟΣΚΕΛΙΑ ΜΕΤΑ ΑΠΟ ΚΑΤΑΓΜΑ ΤΗΣ ΔΙΑΦΥΣΗΣ ΤΟΥ ΜΗΡΟΥ ΣΤΑ ΠΑΙΔΙΑ ΛΟΓΩ ΑΠΩΛΕΙΑΣ ΤΗΣ ΦΥΣΙΟΛΟΓΙΚΗΣ ΟΒΕΛΙΑΙΑΣ ΚΥΡΤΩΣΗΣ ΤΟΥ ΜΗΡΙΑΙΟΥ ΟΣΤΟΥ: ΜΙΑ ΕΓΓΕΝΗΣ ΕΠΙΠΛΟΚΗ ΤΗΣ ΕΛΑΣΤΙΚΗΣ ΗΛΩΣΗΣ ΤΩΝ ΚΑΤΑΓΜΑΤΩΝ ΤΟΥ ΜΗΡΟΥ ΣΤΑ ΠΑΙΔΙΑ

κος Παναγιώτης Σαμέλης[1], κος Σωτήρης Έλληνας[1], κος Φλουρέντζος Γεωργίου[1], κος Χρήστος Λούκας[1], κος Θεόδωρος Τρουπής[2]
[1]ΓΝ Παίδων Αθηνών "Π&Α Κυριακού", [2]Ιατρική Αθηνών, ΕΚΠΑ

Σκοπός: Η ανισοσκελία μετά από ελαστική ενδομυελική ήλωση (ΕΕΗ) διαφυσιακών καταγμάτων του μηρού στα παιδιά είναι το αποτέλεσμα είτε της βράχυνσης είτε της αύξησης του μήκους του πάσχοντος οστού. Η βράχυνση παρατηρείται μετά από πρώιμη φόρτιση σε συντριπτικά ή σπειροειδή κατάγματα. Η αύξηση του μήκους είναι το αποτέλεσμα είτε της διάστασης των καταγματικών άκρων είτε της μετατραυματικής διέγερσης της κατα μήκος αύξησης του μακρού οστού, γνωστής ως overgrowth. Ωστόσο, ειδικά στο μηρό, η αύξηση του μήκους μετά από ΕΕΗ μπορεί να οφείλεται σε μια επιπλοκή που δεν έχει εως τώρα περιγραφεί: στον ευθειασμό του μηριαίου οστού στο οβελιαίο επίπεδο, δηλαδή στην απώλεια του φυσιολογικού antecurvatum.
Υλικό & Μέθοδος: Άρρεν 11 ετών, με εγκάρσιο κάταγμα ΑΡ μηρού, αντιμετωπίστηκε με ΕΕΗ, με δύο ήλους τιτανίου 3,5 χιλ. Μετεγχειρητικά επετράπη περιορισμένη φόρτιση ανάλογα με την ένταση του πόνου, ενώ πλήρης φόρτιση ήταν εφικτή μετά από τρεις μήνες.
Αποτέλεσμα: Άμεσα μετεγχειρητικά διαπιστώθηκε κλινική αύξηση του μήκους του χειρουργημένου άκρου, κατά 1,5 εκ. Στον συγκριτικό ακτινολογικό έλεγχο ολόκληρων των κάτω άκρων διαπιστώθηκε ευθειασμός και αύξηση του μήκους του πάσχοντος μηρού κατά 1,24 εκ, συγκριτικά με τον ετερόπλευρο. Έξι μήνες μετεγχειρητικά η ανισοσκελία είχε μειωθεί κλινικά (περίπου 0,5 εκ), ενώ η οβελιαία κύρτωση του μηριαίου οστού είχε αποκατασταθεί μερικά.
Συμπεράσματα: Στους ενήλικες, η κλειδωμένη ενδομυελική ήλωση εξασφαλίζει την οβελιαία κύρτωση και το μήκος του μηριαίου οστού. Αντίθετα, στα παιδιά, η ΕΕΗ διαφυσιακών καταγμάτων δεν προσφέρει δομική σταθερότητα στο σύμπλοκο υλικού - οστού. Παρατεταμένος κλινοστατισμός ή καθυστερημένη έναρξη φόρτισης μπορεί να οδηγήσουν σε ευθειασμό του μηριαίου οστού, με συνέπεια αύξηση του μήκους του πασχοντος άκρου. Η αύξηση του μήκους του άκρου λόγω απώλειας του φυσιολογικού antecurvatum του μηρού αποτελεί μια εγγενή επιπλοκή της ΕΕΗ των καταγμάτων του μηρού στα παιδιά και δεν πρέπει να αποδίδεται πάντα σε μετατραυματική διέγερση της κατά μήκος αύξησης του μηριαίου οστού.

ΑΑ 078

Σπάνια περίπτωση κατάγματος οπίσθιας απόφυσης αστραγάλου σε έφηβο.

Κύριος Παναγιώτης Αντζουλάς[1], Κυρία Άννα Κωνσταντοπούλου[1], Κύριος Ιωάννης Σπερελάκης[1], Κύριος Σάββας Γιακουμάκης[1], Κύριος Γεώργιος Λιάπης[1], Κύριος Παντελής Τσουμπός[1], Κύριος Γεώργιος Τάγαρης[1]
[1]*Καραμανδάνειο Νοσοκομείο Παίδων*

ΣΚΟΠΟΣ: Τα κατάγματα του αστραγάλου είναι σπάνια στους ενήλικες (0,3%) και πολύ σπανιότερα στους παιδιατρικούς πληθυσμούς (0.008%). Η αναγνώριση της κάκωσης, η διαγνωστική προσέγγιση και η τελική αντιμετώπιση απαιτούν ιδιαίτερη προσοχή και εμπειρία στις ιδιαιτερότητες του αναπτυσσόμενου σκελετού.
ΥΛΙΚΟ ΚΑΙ ΜΕΘΟΔΟΣ: Άρρεν ηλικίας 14 ετών, ελεύθερος ιστορικού, προσήλθε στο ΤΕΠ μη περιπατητικός με άλγος και οίδημα αριστερής ΠΔΚ, συνεπεία αναφερόμενης πτώσεως από ύψος 2 μέτρων με αξονική φόρτιση, κατά τη διάρκεια αθλοπαιδιών (skateboarding). Κλινικά παρατηρήθηκαν επώδυνες και ελλειμματικές ενεργητικές κινήσεις χωρίς νευραγγειακή σημειολογία. Υπεβλήθη σε ακτινολογικό έλεγχο κατά τον οποίο αναγνωρίστηκε κάταγμα στην οπίσθια απόφυση του αστραγάλου. Πραγματοποιήθηκε συμπληρωματική απεικόνιση με αξονική τομογραφία η οποία ανέδειξε μη αποδεκτή παρεκτόπιση. Ο ασθενής υπεβλήθη σε ανοικτή ανάταξη και εσωτερική οστεοσύνθεση με κοχλία με οπίσθια έσω προσπέλαση του αστραγάλου, λόγω εντόπισης του κατάγματος.
ΑΠΟΤΕΛΕΣΜΑΤΑ:Η περίπτωση του κατάγματος της οπίσθιας απόφυσης του αστραγάλου είχε ικανοποιητική μετεγχειρητική πορεία. Κατά την έξοδο του από το νοσοκομείο ακολούθησε 2 μήνες αποφόρτισης και ακινητοποίησης .Εν συνεχεία πρωτόκολλο σταδιακής φόρτισης και επανένταξης στις δραστηριότητες. Επήλθε πλήρης πώρωση του κατάγματος κατά τον τακτικό κλινικό και απεικονιστικό έλεγχο. Υποκειμενικά ενοχλήματα δεν αναφέρονται. Ο ασθενής παρουσιάζεται με πλήρες εύρος κίνησης στην παρακολούθηση των 6 μηνών.
ΣΥΜΠΕΡΑΣΜΑΤΑ:Η σπανιότητα των καταγμάτων του αστραγάλου τα καθιστά δύσκολα στην διάγνωση. Είναιαποτέλεσμα κακώσεων υψηλής βίας. Χρήζουν ενδελεχή κλινικό και απεικονιστικό έλεγχο με ακτινογραφίες και αξονική τομογραφία. Αντιμετωπίζονται κυρίως χειρουργικά και απαιτούν συστηματική και μακρά μετατραυματική παρακολούθηση.

AA 079

ΕΚΤΟΠΕΣ ΟΣΤΙΚΕΣ ΔΟΜΕΣ (OMOVERTEBRAL BONES) ΣΕ ΒΡΕΦΟΣ ΜΕ ΣΥΝΔΡΟΜΟ 3q29 ΥΠΟΜΙΚΡΟΣΚΟΠΙΚΟΥ ΕΛΛΕΙΜΜΑΤΟΣ.

ΕΚΤΟΠΕΣ ΟΣΤΙΚΕΣ ΔΟΜΕΣ (OMOVERTEBRAL BONES) ΣΕ ΒΡΕΦΟΣ ΜΕ ΣΥΝΔΡΟΜΟ 3q29 ΥΠΟΜΙΚΡΟΣΚΟΠΙΚΟΥ ΕΛΛΕΙΜΜΑΤΟΣ. ΚΥΡΙΑΚΟΣ ΚΑΝΤΩΝΙΔΗΣ[1], ΕΚΤΟΠΕΣ ΟΣΤΙΚΕΣ ΔΟΜΕΣ (OMOVERTEBRAL BONES) ΣΕ ΒΡΕΦΟΣ ΜΕ ΣΥΝΔΡΟΜΟ 3q29 ΥΠΟΜΙΚΡΟΣΚΟΠΙΚΟΥ ΕΛΛΕΙΜΜΑΤΟΣ. ΑΝΔΡΙΑΝΗ ΣΙΑΜΠΟΥΡΗ[1], ΕΚΤΟΠΕΣ ΟΣΤΙΚΕΣ ΔΟΜΕΣ (OMOVERTEBRAL BONES) ΣΕ ΒΡΕΦΟΣ ΜΕ ΣΥΝΔΡΟΜΟ 3q29 ΥΠΟΜΙΚΡΟΣΚΟΠΙΚΟΥ ΕΛΛΕΙΜΜΑΤΟΣ. ΜΙΧΑΗΛ ΛΙΟΥΜΠΑΣ[2], ΕΚΤΟΠΕΣ ΟΣΤΙΚΕΣ ΔΟΜΕΣ (OMOVERTEBRAL BONES) ΣΕ ΒΡΕΦΟΣ ΜΕ ΣΥΝΔΡΟΜΟ 3q29 ΥΠΟΜΙΚΡΟΣΚΟΠΙΚΟΥ ΕΛΛΕΙΜΜΑΤΟΣ. ΒΙΟΛΕΤΤΑ ΧΡΙΣΤΟΦΙΔΟΥ-ΑΝΑΣΤΑΣΙΑΔΟΥ[2], ΕΚΤΟΠΕΣ ΟΣΤΙΚΕΣ ΔΟΜΕΣ (OMOVERTEBRAL BONES) ΣΕ ΒΡΕΦΟΣ ΜΕ ΣΥΝΔΡΟΜΟ 3q29 ΥΠΟΜΙΚΡΟΣΚΟΠΙΚΟΥ ΕΛΛΕΙΜΜΑΤΟΣ. ΙΩΑΝΝΗΣ ΟΡΦΑΝΟΣ[1]

[1]Γενικό Νοσοκομείο Λευκωσίας Κύπρος, [2]ΝΟΣΟΚΟΜΕΙΟ "ΑΡΧΙΕΠΙΣΚΟΠΟΣ ΜΑΚΑΡΙΟΣ ΙΙΙ

ΣΚΟΠΟΣ: Η παρουσίαση περιστατικού όπου βρέφος με σύνδρομο 3q29 υπομικροσκοπικού ελλείμματος παρουσιάζει έκτοπες οστικές δομές άμφω.

ΥΛΙΚΟ & ΜΕΘΟΔΟΣ: Άρρεν τελειόμηνο νεογνό, γεννήθηκε με καισαρική τομή λόγω πιθανής καρδιοπάθειας με διπλό αορτικό τόξο ως μοναδικό προγεννητικό εύρημα. Βάρος γέννησης 2990 γραμμάρια. Αμέσως μετά τη γέννηση διασωληνώθηκε λόγω αναπνευστικής δυσχέρειας. Κλινικά παρουσιάζει βραχύ αυχένα χωρίς νευρολογική συνδρομή και ψηλαφητές έκτοπες οστικές δομές αμφοτερόπλευρα από το ύψος του Α3 έως και τον Α6. Ο έλεγχος με μαγνητική και αξονική τομογραφία ανέδειξε την ύπαρξη 2 έκτοπων οστικών δομών στο ύψος του Α6 σπονδύλου με σαφή συνοστέωση του αριστερού επί του Α6 ενώ το δεξιό είτε είναι ελεύθερο είτε ενώνεται με τον Α6 με χόνδρινο τμήμα. Κεντρικά εκτείνονται και τα δύο έως το ύψος του Α3. Από τον γενετικό έλεγχο διαπιστώθηκε σύνδρομο 3q29 υπομικροσκοπικού ελλείμματος (3q29 microdeletion syndrome). Πρόκειται για σπάνιο (1/30000-1/40000) σύνδρομο που συσχετίζεται με συγγενείς καρδιοπάθειες, μικροκεφαλία, δυσμορφίες, διαταραχές σίτισης, οδοντικές ανωμαλίες, διάχυτη αναπτυξιακή διαταραχή και αυξημένη επίπτωση για ψυχιατρικές εκδηλώσεις.

ΑΠΟΤΕΛΕΣΜΑΤΑ: Η ωμοσπονδυλική ένωση της ωμοπλάτης με τη σπονδυλική στήλη (omovertebral bone) παρουσιάζεται στα πλαίσια του Sprengel deformity, το οποίο αποτελεί εκδήλωση του συνδρόμου Klippel-Feil. Η θεραπεία περιλαμβάνει αφαίρεση των έκτοπων οστικών δομών στις ηλικίες μεταξύ 3 και 8 ετών και γίνεται είτε για αισθητικούς λόγους είτε για να βελτιωθεί η απαγωγή του ώμου. Τα περιστατικά με omovertebral bones άμφω τα οποία έχουν περιγραφεί στη διεθνή βιβλιογραφία είναι εξαιρετικά σπάνια.

ΣΥΜΠΕΡΑΣΜΑΤΑ: Είναι η πρώτη φορά διεθνώς όπου φαίνεται να υπάρχει συσχέτιση μεταξύ έκτοπων οστικών δομών και συνδρόμου 3q29 υπομικροσκοπικού ελλείμματος.

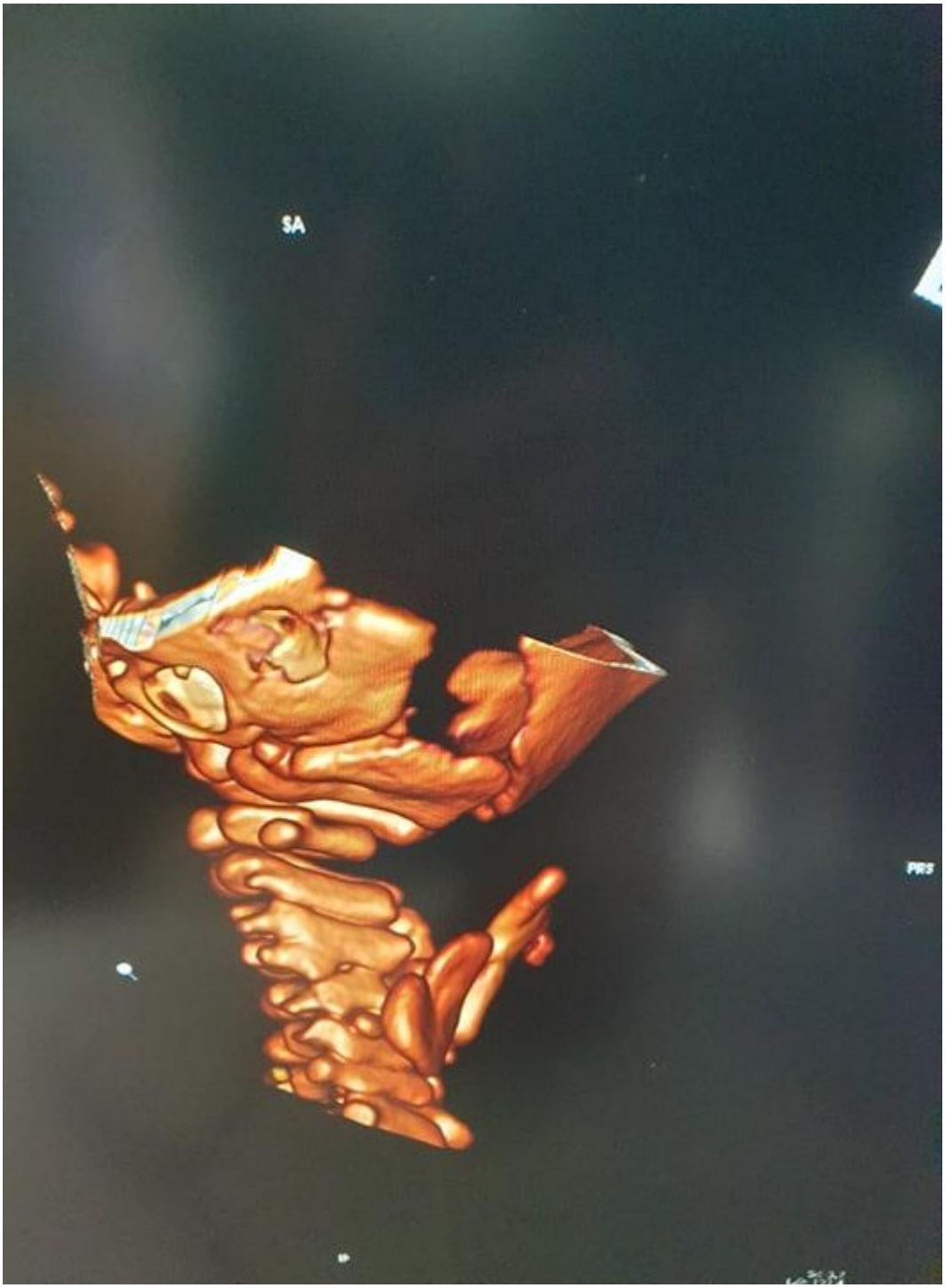
SA
PRS

AA 080

ΣΥΓΓΕΝΗΣ ΑΠΟΤΥΧΙΑ ΕΠΙΜΕΡΙΣΜΟΥ ΤΟΥ ΕΓΓΥΣ ΜΗΡΙΑΙΟΥ (PFFD). ΠΑΡΟΥΣΙΑΣΗ ΤΟΥ ΠΡΟΒΛΗΜΑΤΟΣ ΚΑΙ ΤΗΣ ΜΑΚΡΟΧΡΟΝΗΣ ΠΟΡΕΙΑΣ ΤΩΝ ΠΕΡΙΣΤΑΤΙΚΏΝ

Ορθοπαιδικός Χειρουργός Δημοσθένης Αλασεϊρλής[1], Απόστολος Κόλκας[2], Ορθοπαιδικός Χειρουργός Δημήτριος Τσιαμπάς[3], Καθηγητής Ορθοπαιδικής Μάριος Βεκρής[2], Καθηγητής Ορθοπαιδικής Αναστάσιος Κορομπίλιας[2], Καθηγητής Ορθοπαιδικής Παναγιώτης Ν. Σουκάκος[4]
[1]Γενική Κλινική Euromedica, [2]Ορθοπαιδική Κλινική Πανεπιστημίου Ιωαννίνων, [3]Ορθοπαιδικη Κλινική Γ.Ν. Ιωαννίνων "Γ. Χατζηκώστα", [4]Ορθοπαιδικό Κέντρο Έρευνας και Εκπαίδευσης, ΑΤΤΙΚΟΝ Πανεπιστημιακο Νοσοκομείο

Σκοπός: Η ανάδειξη των επιμέρους προβλημάτων και ανατομικών ιδιομορφιών σε ασθενείς με συγγενή αποτυχία επιμερισμού του εγγύς μηριαίου (PFFD), των προκλήσεων και ιδιαιτεροτήτων στην χειρουργική αντιμετώπιση, αλλά και της φυσικής εξέλιξης ασθενών που αντιμετωπίσθηκαν συντηρητικά

Υλικό & Μέθοδος: Τρεις ασθενείς με PFFD, εξετάσθηκαν ο ένας σε ηλικία 6 μηνών και οι δύο σε ηλικίες 28 και 40 ετών, με τους τελευταίους να έχουν ήδη αντιμετωπισθεί συντηρητικά και να φέρουν πρόθεση. Συνοδές διαφοροποιήσεις διαπιστώθηκαν σταθερά και στους τρείς ασθενείς, όπως υποπλασία μηριαίου, επιγονατίδας, κνημης και περόνης, καθώς και συνδεσμική αστάθεια του γόνατος. Μία ασθενής (θήλυ), με αρχική ανισοσκελία 5 εκατοστών και προβλεπόμενη κατά την σκελετική ωριμανση 21 εκατοστών, έχει υποβληθεί από την ηλικία των 18 μηνών ως την ηλικία των 17 ετών, σε 7 κύριες επεμβάσεις: διόρθωση ραιβότητας ισχίου (2), επιμήκυνση μηριαίου(2) και διόρθωση του άξονά του (1) και σύγκαμψη του γόνατος (1).

Αποτελέσματα: Οι δύο ασθενείς που έχουν αντιμετωπισθεί συντηρητικά με άβολο ανυψωτικό υπόδημα, παρουσιάζουν σημαντική παραμόρφωση και πολύ χαμηλό Lower Extremity Functional Scale (LEFS) 46.3%. Η ασθενής που αντιμετωπίσθηκε χειρουργικά παρουσιάζει ανισοσκελία 1 εκατοστού, με άριστο LEFS score: 93.8%. Κατά την πορεία της χειρουργικής της θεραπείας παρουσιάσθηκε σημαντικός αριθμός επιπλοκών που αντιμετωπίσθηκαν επιτυχώς, και περιγράφονται λεπτομερώς.

Συμπεράσματα: Οι επεμβάσεις επιμήκυνσης και διόρθωσης του άξονα του μηριαίου σε ασθενή με PFFD, οδήγησε σε πολυ καλό αποτέλεσμα. Ωστόσο επισυνέβησαν αρκετές επιπλοκες κατά την διάρκεια της χειρουργικής θεραπείας, χωρίς επιβάρυνση του τελικού αποτελέσματος

AA 081

«ΚΑΡΠΟΣ ΣΠΑΓΓΕΤΙ» ΣΕ ΠΑΙΔΙΑ- ΣΥΝΔΥΑΣΤΙΚΕΣ ΚΑΚΩΣΕΙΣ ΤΕΝΟΝΤΩΝ, ΑΓΓΕΙΩΝ , ΝΕΥΡΩΝ ΠΑΛΑΜΙΑΙΑΣ ΕΠΙΦΑΝΕΙΑΣ ΚΑΡΠΟΥ

Δρ. Μαρία Στεφάνου[1], Βασιλική Χατζηραβδέλη[1], Γεώργιος Γάτος[1], Ανδριάνα Βασιλάκου[1], Σεβαστή-Αθηνά Γιαννάκου[1], Ζωή Φρυδά[1], Γεώργιος Παπαδημητρίου[1], Δρ. Ιωάννης Αναστασόπουλος[1]
[1]*Β' Ορθοπαιδική Κλινική, Νοσοκομείο Παίδων "Η Αγία Σοφία"*

Σκοπός: Ο ιδιωματισμός «Καρπός Σπαγγέτι», αναφέρεται σε εν τω βάθει θλαστικό τραύμα της παλαμιαίας επιφάνειας του περιφερικού αντιβραχίου. Λόγω του ότι οι δομές στην περιοχή βρίσκονται σε περιορισμένο χώρο και σε άμεση επαφή, ενώ καλύπτονται με λεπτούς υμένες, είναι πιθανός ο τραυματισμός τενόντων, νεύρων και αρτηριών. Δεδομένου ότι πολλαπλοί τένοντες, αγγεία και νεύρα χρειάζονται συχνά χειρουργική αποκατάσταση, αυτή η κάκωση μπορεί να είναι αυξημένης δυσκολίας. Οι κακώσεις αυτές είναι σπάνιες στα παιδιά.

Υλικό & Μέθοδος: Την τριετία 2017-2020, δύο αγόρια ηλικίας 7 και 11 ετών χρειάστηκαν χειρουργική αποκατάσταση τραυμάτων παλαμιαίας επιφάνειας καρπού που αποτελούνταν από συνδυαστικές κακώσεις τενόντων, αγγείων όσο και νεύρων. Το πρώτο παρουσίασε πλήρεις διατομές ωλενίου νεύρου, ωλενίου αρτηρίας, επιπολής καμπτήρων μέσου- παραμέσου και μικρού δακτύλου και ωλενίου καμπτήρα του καρπού. Στο δεύτερο, αντίστοιχα, διαπιστώθηκαν μερικές διατομές μέσου νεύρου και ωλένιας αρτηρίας και πλήρεις διατομές ωλένιου και κερκιδικού καμπτήρα του καρπού, επιπολής καμπτήρων των δείκτη- μέσου- παραμέσου- μικρού καθώς και του μακρού παλαμικού. Έγινε συρραφή όλων των στοιχείων πλην των αρτηριών. Και τα δύο περιστατικά αφορούσαν αριστερή πλευρά και ο μηχανισμός κάκωσης αφορούσε τραύμα από τζαμαρία.

Αποτέλεσμα: Τα αποτελέσματα λειτουργικότητας και των δύο ασθενών κρίθηκαν πολύ καλά. Το εύρος κίνησης ήταν πλήρες, οι μυική ισχύς και η αισθητικότητα ήταν άριστη. Για τον ασθενή με την πλήρη ρήξη ωλενίου νεύρου απαιτήθηκαν 4 μήνες για την πλήρη αποκατάσταση.

Συμπεράσματα: Ο «καρπός σπαγγέτι» στα παιδιά είναι μια κάκωση υψηλής δυσκολίας που απαιτεί διερεύνηση γιατί συχνά το τραύμα στο δέρμα είναι μικρής έκτασης και μπορεί να υποτιμηθεί, αλλά με πολύ καλά μετεγχειρητικά αποτελέσματα λόγω της αυξημένης αναπλαστικής ικανότητας των παιδιών.

ΑΑ 083

Όταν η ανευρυσματική οστική κύστη (ABC) και η θεραπεία της οδηγούν στην παραμόρφωση των παιδικών οστών: Παρουσίαση δύο περιστατικών

Δρ. Ροδάνθη Μαργαρίτη[1], Κωνσταντίνος Παλαιολόγος[1], Φλουρέντζος Γεωργίου[1], Χρήστος Λούκας[1], Παναγιώτης Κολοβός[1], Αικατερίνη Κατσούλη[1], Χρήστος Ζαμπακίδης[1]
[1]*Α' Ορθοπαιδική Κλινική, ΓΝΠΑ "Π. & Α. Κυριακού"*

Σκοπός
Η ανευρυσματική οστική κύστη (ABC) περιγράφεται ως μία εν γένει καλοήθης, αλλά τοπικά επιθετική οστεολυτική εξεργασία με υποτροπιάζοντα χαρακτήρα, η οποία συνηθέστερα εντοπίζεται στις μεταφύσεις των μακρών οστών. Σπανιότατα η ABC διαπερνά την επιφυσιακή πλάκα, οδηγώντας άμεσα ή έμμεσα στην παραμόρφωση του παιδικού οστού.
Παρουσιάζουμε δύο τέτοιες περιπτώσεις παιδιατρικών ασθενών.

Περίπτωση 1
Αγόρι 12 ετών προσήλθε 11/2016 αιτιώμενο άλγος στο δεξιό ώμο συνεπεία πτώσεως. Στο ιστορικό αναφέρεται ABC δεξιού κεντρικού βραχιονίου, που αντιμετωπίστηκε μέσω απόξεσης και τοποθέτησης αλλομοσχεύματος προ 3ετίας αλλαχού. Η ακτινολογική εξέταση ανέδειξε κάταγμα δεξιού κεντρικού βραχιονίου επί εδάφους οστεόλυσης με κλινικά εμφανή ανισοσκελία άνω άκρων συνεπεία βράχυνσης του δεξιού βραχιονίου κατά 5εκ. Στην αξονική και μαγνητική τομογραφία επιβεβαιώθηκε υποτροπή της ABC με επέκταση στην επίφυση της βραχιόνιας κεφαλής και μερική σύγκλειση της επιφυσιακής πλάκας. Διενεργήθηκε εκ νέου απόξεση και τοποθέτηση αλλομοσχεύματος. 02/2018 διαπιστώθηκε πλήρης πώρωση της ABC με σύγκλειση αυξητικής πλάκας και αύξηση της ανισοσκελίας άνω άκρων στα 8εκ. Πραγματοποιήθηκε οστεοτομία ΔΕ βραχιονίου και σταδιακή επιμήκυνση μέσω συστήματος εξωτερικής οστεοσύνθεσης κατά 4,5 εκατοστά. Ο ασθενής έχει πλέον επιστρέψει σε αθλητικές δραστηριότητες.

Περίπτωση 2
Κορίτσι 11 ετών παρουσιάστηκε 10/2016 λόγω άλγους δεξιάς κνήμης χωρίς ιστορικό τραυματισμού. Στον απεικονιστικό έλεγχο (ακτινογραφία, CT, MRI) διαπιστώθηκε κυστική αλλοίωση κεντρικής κνήμης επεκτεινόμενης στην επίφυση με χαρακτηριστικά ABC. Πραγματοποιήθηκε απόξεση και τοποθέτηση αλλομοσχεύματος, η βιοψία επιβεβαίωσε την διάγνωση. Επί αρχικά προοδευτικής πωρώσεως της κύστης διαπιστώθηκε 6 μήνες αργότερα υποτροπή αυτής, με επακόλουθη αναγκαιότητα επαναληπτικής απόξεσης και τοποθέτησης αυτομοσχεύματος. Η πώρωση της κύστης οδήγησε σε μερική επιφυσιόδεση κεντρικά και βλαισογονία, η οποία αντιμετωπίστηκε επιτυχώς με τοποθέτηση 8plate. Η ασθενής είναι ασυμπτωματική με ελεύθερη ROM γόνατος.

Συμπέρασμα:
Η χειρουργική απόξεση και τοποθέτηση μοσχευμάτων αποτελεί τη θεραπεία εκλογής των ABC. Στις περιπτώσεις που διαπερνάται η επιφυσιακή πλάκα συνιστάται στενό και μακροχρόνιο follow up, καθώς αναμένεται υψηλό ποσοστό υποτροπών αλλά και παραμορφώσεων, που απαιτούν περαιτέρω παρεμβάσεις.

AA 084

ΚΑΤΑΓΡΑΦΗ ΘΝΗΤΟΤΗΤΑΣ 30 ΗΜΕΡΕΣ ΜΕΤΑ ΑΠΟ ΧΕΙΡΟΥΡΓΙΚΗ ΑΝΤΙΜΕΤΩΠΙΣΗ ΚΑΤΑΓΜΑΤΟΣ ΙΣΧΙΟΥ ΚΑΤΑ ΤΗ ΔΙΑΡΚΕΙΑ ΤΗΣ ΠΑΝΔΗΜΙΑΣ COVID-19: ΜΙΑ ΠΟΛΥΚΕΝΤΡΙΚΗ ΜΕΛΕΤΗ ΑΠΟ ΤΟ ΗΝΩΜΕΝΟ ΒΑΣΙΛΕΙΟ.

A Narang[7], A Carr[7], G Chan[6], H Goodier[2], Z Ali[7], A Belgaumkar[7], Κωνσταντίνος Παπουτσής[1], Φώτης Παπαγεωργίου[8], K Ghosh[6], T Walton[5], B Rogers[5], Zuhair Nawaz[4], A Keightley[3], M Wilson[2], Kieran Gallagher[2], Chris Wakeling[6], William Kieffer[7]

[1]Ορθοπαιδική Κλινική Ναυτικού Νοσοκομείου Αθηνών, [2]Orthopaedic Department, Royal Bournemouth, Christchurch and Poole Hospitals, NHS Trust, [3]Orthopaedic Department, Royal Surrey County Hospital NHS Trusts, [4]Orthopaedic Department, Frimley Park Hospital , NHS Trust, [5]Orthopaedic Department, Brighton and Sussex University Hospitals NHS Trust, [6]Orthopaedic Department, Western Sussex NHS Trusts, [7]Orthopaedic Department, Surrey & Sussex Healthcare NHS Trust, [8]404 ΓΣΝ, Λάρισα

ΕΙΣΑΓΩΓΗ-ΣΚΟΠΟΣ: Η πανδημία από Covid-19 έχει επηρεάσει σε μεγάλο βαθμό τις χειρουγικές επεμβάσεις παγκοσμίως. Το τραύμα και δη τα κατάγματα ισχίου δεν επιδέχονται καθυστερήσεων, με τους ασθενείς να επωφελούνται από το άμεσο, εντός 36 ωρών, χειρουργείο. Υπάρχουν συγκεκριμένες κλίμακες για την πρόβλεψη 30 ημερη θνητότητα των καταγμάτων αυτών, όπως το Nottingham Hip Fracture Score (NHFS) και σκοπός της μελέτης αποτέλεσε η διερεύνηση του αν η λοίμωξη από Covid-19 επηρέασε τα προβλεπόμενα σε αυτά ποσοστά θνητότητας.

ΥΛΙΚΟ - ΜΕΘΟΔΟΣ: Καταγράφηκαν προοπτικά δεδομένα από 8 Νοσοκομεία του Λονδίνου και της Νότιας Αγγλίας , μεταξύ 1ης Μαρτίου και 30ης Απριλίου 2020, που να περιλαμβάνουν την 30ημερη θνητότητα, δημογραφικά στοιχεία και καταγεγραμένο NHFS καθώς και χρόνος μέχρι το χειρουργείο και λοίμωξη ή όχι από Covid. Αντίστοιχα δεδομένα από το 2019 χρησιμοποιήθηκαν σαν ομάδα ελέγχου.

ΑΠΟΤΕΛΕΣΜΑΤΑ: Επεξεργάστηκαν δεδομένα από 550 ασθενείς. Για τους ασθενείς αρνητικούς σε Covid , το προβλεπόμενο ποσοστό θνητότητας ήταν 42% και το πραγματικό 29%, ενώ για τους θετικούς σε Covid, το προβλεπόμενο 8% και το πραγματικό 28%. Δεν υπήρχε σημαντική διαφορά στις σειρές 2019 και 2020 για αρνητικούς σε Covid-19 ασθενείς. Οι θετικοί ασθενείς είχαν σημαντικά υψηλότερα ASA scores, ηλικίες και NHFS. Ο επιπλεόν παράγοντας της λοίμωξης από Covid-19 σε ασθενείς με κατάγματα ισχίου φαίνεται να αυξάνει τον κίνδυνο θανάτου σχεδόν στο τετραπλάσιο.

ΣΥΜΠΕΡΑΣΜΑΤΑ: Η μελέτη αποτελεί τη μεγαλύτερη αντίστοιχης καταγραφής θνητότητας από κατάγματα ισχίου κατά τη διάρκεια της πανδημίας Covid-19. Η λοίμωξη από Covid-19 φαίνεται ότι αποτελεί έναν ανεξάρτητο παράγοντα θνητότητας στους ασθενείς αυτούς, αυξάνοντάς την δραματικά σε σχέση με τις αναμενόμενες τιμές.

AA 085

Ψευδοανεύρυσμα της πρόσθιας μεσόστεας αρτηρίας και παράλυση του πρόσθιου μεσόστεου νεύρου μετά από οστεοσύνθεση κατάγματος της ωλένης .

Δρ Γεώργιος Μαγαράκης[1], Δρ Ιωάννης Ανυφαντάκης[1], Δρ Πέτρος Καψετάκης[1], Δρ Χαράλαμπος Χριστοφορίδης[1], Δρ Κων/νος Χανιωτάκης[1], Δρ Παναγιώτης Συλιγνάκης[1], Δρ Βασίλειος Γενετζάκης[1], Δρ Χρήστος Κουτσερίμπας[2], Δρ Κων/νος Ράπτης[2], Κα Χρυσούλα Παπαδάκη[1], Δρ Διονύσιος Ζάβρας[1], Δρ Καλλιόπη Αλπαντάκη[1]

[1]Βενιζέλειο Γενικό Νοσοκομείο Ηρακλείου, [2]251 Γενικό Νοσοκομείο Αεροπορίας

Σκοπός : Τα περιφερικά αρτηριακα ψευδοανευρύσματα είναι μια ασυνήθιστη επιπλοκή μετά από ανοιχτή ανάταξη και εσωτερική οστεοσύνθεση (ORIF) των καταγμάτων του σκελετού. Εδώ περιγράφουμε μια σπάνια περίπτωση ενός 72χρονου άνδρα, ο οποίος ανέπτυξε καθυστερημένο ψευδοανευρύσμα της πρόσθιας μεσόστεας αρτηρίας και παράλυση του πρόσθιου μεσόστεου νεύρου, μετά από ORIF μεμονωμένου κατάγματος της ωλένης (night stick fracture).

Υλικό & Μέθοδος : Ο ασθενής παρουσιάστηκε με επώδυνη συμπαγή μάζα στην πρόσθια επιφάνεια του αντιβράχιου και σύνδρομο πρόσθιου μεσόστεου νεύρου 3 μήνες μετά την οστεοσύνθεση. Υπεβλήθη σε CT αγγειογραφία που επιβεβαίωσε την διάγνωση και αντιμετωπίσθηκε χειρουργικά με διάνοιξη της κάψας του ψευδοανευρύσματος, καθαρισμό του αιματώματος, και απολίνωση του αγγείου.

Αποτέλεσμα : Δύο μήνες μετά ο ασθενής παρουσιάζει βελτίωση των νευρολογικών συμπτωμάτων με υπολειπόμενη κινητική δυσλειτουργία του πρόσθιου μεσόστεου νεύρου.

Συμπεράσματα : Αν και σπάνια, αυτή είναι μια πιθανή επιπλοκή της οστεοσύνθεσης των καταγμάτων του αντιβραχίου που θα πρέπει να αναγνωριστεί νωρίς και να αντιμετωπισθεί έγκαιρα με κατάλληλη θεραπεία.

AA 086

ΑΜΦΟΤΕΡΟΠΛΕΥΡΗ ΤΡΑΥΜΑΤΙΚΗ ΡΗΞΗ ΤΕΝΟΝΤΑ ΤΕΤΡΑΚΕΦΑΛΟΥ ΜΥΟΣ

MD Δημήτριος Παπανικολόπουλος[1], MD, PhD Νικόλαος Ζαχαράκης[1], MD Μυρσίνη Ρώσση[1], MD Καλλιρόη Πασσάδη[1], MD , PhD Βασίλειος Σοράνογλου[1]
[1]Γ.Ν.Α "ΓΕΩΡΓΙΟΣ ΓΕΝΝΗΜΑΤΑΣ"

Σκοπός
Η πλήρης ρήξη του καταφυτικού τένοντος του τετρακεφάλου μυός, τραυματική ή αυτόματη, προκαλεί αδυναμία βάδισης και ορθοστάτισης.Παρουσιάζουμε μια σπάνια περίπτωση αμφοτερόπλευρης τραυματικής ρήξης.

Υλικό και μέθοδος
Στο τμήμα επειγόντων περιστατικών διεκομίσθη παχύσαρκος άνδρας 60 ετών, διαβητικός, με αδυναμία βάδισης, συνεπεία αναφερόμενης πτώσης από σκάλες και κάκωσης γονάτων με μηχανισμό αιφνίδιας υπέρκαμψης. Κατά την κλινική εξέταση διαπιστώθηκε πλήρης αδυναμία έκτασης των κατά γόνυ αρθρώσεων, τοπική διόγκωση και εκχύμωση καθώς και ψηλαφητό χάσμα στον καταφυτικό τένοντα του τετρακεφάλου μυός άμφω. Ο απεικονιστικός έλεγχος με απλές ακτινογραφίες απέκλεισε οστική συμμετοχή. Τέθηκε η διάγνωση πλήρους ρήξης καταφυτικού τένοντος τετρακεφάλου άμφω και ο ασθενής οδηγήθηκε στο χειρουργείο.
Η χειρουργική αντιμετώπιση έγινε ταυτόχρονα από 2 χειρουργικές ομάδες με ανοικτή συρραφή του τένοντα κατά Krackow και διοστική καθήλωση αυτού στην επιγονατίδα με 3 τούνελ και ράμματα Ethibond 5.0. Μετεγχειρητικά τοποθετήθηκαν μηροκνημικοί γυψονάρθηκες άμφω οι οποίοι μετά την αφαίρεση των ραμμάτων αντικαταστήθηκαν από μηροκνημικούς κηδεμόνες ελεγχόμενης κάμψης-έκτασης.
Ο ασθενής παρέμεινε με το γόνατο κλειδωμένο σε έκταση για 6 εβδομάδες και στη συνέχεια έγινε προοδευτική αύξηση ελεγχόμενης κάμψης 30 μοιρών κάθε 10 μέρες. Στους 3 μήνες αφαιρέθηκαν πλήρως οι κηδεμόνες και ακολούθησε φυσικοθεραπευτική αποκατάσταση.

Αποτελέσματα
Στο τελευταίο followup στους 4 μήνες, ο ασθενής είχε ανεξάρτητη, ανώδυνη βάδιση με εύρος κίνησης 10-120 μοιρών και συνεχίζει πρόγραμμα μυϊκής ενδυνάμωσης.

Συμπέρασμα
Η διάγνωση πλήρους ρήξης τένοντος τετρακεφάλου μπορεί να γίνει κλινικά με τον απλό ακτινολογικό έλεγχο να αρκεί για αποκλεισμό οστικής βλάβης. Η διοστική καθήλωση του τένοντα στην επιγονατίδα με ισχυρό μη απορροφήσιμο ράμμα είναι η θεραπεία εκλογής.

ΑΑ 087

ΣΥΓΚΡΙΣΗ ΚΛΑΣΙΚΗΣ ΚΑΙ ΕΛΑΧΙΣΤΑ ΕΠΕΜΒΑΤΙΚΗΣ ΗΜΙΟΛΙΚΗΣ ΑΡΘΡΟΠΛΑΣΤΙΚΗΣ ΙΣΧΙΟΥ

Υπεύθυνος Δ/ντης ΑΘΑΝΑΣΙΟΣ ΦΟΡΤΗΣ[1], ΕΤΕΠ Αντώνιος Αναλυτής[2], Δ/ντης Αναστάσιος Δήμας[1], Επιμ/της Α Σταύρος Μερτζέλος[1], Ειδικευόμενος Μιχαήλ Λαλουδάκης[1], Ειδικευόμενος Σπήλιος Σπηλιωτόπουλος
[1]Παναρκαδικό Νοσοκομείο Τρίπολης, [2]Τμήμα Υγιεινής – Επιδημιολογία – Βιοστατιστικής ΕΚΠΑ

Σκοπός
Ο σκοπός της παρούσας μελέτης είναι να διερευνηθεί, αν υπάρχει διαφορά στο αποτέλεσμα μεταξύ της ελάχιστης αιματηρής και της κλασικής οπίσθιας προσπέλασης στα υποκεφαλικά κατάγματα του ισχίου.
Υλικό & Μέθοδος
Πρόκειται για μία προοπτική τυχαιοποιημένη μελέτη. Τριάντα ασθενείς 20 γυναίκες και δέκα άνδρες μοιράστηκαν σε δύο ομάδες. Η επιλογή ήταν τυχαία και έγινε με την βοήθεια λογισμικού τυχαιοποίησης (https://www.random.org/lists) στο ξεκίνημα της μελέτης. Σε όλους τους ασθενείς με την εισαγωγή χορηγήθηκε αντιπηκτική αγωγή, χημειοπροφύλαξη δύο σωματικές πλύσεις με χλωρεξιδίνη και αντισηψία ρινός με mupirocin. Στην ομάδα Ι η επέμβαση έγινε με την ελάχιστα επεμβατική (MIS) και στην ομάδα ΙΙ με την κλασσική ευρεία οπίσθια προσπέλαση (Kocher). Διάρκεια επέμβασης και αριθμός μονάδων αίματος που απαιτήθηκαν καταγράφηκαν. Οι ασθενείς εκτιμήθηκαν επίσης με το σκορ της SICOT προ και μετεγχειρητικά. Στατιστική ανάλυση έγινε με το two-sample t-test, το Shapiro-Wilk test και το Mann-Whitney test.
Αποτελέσματα
Δύο γυναίκες ασθενείς πέθαναν κατά την διάρκεια της μελέτης. Δεν υπήρξε φλεγμονή ή εξάρθρημα. Η κατανομή σε σχέση με την ηλικία, χρόνο αναμονής για χειρουργείο, διάρκεια χειρουργείου και προεγχειρητικό SICOT score, δεν διέφερε μεταξύ των δύο ομάδων. Οι μονάδες αίματος που απαιτήθηκαν ήταν λίγο περισσότερες στην ομάδα της κλασσικής προσπέλασης (1.2 έναντι 0.7), αλλά αυτό δεν ήταν σημαντικό (p-value =0.231). Δεν υπήρχε σημαντική διαφορά μεταξύ των ομάδων στο SICOT score ένα χρόνο μετά την επέμβαση. Υπήρξε αύξηση του πόνου (0.7) και μείωση (0.4) στην ομάδα MIS και την κλασσική αντίστοιχα (p-value = 0.056). Σημαντική ήταν η χειροτέρευση της κινητικότητας και στις δύο ομάδες σε σχέση με αυτήν προ του κατάγματος (p-value=0.010).
Συμπεράσματα
Η MIS παρουσιάζει το πλεονέκτημα της μικρότερης απώλειας αίματος, αν και αυτό δεν είναι σημαντικό. Η κινητικότητα των ασθενών μετεγχειρητικά χειροτερεύει. Δεν υπάρχει διαφορά στο αποτέλεσμα μεταξύ των δύο μεθόδων

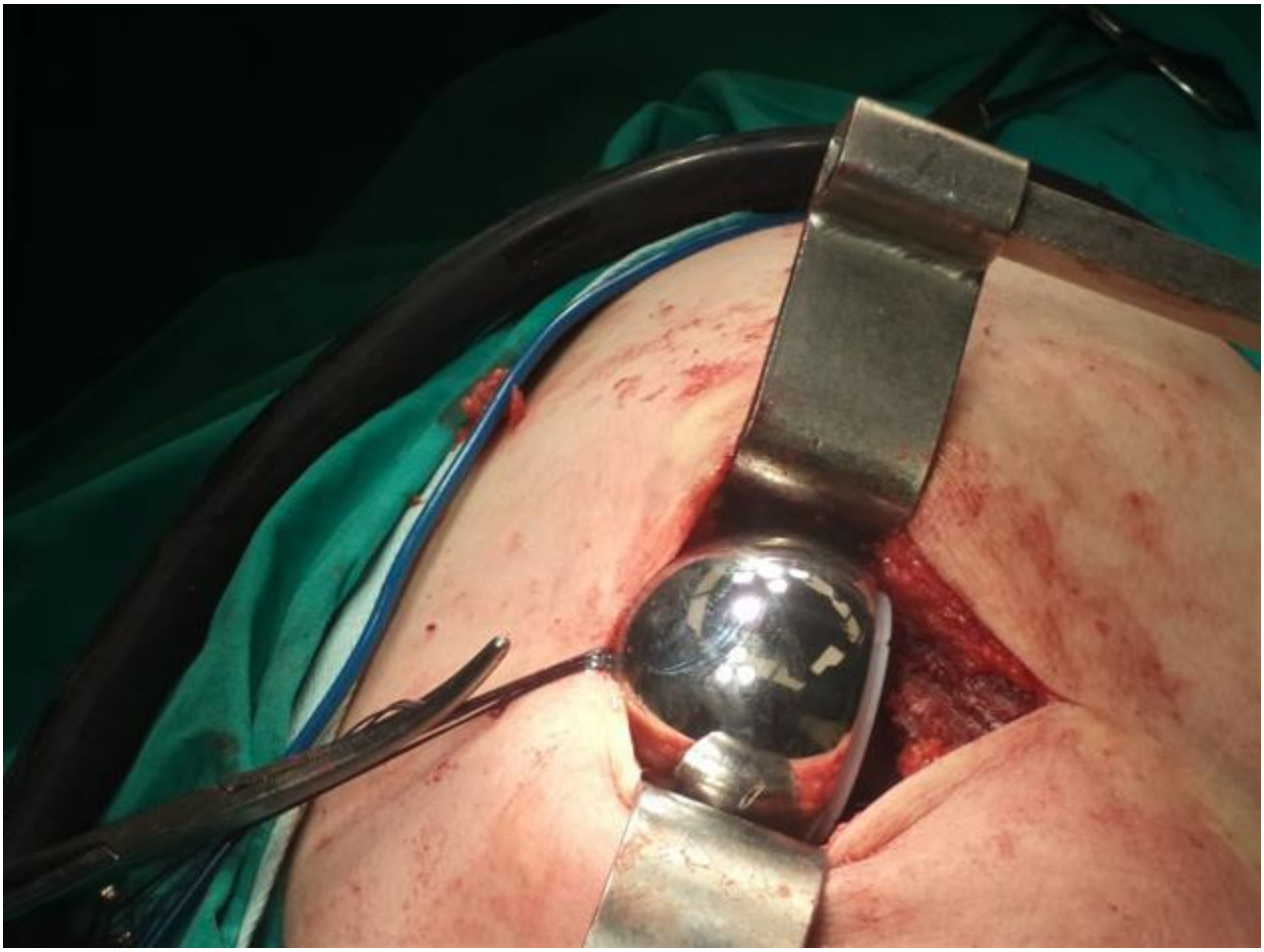

AA 088

ΠΑΡΟΥΣΙΑΣΗ ΕΠΙΔΗΜΙΟΛΟΓΙΚΩΝ ΔΕΔΟΜΕΝΩΝ ΣΕ ΧΕΙΡΟΥΡΓΗΜΕΝΟΥΣ ΑΣΘΕΝΕΙΣ ΜΕ ΠΕΡΙΤΡΟΧΑΝΤΗΡΙΟ ΚΑΤΑΓΜΑ ΙΣΧΙΟΥ

Κύριος Δημήτριος Γιώτης[1], Κύριος Δημήτριος Οικονόμου[1]
[1]*Ορθοπαιδικό Τμήμα Γενικού Νοσοκομείου Γρεβενών*

Σκοπός: Ο προσδιορισμός του επιδημιολογικού προφίλ χειρουργημένων ασθενών με περιτροχαντήριο κάταγμα ισχίου στον ελληνικό πληθυσμό.
Υλικό & Μέθοδος: Η έρευνα πραγματοποιήθηκε σε ασθενείς που χειρουργήθηκαν στο Γενικό Νοσοκομείο Γρεβενών λόγω περιτροχαντήριου κατάγματος ισχίου το 2018. Στους ίδιους τους ασθενείς ή σε στενά συγγενικά τους πρόσωπα εδόθη ερωτηματολόγιο που μεταξύ άλλων περιελάμβανε ερωτήσεις σχετικά με το ατομικό ιστορικό, το χρόνο αλλά και τον τόπο που συνέβη η κάκωση.
Αποτέλεσμα: 96 ασθενείς συμμετείχαν στη μελέτη με μέσο όρο ηλικίας τα 83,8 έτη, με αναλογία ανδρών προς γυναικών 1:2,25. Η πιο συχνή αιτία κατάγματος ήταν η πτώση εξ ιδίου ύψους με ποσοστό 97.6%. Τα διατροχαντήρια κατάγματα αποτελούσαν το 51,8% των καταγμάτων, τα υποκεφαλικά το 37,6% και τα υποτροχαντήρια το 10,6%. Η πλειοψηφία των καταγμάτων συνέβαινε κυρίως τους θερινούς μήνες (31,2%), μέσα στο σπίτι (60,9%) και ιδιαίτερα πρωινές ώρες (49,8%). Η μέση ετήσια συχνότητα ήταν 670,7 ανά 100.000 κατοίκους (444,5 και 878,4 ανά 100.000 άνδρες και γυναίκες αντίστοιχα). Η μέση διάρκεια αναμονής μέχρι τη χειρουργική αποκατάσταση ήταν 1,83 ημέρες, ενώ ο μέσος χρόνος παραμονής στο Νοσοκομείο ήταν 7,62 ημέρες χωρίς στατιστικά σημαντικές διαφορές όσον αφορά τον τύπο της επέμβασης, την ηλικία οι άλλες συνοδές καταστάσεις. Η πιο συχνή συνοδός πάθηση των ασθενών ήταν η υπέρταση (85,1%) ακολουθούμενη από την καρδιακή ανεπάρκεια (52,5%) και την κατάθλιψη (33,4%).
Συμπεράσματα: Το επιδημιολογικό προφίλ των ασθενών που μελετήθηκαν είναι παρόμοιο με αυτό μεγάλων διεθνών κέντρων. Η συχνότητα των καταγμάτων αυτών στην ορεινή περιοχή των Γρεβενών είναι σημαντικά υψηλότερη σε σχέση με άλλες περιοχές όπως η Αθήνα όπου ο πληθυσμός είναι ηλικιακά νεότερος.

AA 089

ΕΚΤΕΤΑΜΕΝΑ ΟΣΤΙΚΑ ΕΛΛΕΙΜΜΑΤΑ ΜΗΡΟΥ ΚΑΙ ΚΝΗΜΗΣ: ΑΝΤΙΜΕΤΩΠΙΣΗ 11 ΠΕΡΙΣΤΑΤΙΚΩΝ

Γεώργιος Κοτσαρίνης[1], Γεώργιος Κυριακόπουλος[1], Ματθαίος Καπίρης[1], Σπύρος Μανθάς[1], Χρήστος Μασούρας[1], Κωνσταντίνος Κατέρος[1]
[1]*ΓΝΑ Γ. ΓΕΝΝΗΜΑΤΑΣ*

Εισαγωγή: Τα ανοικτά κατάγματα υψηλής ενέργειας των μακρών οστών του κάτω άκρου με οστικά ελλείμματα και εκτεταμένη βλάβη των μαλακών μορίων αποτελούν μια θεραπευτική πρόκληση. Η βέλτιστη μέθοδος οριστικής αντιμετώπισης των περιπτώσεων αυτών, αφού ολοκληρωθεί η ανακατασκευή των μαλακών μορίων, ή παρέλθει η φάση της αναζωογόνησης, αποτελεί διαχρονική πρόκληση και αντικείμενο συζήτησης και διαφωνιών.
Σκοπός: Σκοπός της παρούσης μελέτης είναι η παρουσίαση σειράς περιστατικών με οστικά ελλείματα που αντιμετωπίσθηκαν στο τμήμα μας καθώς και των λειτουργικών αποτελεσμάτων αυτών.
Υλικό και Μέθοδοι: Το διάστημα 2015-2019 έντεκα περιστατικά με ανοικτά κατάγματα υψηλής ενέργειας (Gustillo-Anderson 3B) και οστικά ελλείμματα αντιμετωπίσθηκαν στο τμήμα μας. Συμπεριελήφθησαν 4 ασθενείς με κατάγματα μηριαίου και 7 ασθενείς με κατάγματα κνήμης. Τα οστικά ελλείμματα μετά από χειρουργικό καθαρισμό ήταν από 4-12 εκατοστά. 2 ασθενείς με ελλείμματα μεγαλύτερα των 7 εκατοστών αντιμετωπίσθηκαν με μεταφορά αγγειούμενης περόνης Τέσσερεις ασθενείς , 2 με κάταγμα μηριαίου και 2 με κάταγμα κνήμης αντιμετωπίσθηκαν με τη μέθοδο Masquelet και 5 ασθενείς με κατάγματα κνήμης με διατατική οστεογένεση. Όλοι οι ασθενείς παρακολουθήθηκαν κατ’ελάχιστο για 6 μήνες μετά το δεύτερο στάδιο της αποκατάστασης.
Αποτελέσματα: Όλοι οι ασθενείς κατά τον τελευταίο έλεγχο παρουσίασαν κλινικά και ακτινολογικά σημεία πώρωσης , ήταν ανώδυνοι στην ψηλάφηση και τη βάδιση και δεν παρατηρήθηκε σημαντική ανισοσκελία. Ένας ασθενής παρουσίασε πνευμονική εμβολή και ένας λοίμωξη χειρουργικού τραύματος που αντιμετωπίσθηκε με χρήση παρεντερικών και από του στόματος αντιβιωτικών χωρίς αναθεώρηση της οσεοσύνθεσης. Καμιά από αυτές τις επιπλοκές δεν επηρέασε την τελική έκβαση.
Συμπεράσμα: Η αντιμετώπιση των εκτεταμένων οστικών ελλειμμάτων απαιτεί χειρουργική εμπειρία και στρατηγική από την πλευρά του ιατρού και συμμόρφωση και υπομονή από την πλευρά του ασθενούς. Ακρογωνιαίο λίθο στη αντιμετώπιση αποτελούν τα υβρίδια και τα συστήματα Ilizarov και πρόκληση για το μέλλον αποτελεί η βελτιστοποίηση των τεχνικών και η μείωση των επιπλοκών στο πεδίο των οστικών ελλειμάτων.

AA 090

ΑΝΑΔΡΟΜΙΚΗ ΣΥΓΚΡΙΤΙΚΗ ΜΕΛΕΤΗ ΧΕΙΡΟΥΡΓΙΚΗΣ ΑΝΤΙΜΕΤΩΠΙΣΗΣ ΚΑΤΑΓΜΑΤΩΝ ΩΛΕΚΡΑΝΟΥ ΤΥΠΟΥ MAYO 2A ΜΕΤΑΞΥ ΤΑΙΝΙΑΣ ΕΛΚΥΣΜΟΥ ΚΑΙ ΟΣΤΕΟΣΥΝΘΕΣΗΣ ΜΕ ΚΛΕΙΔΟΥΜΕΝΗ ΠΛΑΚΑ ΚΑΙ ΒΙΔΕΣ.

Dr. Δημήτριος Μπέγκας[1], Κος Σταμάτιος Χατζόπουλος[1], Κος Ευάγγελος Λυμάξης[1], Κος Αλέξανδρος Παστρούδης[1]
[1]Στ΄ Ορθοπαιδική Κλινική Γενικό Νοσοκομείο Ασκληπιείο Βούλας

Σκοπός
Η σύγκριση των κλινικών και ακτινολογικών αποτελεσμάτων, των επιπλοκών και του ποσοστού επεμβάσεων αναθεώρησης στη χειρουργική αντιμετώπιση καταγμάτων ωλεκράνου τύπου Mayo 2A (ΚΩΜ2Α) μεταξύ ταινίας ελκυσμού (ΤΕ) και οστεοσύνθεσης με κλειδούμενη πλάκα και βίδες (ΚΠΒ).
Υλικό και Μέθοδος
Μεταξύ 2011 και 2017, 132 ασθενείς (80 άνδρες και 52 γυναίκες) με ΚΩΜ2Α αντιμετωπίστηκαν χειρουργικά στην κλινική μας. Ο μέσος όρος ηλικίας ήταν 58,4 ετών. Οι 73 (ομάδα Α) υπεβλήθησαν σε εσωτερική οστεοσύνθεση με ΤΕ και οι 59 (ομάδα Β) με ΚΠΒ. Η αξιολόγηση της αποτελεσματικότητας κάθε μεθόδου βασίστηκε σε κλινικά [Quick-DASH (Disabilities of Arm, Shoulder and Hand) score, VAS (Visual Analogue Scale of pain)] και ακτινολογικά (μέσος χρόνος πώρωσης) κριτήρια, στο ποσοστό επεμβάσεων αναθεώρησης και στις μετεγχειρητικές επιπλοκές.
Αποτελέσματα
Ο μέσος χρόνος follow-up των ομάδων Α και Β ήταν 18,4 και 19,2 μήνες αντίστοιχα. Κατά την τελευταία επανεξέταση δεν υπήρξε στατιστικά σημαντική διαφορά στη μέση τιμή των Quick-DASH score και VAS που ήταν 13,6 και 3,8 για την ομάδα Α και 15,9 και 4,0 για την ομάδα Β, όπως και στο μέσο χρόνο πώρωσης που ήταν 4,2 μήνες στην ομάδα Α και 4,0 μήνες στη Β. Είκοσι επτά ασθενείς (37%) της ομάδας Α εμφάνισαν επιπλοκές (επιμόλυνση τραύματος, τοπικός ερεθισμός, απώλεια ανάταξης) και 13 (17,8%) χρειάστηκαν αναθεώρηση οστεοσύνθεσης. Δεν υπήρξαν επιπλοκές ή αναθεωρήσεις στην ομάδα Β.
Συμπεράσματα
Η οστεοσύνθεση των ΚΩΜ2Α με ΚΠΒ, αν και πιο κοστοβόρα πλεονεκτεί της ΤΕ στην εμφάνιση επιπλοκών και στο ποσοστό επεμβάσεων αναθεώρησης. Και στις δύο μεθόδους τα κλινικά αποτελέσματα και ο χρόνος πώρωσης ήταν παρόμοια.

AA 091

ΔΕΥΤΕΡΟΠΑΘΗΣ ΠΑΡΑΛΥΣΗ ΜΗΡΙΑΙΟΥ ΝΕΥΡΟΥ ΚΑΤΟΠΙΝ ΑΥΤΟΜΑΤΟΥ ΑΙΜΑΤΩΜΑΤΟΣ ΛΑΓΟΝΟΨΟΪΤΗ ΣΕ ΑΣΘΕΝΗ ΥΠΟ ΑΝΤΙΠΗΚΤΙΚΗ ΑΓΩΓΗ ΜΕ ΒΑΡΦΑΡΙΝΗ.ΠΑΡΟΥΣΙΑΣΗ ΠΕΡΙΣΤΑΤΙΚΟΥ ΚΑΙ ΑΝΑΣΚΟΠΗΣΗ ΒΙΒΛΙΟΓΡΑΦΙΑΣ.

Θεοδόσης Μπεκούλης[1], Κωνσταντίνος Τζώρτζης[1], Γρηγόρης Κυριακόπουλος[1], Massimiliano Mavilla[1], Λαμπης Λαμπρου[1], Αναστάσιος Τσιότσιας[1], Αθανασιος Παπανικολαου[1]
[1]*Νοσοκομειο Ελληνικός Ερυθρός Σταυρός*

ΕΙΣΑΓΩΓΗ: Η δευτεροπαθής παράλυση μηριαίου νεύρου ως συνέπεια αυτόματης οπισθοπεριτοναϊκής αιμορραγίας αποτελεί μια σπάνια επιπλοκή και αποτελεί συνήθως απόρροια οξέως τραύματος πυέλου, αν και έχει περιγραφεί ως σπάνια επιπλοκή σε ασθενείς υπό αντιπηκτική αγωγή.
ΣΚΟΠΟΣ: Η θεραπευτική αντιμετώπιση της προαναφερθείσας πάθησης παραμένει αμφιλεγόμενη μεταξύ συντηρητικής θεραπείας και χειρουργικής αποκατάστασης. Ως επί τούτου, παρουσιάζουμε την περίπτωση ενός 64-χρονου ασθενούς υπό αντιπηκτική αγωγή με βαρφαρίνη.
ΑΣΘΕΝΕΙΣ ΚΑΙ ΜΕΘΟΔΟΣ: Ασθενής 64 ετών, άρρεν, προσήλθε στο τμήμα επειγόντων περιστατικών του νοσοκομείου μας, με ιστορικό αυτόματου κοιλιακού πόνου από 4ημέρου και αντανάκλαση στην πρόσθια επιφάνεια του αριστερού μηρού και παράλυση του μηριαίου νεύρου χωρίς ιστορικό κακώσεως. Βρισκόταν υπό αγωγή με βαρφαρίνη . Οι εργαστηριακές εξετάσεις έδειξαν παρατεταμένο INR της τάξεως του 4.5, ενώ ο απεικονιστικός έλεγχος (αξονική τομογραφία) ανέδειξε ευμέγεθες αιμάτωμα πέριξ του αριστερού λαγονοψοϊτη μυός (35εκ. x 9εκ. x 6εκ.). Ο ασθενής αντιμετωπίσθηκε συντηρητικά με διακοπή της αντιπηκτικής του αγωγής και χορήγηση βιταμίνης Κ.
ΑΠΟΤΕΛΕΣΜΑΤΑ: Η ανάρρωσή του ήταν σχεδόν πλήρης μετά από 8 μήνες, ακολουθώντας ένα πρόγραμμα φυσικοθεραπείας, το οποίο ξεκίνησε μία ημέρα μετά την εισαγωγή του. Το ηλεκτρομυογράφημα, που έγινε μετά από 3 εβδομάδες, έδειξε παράλυση αριστερού μηριαίου νεύρου, ενώ μία νέα αξονική τομογραφία 2 μήνες κατόπιν του εξιτηρίου ανέδειξε σημαντική μείωση του μεγέθους του αιματώματος. Η βελτίωση του ασθενούς ήταν σταδιακή.
ΣΥΜΠΕΡΑΣΜΑΤΑ: Ασθενείς υπό αντιπηκτική αγωγή πρέπει να θεωρούνται υψηλού κινδύνου, σε ότι αφορά την παραπάνω πάθηση και επιπλοκή. Η συντηρητική αντιμετώπιση τέτοιων περιστατικών μπορεί να έχει ένα καλό αποτέλεσμα, δεδομένου βέβαια ότι είναι απαραίτητη μια μακρά περίοδος αποκατάστασης και φυσικοθεραπειών.

AA 092

ΘΡΟΜΒΩΣΗ ΕΞΩ ΛΑΓΟΝΙΟΥ ΑΡΤΗΡΙΑΣ ΜΕΤΑ ΑΠΟ ΛΑΓΟΝΟΒΟΥΒΩΝΙΚΗ ΠΡΟΣΠΕΛΑΣΗ ΓΙΑ ΑΝΟΙΧΤΗ ΑΝΑΤΑΞΗ ΚΑΙ ΟΣΤΕΟΣΥΝΘΕΣΗ ΚΑΤΑΓΜΑΤΟΣ ΚΟΤΥΛΗΣ: ΠΑΡΟΥΣΙΑΣΗ ΔΥΟ ΠΕΡΙΣΤΑΤΙΚΩΝ

Παναγιωτης Μασούρος[1], Χριστίνα Χατζηδάκη, Κωνσταντίνος Κουρτζής, Ευάγγελος Μουρίκης, Ιωάννης Παπανικολάου, Χρήστος Γαρνάβος
[1]*Νοσοκομειο Ευαγγελισμός*

Η λαγονοβουβωνική προσπέλαση αποτελεί μια ευρέως χρησιμοποιούμενη προσπέλαση για την αντιμετώπιση καταγμάτων κοτύλης δύο κολωνών, καθώς παρέχει εξαιρετική αποκάλυψη από την ηβική σύμφυση έως και την ιερολαγόνιο άρθρωση. Παρότι τα αγγειακά θρομβωτικά συμβάματα είναι αρκετά σπάνια, αποτελούν μία δυνητικά σοβαρή επιπλοκή, την οποία πρέπει να έχει πάντοτε υπόψη του ο χειρουργός. Παρουσιάζουμε δύο περιπτώσεις καταγμάτων κοτύλης, στις οποίες διαπιστώθηκε θρόμβωση της έξω λαγονίου αρτηρίας μετά από τη συγκεκριμένη προσπέλαση.
Δύο πολυτραυματίες, ηλικίας 38 και 43 ετών αντίστοιχα, αντιμετωπίσθηκαν στην κλινική μας λόγω μεταξύ άλλων κατάγματος κοτύλης πρόσθιας και οπίσθιας κολώνας συνεπεία τροχαίου ατυχήματος. Κατά την εισαγωγή τους δεν είχε διαπιστωθεί βλάβη μείζονος αγγειακού στελέχους και οι ασθενείς οδηγήθηκαν προγραμματισμένα στο χειρουργείο για εσωτερική οστεοσύνθεση των καταγμάτων τους. Και στις δύο περιπτώσεις χρησιμοποιήθηκε λαγονοβουβωνική προσπέλαση για αποκάλυψη της πρόσθιας κολώνας και τα κατάγματα σταθεροποιήθηκαν με κατάλληλες πλάκες ανακατασκευής.
Στην πρώτη περίπτωση διαπιστώθηκε διεγχειρητικά απουσία σφύξεων στη μηριαία αρτηρία λόγω παρουσίας θρόμβων που επιβεβαιώθηκαν ακτινοσκοπικά μετά από έγχυση σκιαγραφικού. Διενεργήθηκε αφαίρεση δύο θρόμβων της έξω λαγονίου αρτηρίας με καθετήρες Fogarty.
Στη δεύτερη περίπτωση, η αγγειακή βλάβη διαπιστώθηκε κατά τον έλεγχο ρουτίνας άμεσα μετεγχειρητικά, καθώς το σκέλος εμφάνιζε σημεία οξείας ισχαιμίας. Ο ασθενής μεταφέρθηκε επειγόντως στο τμήμα αγγειογραφίας, όπου και επιβεβαιώθηκε θρόμβωση έξω λαγονίου αρτηρίας και αντιμετωπίσθηκε επιτυχώς ακτινοσκοπικά από τους επεμβατικούς ακτινολόγους.
Και στις δύο περιπτώσεις η αιμάτωση του σκέλους αποκαταστάθηκε άμεσα με θετική τελική έκβαση και για τους δύο ασθενείς.
Αν και ελάχιστες οι περιπτώσεις στη βιβλιογραφία, τα θρομβωτικά συμβάματα αποτελούν δυνητικά πολύ σοβαρή επιπλοκή μετά από λαγονοβουβωνική προσπέλαση. Η παθογένεσή τους αποδίδεται σε βλάβη του ενδοθηλίου των αγγείων κατά τη στιγμή του κατάγματος σε συνδυασμό με διεγχειρητικούς χειρισμούς κατά την ανάταξη.

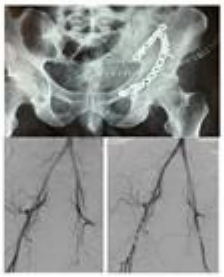

AA 093

ΑΝΤΙΜΕΤΩΠΙΣΗ ΚΑΤΑΓΜΑΤΩΝ ΚΟΤΥΛΗΣ ΣΕ ΗΛΙΚΙΩΜΕΝΟΥΣ ΑΣΘΕΝΕΙΣ ΜΕ ΟΛΙΚΗ ΑΡΘΡΟΠΛΑΣΤΙΚΗ ΙΣΧΙΟΥ ΣΕ ΟΞΕΙΑ ΦΑΣΗ

Μιχαηλ Σαράντης[1], Δημήτριος Τζεφρώνης[1], Αικατερίνη Μαντά[1], Χρύσα Αργυρού[1], Κωνσταντίνος Καναβός[1], Χρήστος Χριστοφορίδης[1], Παναγιώτης Τσαιλάς[1], Γεώργιος Μαχαιράς[1]
[1]Δ' Ορθοπαιδική κλινική , ΓΝΑ ΚΑΤ

Σκοπός: Η βέλτιστη θεραπεία των καταγμάτων κοτύλης σε ηλικιωμένους οστεοπορωτικούς ασθενείς παραμένει αμφιλεγόμενη.. Σκοπός αυτής της μελέτης ήταν η διερεύνηση των κλινικών και ακτινολογικών αποτελεσμάτων της άμεσης αντιμετώπισης των καταγμάτων κοτύλης σε ηλικιωμένους ασθενείς με ολική αρθροπλαστική ισχίου.

Υλικό και μέθοδος: Αυτή η αναδρομική μελέτη περιελάμβανε 14 ασθενείς (8 γυναίκες και 6 άνδρες) με μέσο όρο ηλικίας 80,1 ετών (ηλικίας 76 έως 89 ετών) που πάσχουν από παρεκτοπισμένο κάταγμα κοτύλης μετά από τραύμα χαμηλής ενέργειας. Τα κατάγματα αφορούσαν την πρόσθια κολώνα, την οπίσθια κολώνα, την οροφή και το έδαφος της κοτύλης. Η ολική αρθροπλαστική ισχίου πραγματοποιήθηκε σε όλες τις περιπτώσεις, από τον ίδιο χειρουργό, εντός περιόδου 3 εβδομάδων μετά το κάταγμα. Σε 10 ασθενείς χρησιμοποιήθηκε δακτύλιος Burch-Schneider με τσιμεντένια κοτύλη ενώ σε 4 ασθενείς χρησιμοποιήθηκαν Jumbo Acetabular Cups με πολλαπλές βίδες. Σε όλες τις περιπτώσεις χρησιμοποιήθηκε οστικό αυτομόσχευμα. Σε 12 ασθενείς, χρησιμοποιήθηκε ατσιμέντωτο μηριαίο στέλεχος σε 12 ασθενείς και σε 2 ασθενείς χρησιμοποιήθηκε τσιμεντωμένο stem. Οι ασθενείς επανεξετάσθηκαν στις 6 εβδομάδες, 3 μήνες, 6 μήνες, 1 χρόνο και 6 χρόνια μετά την επέμβαση.
Αποτελέσματα: Με μέση παρακολούθηση 71 μηνών, δεν παρατηρήθηκαν εξαρθρήματα, περιπροθετικά κατάγματα, εν τω βάθει λοιμώξεις ή άλλες ανεπιθύμητες ενέργειες. Ένας ασυμπτωματικός ασθενής εμφάνισε ακτινολογικά σημεία χαλάρωσης της κοτυλιαίας πρόθεσης κι αντιμετωπίστηκε συντηρητικά ενώ το οστικό αυτομόσχευμα ενσωματώθηκε σε όλους τους ασθενείς κατά το τελικό follow-up. Τα κλινικά σκορ και οι παράμετροι ποιότητας ζωής βελτιώθηκαν σημαντικά και όλοι οι ασθενείς μπορούσαν να περπατήσουν ανεξάρτητα.

Συμπεράσματα: Η άμεση ολική αρθροπλαστική ισχίου για τη θεραπεία των παρεκτοπισμένων καταγμάτων κοτύλης σε ηλικιωμένους ασθενείς είναι μια ασφαλής επιλογή με καλά λειτουργικά και ακτινολογικά αποτελέσματα και χαμηλά ποσοστά επιπλοκών.

AA 094

Η αντιμετώπιση των καταγμάτων του ωλεκράνου σε ηλικιωμένους ασθενείς-Μια συστηματική ανασκόπηση της βιβλιογραφίας

Vijay Patil[2], Κωνσταντινος Παπουτσης[1], Achal Goyal[2], Φώτιος Παπαγεωργίου[3], Dimitrios Tsekes[2]
[1]Ορθοπαιδική Κλινική Ναυτικού Νοσοκομείου Αθηνών, [2]Orthopaedic Department, Basildon and Thurrock University Hospitals NHS Foundation Trust,Essex United Kingdom, [3]404, ΓΣΝ ΛΑΡΙΣΑΣ

Σκοπός: Τα κατάγματα του ωλεκράνου στον ηλικιωμένο πληθυσμό θέτουν μοναδικές προκλήσεις λόγω της σχετικής συννοσηρότητας, κακής ποιότητας οστών και μαλακών ιστών, υψηλότερου κινδύνου επιπλοκών και πιθανής ανάγκης περαιτέρω διαδικασίων για την απομάκρυνση των υλικών οστεοσύνθεσης.

Οι επιλογές θεραπείας για αυτά τα κατάγματα κυμαίνονται από μη χειρουργική αντιμετώπιση έως την εσωτερική οστεοσύνθεση με διάφορους τύπους υλικών. Επί του παρόντος, δεν υπάρχει συναίνεση για τη θεραπεία των καταγμάτων του ωλεκράνου σε ηλικιωμένους με σχετικά χαμηλές λειτουργικές ανάγκες.

Ο σκοπός αυτής της μελέτης είναι να αναλύσει τα κλινικά αποτελέσματα μη χειρουργικών και διαφόρων τύπων χειρουργικών μεθόδων σταθεροποίησης για κάταγμα ολεκράνων σε ηλικιωμένους μέσω συστηματικής επισκόπησης της βιβλιογραφίας.
Υλικό &Μέθοδος: Κάναμε μια συστηματική ανασκόπηση της βιβλιογραφίας που καλύπτει τη θεραπεία των καταγμάτων του ωλεκράνου στους ηλικιωμένους σύμφωνα με τις οδηγίες PRISMA. Χρησιμοποιήσαμε εργαλεία αναζήτησης Medline, Embase, διαδικτυακή βιβλιοθήκη Wiley και Cochrane για την αναζήτηση των μελετών . Μελέτες που εξετάζουν ασθενείς ηλικίας άνω των 65 ετών και όλους τους τρόπους θεραπείας συμπεριλήφθηκαν στην εργασία. Οι λέξεις-κλειδιά που χρησιμοποιήθηκαν στην αναζήτηση ήταν Olecranon fracture and Elderly OR Geriatric
σε όλα τα πεδία. Περιλάβαμε μελέτες στις οποίες συμμετείχαν ασθενείς ηλικίας άνω των 65 ετών. Οι τίτλοι και οι περιλήψεις των μελετών που εξετάστηκαν, συμπεριλήφθηκαν στην εργασία μας.
Αποτελέσματα: Βρήκαμε 9 μελέτες που πληρούσαν τα κριτήρια αποκλεισμού. Συνολικά 195 ασθενείς συμμετείχαν στις μελέτες, εκ των οποίων 113 αντιμετωπίστηκαν συντηρητικά, 22 με κλειστή ανάταξη και γύψωση, 35 με tension band εσωτερική οστεοσύνθεση και 25 ασθενείς υποβλήθηκαν σε χειρουργική επέμβαση ανοικτή ανάταξη εσωτερική οστεοσύνθεση με πλάκα .
Συμπέρασμα:Παρά τις διάφορες διαθέσιμες επιλογές θεραπείας, αυτή πρέπει να εξατομικεύεται με βάση διάφορους παράγοντες όπως - σταθερότητα κατάγματος, ποιότητα οστών και μαλακών ιστών καθώς και την λειτουργική κατάσταση του ασθενούς. Συστείνουμε ένα πρωτόκολλο θεραπείας για τη θεραπεία του κατάγματος του ωλεκράνου στον ηλικιωμένο πληθυσμό με βάση τους παραπάνω παράγοντες.

ΑΑ 095

ΕΚΤΟΠΗ ΟΣΤΕΟΠΟΙΗΣΗ ΕΠΕΙΤΑ ΑΠΟ ΕΝΔΟΜΥΕΛΙΚΗ ΗΛΩΣΗ ΔΙΑΤΡΟΧΑΝΤΗΡΙΩΝ ΚΑΤΑΓΜΑΤΩΝ ΧΑΜΗΛΗΣ ΒΙΑΣ: ΑΝΑΔΡΟΜΙΚΗ ΜΕΛΕΤΗ ΠΟΣΟΣΤΟΥ ΕΜΦΑΝΙΣΗΣ

Σταμάτιος Χατζόπουλος[1], Μπέγκας Δημήτριος[1], Ανδρέας Παπανδρέου[1], Ευάγγελος Λυμάξης[1], Αλέξανδρος Παστρούδης[1]
[1]Γ.Ν Ασκληπιείο Βούλας

ΣΚΟΠΟΣ: Η Έκτοπος Οστεοποίηση (ΕΟ), είναι μια αγνώστου αιτιολογίας παθολογία, συνήθως απότοκος τραύματος συμπεριλαμβανομένου του χειρουργικού. Σκοπός αυτής της εργασίας είναι η αναδρομική μελέτη της συχνότητας εμφάνισης ΕΟ σε ασθενείς έπειτα από ενδομυελική ήλωση (ΕΗ) για την θεραπεία ΔΤΧΚ
ΥΛΙΚΟ & ΜΕΘΟΔΟΣ: Τα έτη 2017 και 2018, 103 ασθενείς (78 γυναίκες και 25 άνδρες) με ΔΤΧΚ αντιμετωπίστηκαν με ΕΗ στην κλινική μας και ολοκλήρωσαν 2 έτη παρακολούθησης με πώρωση του κατάγματος. Έγινε αναδρομική μελέτη μετεγχειρητικών απλών ακτινογραφιών των επανελέγχων τους (στους 1, 3, 6, 12 και 24 μήνες μετεγχειρητικά). Σε αυτούς τους ασθενείς, καταγράφηκε το ποσοστό εμφάνισης ΕΟ καθώς και το στάδιο αυτής βάσει της ταξινόμησης κατά Brumback.
ΑΠΟΤΕΛΕΣΜΑΤΑ: Από τους 103 ασθενείς (μέσος όρος ηλικίας 79.3 έτη), οι 47 (46%) εμφάνισαν ακτινογραφικά ευρήματα ΕΟ (μέσος χρόνος εμφάνισης στις ακτινογραφίες 12 μήνες). Βάσει Brumack, οι 31 (30%) ήταν 1ου βαθμού, οι 11 (11%) ήταν 2ου βαθμού, 6 (6%) ήταν 3ου βαθμού, ενώ δεν παρατηρήθηκαν ασθενείς με 4ου βαθμού Ε.Ο. Δεν υπήρξε στατιστικά σημαντική διαφορά εμφάνισης ΕΟ ανά φύλο ή ηλικιακή ομάδα.
ΣΥΜΠΕΡΑΣΜΑΤΑ: Η ΕΟ, αν και συνήθως είναι ασυμπτωματική, η υψηλή συχνότητα εμφάνισης της μετά από ΕΗ για τη θεραπεία ΔΤΧΚ, θα πρέπει να αποτελεί μέρος της διαφορικής διάγνωσης σε περιπτώσεις άλγος τους εγγύς μηριαίου έπειτα από ΕΗ ΔΤΧΚ.

ΑΑ 096

Η ΕΠΙΔΡΑΣΗ ΤΗΣ ΤΡΙΣΔΙΑΣΤΑΤΗΣ ΑΞΟΝΙΚΗΣ ΤΟΜΟΓΡΑΦΙΑΣ ΣΤΗΝ ΤΑΞΙΝΟΜΗΣΗ ΤΩΝ ΚΑΤΑΓΜΑΤΩΝ ΚΝΗΜΙΑΙΩΝ ΠΛΑΤΩ ΚΑΤΑ SCHATZKER, ΚΑΘΩΣ ΚΑΙ ΤΟΝ ΠΡΟΕΓΧΕΙΡΗΤΙΚΟ ΣΧΕΔΙΑΣΜΟ

Παναγιωτης Μασούρος[1], Δημήτριος Κουρτζής[1], Ευάγγελος Μουρίκης[1], Γεωργία Αντωνίου[1], Ιωάννης Μουστακαλής[1], Χριστίνα Χατζηδάκη[1], Χρήστος Γαρνάβος[1]
[1]*Νοσοκομειο Ευαγγελισμός*

Σκοπός:

Σκοπός της εργασίας ήταν η αξιολόγηση της επίδρασης της τρισδιάστατης αξονικής τομογραφίας σε σχέση με την κατάταξη των καταγμάτων κνημιαίου πλατώ κατά Schatzker, καθώς και τον προεγειρητικό σχεδιασμό.

Μεθοδολογία:

Ζητήθηκε από δώδεκα αξιολογητές να κατατάξουν 25 κατάγματα κνημιαίου πλατώ κατά Schatzker αρχικά βάσει της απλής προσθιοπίσθιας ακτινογραφίας και κατόπιν βάσει της τρισδιάστατης αξονικής τομογραφίας. Παράλληλα, οι αξιολογητές κλήθηκαν να επιλέξουν μεταξύ συγκεκριμένων χειρουργικών επιλογών τόσο πριν όσο και μετά την παρουσίαση της αξονικής. Αναλύθηκαν οι μεταβολές στην Schatzker κατάταξη ανά κριτή και εκτιμήθηκε και ο βαθμός συμφωνίας κάθε κριτή με τον εαυτό του (intra-observer agreement) πριν και μετά την τρισδιάστατη αξονική με τη χρήση του συντελεστή συμφωνίας Cohen's kappa coefficient. Οι τιμές του συντελεστή ερμηνεύθηκαν βάσει των οδηγιών των Landis & Koch.

Kappa value	Συμφωνία
0.0 – 0.2	ελάχιστη
0.2 – 0.4	πτωχή
0.4 – 0.6	μέτρια
0.6 – 0.8	ουσιώδης
0.8 – 1.0	σχεδόν απόλυτη

Πίνακας 1: ερμηνεία συντελεστή συμφωνίας k

Αποτελέσματα

Συνολικά, ο συντελεστής συμφωνίας κάθε κριτή με τον εαυτό του (πρό και μετά την αξονική) υπολογίσθηκε σε κ=0.641, ο οποίος ερμηνεύεται ως ουσιώδης συμφωνία. Οι τιμές του συντελεστή ήταν υψηλότερες για τα περισσότερο σύνθετα κατάγματα (Schatzker IV έως VI), ενώ η μέγιστη διαφοροποίηση καταγράφηκε στα απλά κατάγματα (Schatzker I & III) (πίνακας 2). Αντίστοιχα, το προεγχειρητικό πλάνο αναθεωρήθηκε σε σημαντικό ποσοστό (22.7% και 27.3% αντίστοιχα) στα τύπου I και III κατάγματα, ενώ παρέμεινε σημαντικά αδιαφοροποίητο στα τύπου V και VI. (σχήμα 2)

Συμπεράσματα:

Από τα ευρήματα της μελέτης μας προκύπτει ότι η τρισδιάστατη αξονική τομογραφία στα κατάγματα κνημιαίου πλατώ συνδέεται με αναθεώρηση τόσο στην κατάταξη του κατάγματος όσο και του χειρουργικού σχεδιασμού. Η επίδραση αυτή αφορά κυρίως τα κατάγματα που αρχικά ταξινομούνται ως Schatzker I και λιγότερο τα πιο σύνθετα. Ως εκ τούτου αναδεικνύεται η ανάγκη διενέργειας αξονικής τομογραφίας ακόμα και στους φαινομενικά απλούστερους τύπους καταγμάτων.

Κατάταξη κατά Schatzker βάσει α/α	Κατάταξη κατά Schatzker μετά την 3D-CT						Kappa value
	I	II	III	IV	V	VI	
I	13,6%	**50,0%**	4,5%	9,1%	9,1%	13,6%	**0.166**
II	6,6%	**63,9%**	3,3%		16,4%	9,8%	**0.576**
III		27,3%	**31,8%**	4,5%	**31,8%**	4,5%	**0.405**
IV				**68,0%**	12,0%	20,0%	**0.744**
V		1,9%			**94,3%**	3,8%	**0.664**
VI					8,0%	**92,0%**	**0.774**
Σύνολο	2,4%	19,3%	3,4%	12,5%	27,8%	34,6%	**0.643**

Πίνακας 2: Ταξινόμηση Schatzker προ και μετά την 3D-CT

AA 097

ΠΑΓΙΔΕΥΣΗ ΕΝΤΕΡΙΚΗΣ ΕΛΙΚΑΣ ΣΕ ΚΑΤΑΓΜΑ ΛΑΓΟΝΙΟΥ ΤΥΠΟΥ CRESCENT

Αθανάσιος Κώνστας[1], Δημήτριος Κλαψάκης[1], Μάρκος Ποσάντζης[1], Εμμανουήλ Δασκαλάκης[1], Κωνσταντίνος Παπαδόπουλος[1]
[1]*Γενικό Κρατικό Νίκαιας "Αγ. Παντελεημων"*

ΣΚΟΠΟΣ: Η παγίδευση έλικας εντέρου εντός της καταγματικής εστίας σε κάταγμα του λαγονίου οστού είναι μία σπάνια επιπλοκή των καταγμάτων του πυελικού δακτυλίου.
ΜΕΘΟΔΟΣ & ΥΛΙΚΟ: Άντρας, 67 ετών, ύστερα από τροχαίο ατύχημα μεταφέρθηκε στο ΤΕΠ εντός μιας ώρας από το συμβάν. Παρουσίαζε βράχυνση με έσω στροφή του Αρ σκέλους, όπως επίσης και κλινική συμπτωματολογία βλάβης της Ο5 ρίζας ΑΡ. Η δακτυλική εξέταση του ασθενούς ανέδειξε αίμα. Εφαρμόσαμε ζώνη πυέλου και διενεργήθηκε CT scan ολόκληρου του σώματος με σκιαγραφικό. Η αξονική ανέδειξε ένα κάταγμα – εξάρθρημα της ΑΡ ιερολαγονίου και παγίδευση και διάτρηση του σιγμοειδούς από τα οστικά τεμάχια του κατάγματος του λαγονίου οστού, με μικρή παρουσία ελεύθερου αέρα. Έγινε άμεση διερευνητική λαπαροτομία και κολοστομία στο άνω έξω τεταρτημόριο. Δεν χρειάστηκε να γίνει pelvic packing επειδή ο ασθενής ήταν αιμοδυναμικά σταθερός. Την 4η ημέρα, διενεργήθηκε ανοικτή ανάταξη και εσωτερική οστεοσύνθεση του κατάγματος με λαγονοβουβωνική προσπέλαση. Οι κλειστές απογαντιστικές βλάβες (Morrel Lavalle) στην περιοχή των γλουτιαίων και της οσφυϊκής περιοχής της σπονδυλικής στήλης αντιμετωπίστηκαν με την τοποθέτηση συσκευής αρνητικής πίεσης VAC.
ΑΠΟΤΕΛΕΣΜΑΤΑ: Η κινητοποίηση του για 6 εβδομάδες περιλάμβανε μυϊκή ενδυνάμωση και έγερση σε καθιστή θέση. Ακολούθησε βάδιση με μερική φόρτιση για τις επόμενες 6 εβδομάδες. Η αναστόμωση του εντέρου έγινε 3 μήνες μετά χωρίς επιπλοκές. Το κάταγμα πωρώθηκε και το έντερο αποκαταστάθηκε πλήρως.
ΣΥΜΠΕΡΑΣΜΑ: Το συμβάν της παγίδευσης εντερικής έλικας εντός της καταγματικής εστίας ενός κατάγματος της πυέλου είναι μια σπάνια επιπλοκή η οποία μπορεί να ξεφύγει της διάγνωσης και να έχει δυσμενή αποτελέσματα. Κατά συνέπεια, υψηλός βαθμός κλινικής υποψίας και η αξονική τομογραφία με σκιαγραφικό θέτουν τη βάση μιας πρώιμης διάγνωσης. Η άμεση αντιμετώπιση προλαμβάνει την εμφάνιση σοβαρών επιπλοκών (σηπτικού shock) που απειλούν την ζωή του ασθενούς.

ΑΑ 098

Η θεραπεία των καταγμάτων του κάτω πέρατος της κερκίδας με κλειδούμενες πλάκες

Μ.D. Πρόδρομος Νατσαρίδης[1], M.D. PhD Δημήτριος Οικονομόπουλος[1], Μ.D. Βασίλειος Κεχαγιάς[1], Μ.D. PhD Λεωνίδας Μπάδρας[1], Μ.D.PhD Ιωάννης Νοταράς[1]
[1]Γενικό Νοσοκομείο Βόλου

Εισαγωγή - σκοπός
Τα κατάγματα του κάτω πέρατος της κερκίδας είναι συχνά, όπως γνωρίζουμε, σε παιδιά ηλικίας μικρότερης των 15 ετών και στους ενήλικες σε ηλικία μεγαλύτερη των 50 ετών. Ο στόχος της θεραπείας είναι η ανατομική αποκατάσταση και η άμεση κινητοποίηση της πηχεοκαρπικής άρθρωσης. Η χειρουργική θεραπεία με κλειδούμενες πλάκες είναι της < μόδας > ή αποτελεί επιβεβλημένη θεραπεία ?
Ο σκοπός της μελέτης είναι να εκτιμήσουμε τη λειτουργία της άρθρωσης μετά από τη χρήση κλειδούμενης πλάκας στα καταγμάτα τύπου Β και C, σύμφωνα με την ΑΟ.

Υλικό και Μέθοδος
Από το 2016 μέχρι το 2019 αντιμετωπίσαμε στην κλινική μας 79 ασθενείς με μέσο όρο ηλικίας 52,3 έτη. Τα 62 ήταν τύπου Β και τα υπόλοιπα 17 τύπου C, σύνθετα. Σε όλους η προσπέλαση και τοποθέτηση της πλάκας ήταν παλαμιαία. Η ακτινολογική παρακολούθηση γινόταν την 30η ημέρα. Η εκτίμηση για την κλίμακα DASH άρχιζε την 6η εβδομάδα και μετά από 3 μήνες, 6 μήνες, 9μήνες.

Αποτελέσματα
Δεν αντιμετωπίσαμε καμία αστοχία υλικού ούτε στα τύπου C κατάγματα, ενώ στα οστικά ελλείμματα κάναμε χρήση αυτομοσχεύματος. Γύψινος νάρθηκας τοποθετήθηκε για 15 ημέρες μόνο σε 7 ασθενείς με τύπου C κάταγμα. Οι 72 ασθενείς δήλωσαν πολύ ικανοποιημένοι και η επιστροφή στην εργασία τους ήταν σε χρονικό διάστημα 2 μηνών μετά το χειρουγείο.

Συμπέρασμα
Η χρήση της κλειδούμενης πλάκας, ανεξαρτήτως ηλικίας και συντριπτικότητας, μας επιτρέπει άμεση κινητοποίηση της άρθρωσης. Ο ανατομικός σχεδιασμός της, μας βοηθά στην ανάταξη και ευκολότερη καθήλωση της στυλοειδούς απόφυσης της κερκίδας.

AA 099

ΜΙΑ ΧΑΜΗΛΗΣ ΕΠΕΜΒΑΤΙΚΟΤΗΤΑΣ ΤΕΧΝΙΚΗ ΓΙΑ ΤΑ ΚΑΤΑΓΜΑΤΑ ΕΓΓΥΣ ΒΡΑΧΙΟΝΙΟΥ

Κύριος Αθανάσιος Κούκος[1], Κύριος Ιωάννης Κουτρούμπας[1]
[1]*Γενικό Νοσοκομείο Κομοτηνής*

Σκοπός:Σκοπός είναι να αναδείξουμε την διαδερμική τεχνική ενδομυελικής ήλωσης βραχιονίου στα κατάγματα του εγγύς άκρου του βραχιόνιου οστού.

Υλικό και μέθοδος:50 ασθενείς(ηλικίας 29-85 ετών) με κάταγμα εγγύς βραχιονίου 2,3,4 τεμαχίων κατά Neer χωρίς συνοδό εξάρθρημα με ήπια ή και μεγάλη παρεκτόπιση(>1cm,>45°)υπεβλήθησαν σε ενδομυελική ήλωση βραχιονίου με την ίδια τεχνική,από την ίδια χειρουργική ομάδα,ανεξαρτήτου τύπου καταγματος.Η διαδερμική τεχνική έγγειται στην δημιουργία μικρής τομής μόνο του δέρματος,χωρίς παρασκευή και διάνοιξη του υποκείμενου μυοτενόντιου περιβλήματος της κεφαλής του βραχιονίου,με πύλη εισόδου πρόσθια ή οπίσθια (πύλη Neviaser) της ακρωμιοκλειδικής άρθρωσης αναλόγως του τύπου της παρεκτόπισης.Ακολουθεί προώθηση του awl υπο ακτινοσκοπικό έλεγχο στην επιφυσιακή βάση της κεφαλής του βραχιονίου χωρίς να τραυματίζεται το τενόντιο στροφικό πέταλο.Προωθείται το K-W οδηγός δια της οπής του awl και εφαρμόζεται ο ενδομυελικός ήλος κατά τα γνωστά.Τοποθετούνται 2-3 κλειδούμενες βίδες εγγύς και 1 βίδα στο περιφερικό άκρο του ήλου επίσης με διαδερμικό τρόπο και τη βοήθεια του σκόπευτρου.Η μέση διάρκεια του χειρουργείου είναι 15-20 λεπτά.Μελετήθηκε εώς 6 μήνες μετεγχειρητικά η κινητικότητα της άρθρωσης και η ακτινολογική εικόνα της πώρωσης του κατάγματος καθώς και ενδεχόμενες επιπλοκές.

Αποτέλεσμα:95% πώρωση των καταγμάτων,2 περιπτώσεις δυσκαμψίας ώμου,18% των περιπτώσεων με έλλειμμα εώς 100 στην έξω στροφή του ώμου,3 περιστατικά (6%) με επιπλοκή την μετακίνηση-προεξοχή μεταλλικού εμφυτεύματος,κανένας κίνδυνος τραυματισμού του μασχαλιαίου νεύρου.Σε 20 περιπτώσεις το χειρουργειο διενεργήθη με τοπική ανασθησία χωρίς καμία επιβάρυνση του ασθενούς.Ο μέσος χρόνος νοσηλείας ήταν 1 ημέρα.

Συμπεράσματα:Η διαδερμική ενδομυελική ήλωση για τα καταγματα του εγγύς άκρου του βραχιονίου είναι μια ταχεία,ακίνδυνη,πολύ αποτελεσματική μέθοδος που γίνεται ακόμα και με τοπική αναισθησία σε επιλεγμένους ασθενείς και εφαρμόζεται σε όλους σχεδόν τους τύπους καταγμάτων του εγγύς άκρου του βραχιονίου.

AA 100

ΣΥΝΔΥΑΣΜΕΝΟ ΚΑΤΑΓΜΑ ΚΟΤΥΛΗΣ-ΛΕΚΑΝΗΣ ΣΥΣΤΟΙΧΑ ΜΕ ΣΥΝΘΕΤΟ ΚΑΤΑΓΜΑ ΚΝΗΜΗΣ ΣΕ ΠΟΛΥΤΡΑΥΜΑΤΙΑ. ΠΡΟΕΓΧΕΙΡΗΤΙΚΟΣ ΣΧΕΔΙΑΣΜΟΣ ΚΑΙ ΜΕΘΟΔΟΛΟΓΙΑ ΟΣΤΕΟΣΥΝΘΕΣΗΣ ΣΕ ΣΤΑΔΙΑ.

Αθανάσιος Κώνστας[1], Δημήτριος Κλαψάκης[1], Μάρκος Ποσάντζης[1], Δάμων Όζμπαγτζη - Χαραλαμπίδης[1], Γεώργιος Παπαγεωργίου[1]
[1]Γενικό Κρατικό Νίκαιας "Αγ. Παντελεημων"

ΣΚΟΠΟΣ: Η Περιγραφή της μεθοδολογίας οστεοσύνθεσης σε στάδια ενός σύνθετου περιστατικού πολυκαταγματία με συνδυασμένο κάταγμα κοτύλης (εγκάρσιο με κάταγμα οπισθίου τοιχώματος με εξάρθρημα σύστοιχης ιερολαγονίου άρθρωσης), σύστοιχα με το σύνθετο κάταγμα κνήμης (ανοιχτό grade 1 συντριπτικό διάφυσης κνήμης με κάταγμα pilon) και ρήξη οπισθίου χιαστού συνδέσμου με οπίσθια έξω γωνία.
ΜΕΘΟΔΟΣ & ΥΛΙΚΟ: Ασθενής 37 ετών διακομίστηκε με αεροδιακομιδή στα ΤΕΠ του νοσοκομείου μας 12 ώρες μετά από τροχαίο ατύχημα με δίκυκλο. Ο ασθενής ήταν αιμοδυναμικά σταθερός και κατά την κλινική εκτίμηση διαπιστώθηκε βράχυνση αρ κάτω άκρου και αδυναμία έκτασης της ποδοκνημικής (2/5). Ο ασθενής υποβλήθηκε σε αξονική τομογραφία (body CT) με σκιαγραφικό και ανευρέθηκαν οι προαναφερθείσες κακώσεις. Ακολούθησε σταδιακή χειρουργική αντιμετώπιση.
ΑΠΟΤΕΛΕΣΜΑ: Ο ασθενής εξήλθε από το νοσοκομείο με βελτίωση της κλινικής εικόνας της πάρεσης του περονιαίου νεύρου (3/5), αντιπηκτική αγωγή, fortathrin για 3 εβδομάδες και πρόγραμμα φυσικοθεραπείας.
Υποβλήθηκε σε κλινική και ακτινολογική παρακολούθηση σε διαστήματα 6 εβδομάδων και στους 8 μήνες επετεύχθη κλινική και ακτινολογική πώρωση των καταγμάτων και βελτίωση της κλινικής εικόνας του περονιαίου νεύρου (4/5).

ΣΥΜΠΕΡΑΣΜΑ: Η αντιμετώπιση των σύνθετων κακώσεων της λεκάνης απαιτεί σωστή εκτίμηση του περιστατικού και σταδιακή αντιμετώπιση με βάση την φυσιολογική κατάσταση του ασθενούς. Η αξονική τομογραφία με ανασύσταση είναι σημαντικό εργαλείο στον προεγχειρητικό σχεδιασμό. Η χειρουργική ομάδα επίσης πρέπει να έχει εμπειρία και κατάλληλο εξοπλισμό (set εργαλείων, υλικών οστεοσύνθεσης).

Name : LAMAJ LEONARD
RADIOLOGY DEPARTMENT
Name : LAMAJ LEONARD
RADIOLOGY DEPARTMENT

AA 101

ΑΠΟΤΕΛΕΣΜΑΤΑ ΤΗΣ ΑΝΤΙΜΕΤΩΠΙΣΗΣ ΠΕΡΙΠΤΩΣΕΩΝ ΚΑΘΥΣΤΕΡΗΜΕΝΗΣ ΠΩΡΩΣΗΣ ΚΑΤΑΓΜΑΤΩΝ ΔΙΑΦΥΣΗΣ ΚΝΗΜΗΣ ΕΠΙ ΕΔΑΦΟΥΣ ΕΝΔΟΜΥΕΛΙΚΗΣ ΉΛΩΣΗΣ ΜΕ ΤΗ ΧΡΗΣΗ ΠΛΟΥΣΙΟΥ ΣΕ ΑΙΜΟΠΕΤΑΛΙΑ ΠΛΑΣΜΑΤΟΣ

Dr. Δημήτριος Μπέγκας[1], **Κος Σταμάτιος Χατζόπουλος[1]**, Κος Ανδρέας Παπαγεωργίου[1], Κος Ανδρέας Γιαννακόπουλος[1], Κος Αλέξανδρος Παστρούδης[1]
[1]Στ΄ Ορθοπαιδική Κλινική Γενικό Νοσοκομείο Ασκληπιείο Βούλας

Σκοπός: Η αξιολόγηση της χρήσης πλούσιου σε αιμοπετάλια πλάσματος (PRP) στην αντιμετώπιση της καθυστερημένης πώρωσης καταγμάτων της διάφυσης της κνήμης (ΚΠΚΔΚ) επί εδάφους ενδομυελικής ήλωσης (ΕΗ).
Υλικό και Μέθοδος: Η μελέτη διενεργήθηκε μεταξυ 2014 και 2017. Περιλάμβανε 51(45 άνδρες και 6 γυναίκες) ασθενείς με ΚΠΚΔΚ επί εδάφους ΕΗ. Σε όλους εφαρμόστηκε δυναμοποίηση ήλου και οστεοτομία περόνης κάτωθεν του κνημιαίου κατάγματος. Σε 27 ασθενείς(ομάδα Α) εγχύθηκαν υπό ακτινοσκοπικό έλεγχο στην καταγματική εστία 5ml αυτόλογου PRP. Στους υπόλοιπους 24(ομάδα Β) δεν έγινε έγχυση PRP. Η μετεγχειρητική παρακολούθηση έγινε σε διαστήματα 1 μηνός μέχρι τη συμπλήρωση 6 μηνών από την έγχυση. Η αξιολόγηση των αποτελεσμάτων βασίστηκε σε κλινικά (Visual Analogue Scale of pain/VAS, παρουσία κινητικότητας στην καταγματική εστία/ΚΚΕ, οίδημα, αυξημένη θερμοκρασία τοπικά) και ακτινολογικά (ρυθμός/ΡΠ και χρονική διάρκεια πώρωσης/ΧΔΠ) κριτήρια και στην ύπαρξη επιπλοκών.
Αποτελέσματα: Στην ομάδα Α ο ΡΠ ήταν σημαντικά υψηλότερος έναντι της Β (88,9% έναντι 55,6%, p = 0,025). Σημαντική μείωση στην ομάδα Α σε σχέση με τη Β παρουσίασαν η ΧΔΠ (3,1±0,9 μήνες έναντι 5,2±1,1 μήνες, p =0.030) οι τιμές VAS(2.1±0,4 έναντι 6,7±1,3, p = 0,028), η ΚΚΕ (απουσία στο 89% έναντι 56% των ασθενών στην τελευταία επανεξέταση, p = 0,025) και η εμφάνιση τοπικού οιδήματος και αυξημένης θερμοκρασίας. Στην ομάδα Β υπήρξαν 2 (22%) περιπτώσεις θραύσης υλικού και 1 (11%) λοίμωξης μαλακών μορίων.
Συμπεράσματα: Η χρήση PRP στην αντιμετώπιση ΚΠΚΔΚ επί εδάφους ΕΗ παρουσιάζει σημαντική βελτίωση του ΡΠ και της ΧΔΠ, χαμηλό ποσοστό επιπλοκών και μείωση του πόνου, της κινητικότητας και των σημείων φλεγμονής στην καταγματική εστία.

AA 102

ΑΠΟΤΕΛΕΣΜΑΤΑ ΤΗΣ ΠΡΩΙΜΗΣ ΚΑΙ ΚΑΘΥΣΤΕΡΗΜΕΝΗΣ ΦΟΡΤΙΣΗΣ ΤΟΥ ΆΚΡΟΥ ΠΟΔΟΣ ΣΤΗ ΣΥΝΤΗΡΗΤΙΚΗ ΚΑΙ ΧΕΙΡΟΥΡΓΙΚΗ ΑΝΤΙΜΕΤΩΠΙΣΗ ΤΩΝ ΚΑΤΑΓΜΑΤΩΝ ΤΟΥ ΦΥΜΑΤΟΣ ΤΟΥ ΠΕΜΠΤΟΥ ΜΕΤΑΤΑΡΣΙΟΥ

Dr. Δημήτριος Μπέγκας[1], Κος Σταμάτιος Χατζόπουλος[1], Κος Ευάγγελος Λυμάξης, Κος Ανδρέας Παπαγεωργίου[1], Κος Ιωάννης Ηλιάδης[1], Κος Παναγιώτης Παναγόπουλος[1], Κος Αλέξανδρος Παστρούδης[1]
[1]Στ΄ Ορθοπαιδική Κλινική Γενικό Νοσοκομείο Ασκληπιείο Βούλας

Σκοπός: Η αξιολόγηση των αποτελεσμάτων εφαρμογής πρώιμης (ΠΦ) και καθυστερημένης (ΚΦ) φόρτισης του άκρους ποδός στη συντηρητική και χειρουργική αντιμετώπιση των καταγμάτων του φύματος του πέμπτου μεταταρσίου (5ου ΜΤΤ).
Υλικό και Μέθοδος: Μεταξύ 2012 και 2017, 214 ασθενείς με κάταγμα φύματος 5ου ΜΤΤ αντιμετωπίστηκαν στην κλινική μας. Από αυτούς 108 αντιμετωπίστηκαν συντηρητικά (ακινητοποίηση με βραχύ κνημοποδικό νάρθηκα) και ανάλογα με το αν εφαρμόστηκε ΠΦ (4-5 ημέρες μετά το κάταγμα) ή ΚΦ (4 εβδομάδες μετά το κάταγμα) του άκρου ποδός, χωρίστηκαν σε δύο ομάδες Α (58 ασθενείς) και Β (50 ασθενείς) αντίστοιχα. Οι υπόλοιποι 106 ασθενείς αντιμετωπίστηκαν χειρουργικά (οστεοσύνθεση με βίδα ή ταινία ελκυσμού) και ανάλογα με το αν εφαρμόστηκε ΠΦ (4-5 ημέρες μετά το κάταγμα) ή ΚΦ (4 εβδομάδες μετά το κάταγμα) άκρου ποδός, χωρίστηκαν αντίστοιχα στις ομάδες Γ (49 ασθενείς) και Δ (57 ασθενείς). Τα αποτελέσματα αξιολογήθηκαν σύμφωνα με κλινικά (Visual Analogue Scale/VAS, American Foot Ankle Society Score/AOFAS) και ακτινολογικά κριτήρια (χρόνος πώρωσης του κατάγματος/ΧΠΚ, τοπική οστική απορρόφηση/ΤΟΑ) και από την εμφάνιση επιπλοκών.
Αποτελέσματα: Η μέση διάρκεια follow up ήταν 7,2 (6-24) μήνες. Δεν υπήρξαν σημαντικές διαφορές μεταξύ των ομάδων στις βαθμολογίες AOFAS και VAS. Στις ομάδες ΠΦ (Α και Γ) ο μέσος ΧΠΚ ήταν ελαφρώς συντομότερος από αυτές της ΚΦ (Β και Δ) και υπήρξαν λιγότερες περιπτώσεις ΤΟΑ, παρατηρήθηκαν όμως περισσότερες επιπλοκές.
Συμπεράσματα: Η ΠΦ των καταγμάτων του φύματος του 5ου ΜΤΤ που αντιμετωπίζονται είτε συντηρητικά είτε χειρουργικά, φαίνεται να υπερισχύει ελαφρώς της ΚΦ όσον αφορά το ΧΠΚ και την ΤΟΑ, είναι όμως πιο επιρρεπής στην εμφάνιση επιπλοκών.

AA 103

ΠΕΡΙΠΤΩΣΗ ΑΤΡΑΥΜΑΤΙΚΟΥ ΟΠΙΣΘΙΟΥ ΕΞΑΡΘΡΗΜΑΤΟΣ ΙΣΧΙΟΥ ΣΕ ΑΣΘΕΝΗ ΜΕ ΙΣΤΟΡΙΚΟ ΧΡΟΝΙΟΥ ΝΕΥΡΟΛΟΓΙΚΟΥ ΝΟΣΗΜΑΤΟΣ ΜΕΤΑ ΑΠΟ ΧΕΙΡΟΥΡΓΗΘΕΝ ΔΙΑΤΡΟΧΑΝΤΗΡΙΟ ΚΑΤΑΓΜΑ

MSc Απόστολος Γκάντσος[1], **Μιχαήλ Κότσαπας[1]**, Κρικόρ Γκουμουσιάν[1], Παύλος Ενφιετζόγλου[1], Ιορδάνης Πετράκης[1], Αλέξανδρος Ελευθερόπουλος[1]
[1]*Γενικό Νοσοκομείο Νάουσας*

Σκοπός: Παρουσιάζουμε περίπτωση ασθενούς με ατραυματικό οπίσθιο εξάρθρημα ισχίου σε ασθενή με χρόνιο νευρολογικό νόσημα μετά από χειρουργηθέν διατροχαντήριο κάταγμα.
Μέθοδος-Εργαλεία: Πρόκειται για ασθενή 69 ετών με ιστορικό άνοιας από 10ετίας υπό φαρμακευτική αγωγή και συνοδό ατελή σπαστική παραπάρεση σκελών άμφω, η οποία υπέστη διατροχαντήριο κάταγμα δεξιού μηριαίου. Το κάταγμα αντιμετωπίστηκε με ενδομυελική ήλωση και η ασθενής εξήλθε μετά από 12 ημέρες ομαλής μετεγχειρητικής πορείας. Στον τρίτο μήνα μετεγχειρητικά, στο πλαίσιο προγραμματισμένου επανελέγχου, διαπιστώθηκε ατραυματικό οπίσθιο εξάρθρημα του δεξιού ισχίου, το οποίο αντιμετωπίστηκε με κλειστή ανάταξη σε όμορο νοσοκομείο. Στον έκτο μήνα μετεγχειρητικά, η ασθενής εξετάστηκε σε Παθολογικό ιατρείο όμορου νοσοκομείου λόγω εμπύρετου και παραπέμφθηκε στην Ορθοπαιδική Κλινική του Νοσοκομείου Νάουσας λόγω υποτροπής του οπίσθιου εξαρθρήματος δεξιού ισχίου. Πραγματοποιήθηκε παρακέντηση της άρθρωσης του δεξιού ισχίου και στη συνέχεια κλειστή ανάταξη του εξαρθρήματος. Δεν παρατηρήθηκε έκπτωση στη λειτουργία του ισχιακού νεύρου. Η ασθενής έλαβε την κατάλληλη αγωγή μετά από καλλιέργεια του αρθρικού υγρού, απυρέτησε και εξήλθε μετά από κλινικοεργαστηριακή βελτίωση.
Αποτελέσματα: Το ατραυματικό οπίσθιο εξάρθρημα του ισχίου ανατάχθηκε κλειστά και η ασθενής βελτιώθηκε κλινικά.
Συμπεράσματα: Το ατραυματικό εξάρθρημα ισχίου δύναται να παρατηρηθεί σε ασθενή με σπαστικού τύπου νευρολογική σημειολογία και χειρουργηθέν διατροχαντήριο κάταγμα ισχίου. Η επαρκής ρύθμιση της φαρμακευτικής αγωγής, η φυσικοθεραπεία και η επαρκής κινητοποίηση αποτελούν βοηθητικούς παράγοντες για την επίτευξη ενός ικανοποιητικού μετεγχειρητικού αποτελέσματος και τη μείωση της πιθανότητας εξαρθρήματος.

ΑΑ 104

ΑΠΟΚΑΤΑΣΤΑΣΗ ΜΕΤΑΤΡΑΥΜΑΤΙΚΗΣ ΑΠΩΛΕΙΑΣ ΟΣΤΟΥ ΤΗΣ ΠΤΕΡΝΑΣ ΣΕ ΑΝΟΙΚΤΟ ΚΑΤΑΓΜΑ ΙΙΒ ΜΕ ΑΝΑΤΟΜΙΚΟ ΕΜΦΥΤΕΥΜΑ ΠΤΕΡΝΑΣ ΤΡΙΣΔΙΑΣΤΑΤΗΣ ΕΚΤΥΠΩΣΗΣ.

ΑΝ. ΚΑΘΗΓΗΤΡΙΑ ΟΡΘΟΠΑΙΔΙΚΗΣ ΟΛΓΑ ΣΑΒΒΙΔΟΥ[1], ΕΙΔΙΚΕΥΟΜΕΝΟΣ ΟΡΘΟΠΑΙΔΙΚΗΣ Ιωάννης Τρικούπης[1], ΕΙΔΙΚΕΥΟΜΕΝΟΣ ΟΡΘΟΠΑΙΔΙΚΗΣ Σπύρος Σιούτης[1], ΕΙΔΙΚΕΥΟΜΕΝΟΣ ΟΡΘΟΠΑΙΔΙΚΗΣ Ιωάννης Ζαφείρης[1], ΕΙΔΙΚΕΥΟΜΕΝΟΣ ΟΡΘΟΠΑΙΔΙΚΗΣ Αναστάσιος Ρουστέμης[1], ΕΙΔΙΚΕΥΟΜΕΝΟΣ ΟΡΘΟΠΑΙΔΙΚΗΣ Φωτεινή Σουκάκου[1], ΕΙΔΙΚΕΥΟΜΕΝΗ ΟΡΘΟΠΑΙΔΙΚΗΣ Δήμητρα Μελισσαρίδου[1], ΚΑΘΗΓΗΤΗΣ ΟΡΘΟΠΑΙΔΙΚΗΣ Παναγιώτης Παπαγγελόπουλος[1]
[1]Α΄Ορθοπαιδική Χειρουργική Κλινική ΕΚΠΑ, ΠΓΝ ΑΤΤΙΚΟΝ.

ΣΚΟΠΟΣ: Παρουσίαση πρώτης περιπτώσεως στην Ελλάδα, αντικατάστασης μεγάλου οστικού κενού πτέρνας μετά από ανοικτό κάταγμα ΙΙΙΒ, με ειδική πρόθεση μεταλλικής πτέρνας τρισδιάστατης (3D) εκτύπωσης.

ΥΛΙΚΟ & ΜΕΘΟΔΟΣ: Πρόκειται για άνδρα 26 ετών ο οποίος μετά από πτώση από γέφυρα, υπέστει ανοικτά κατάγματα ΙΙΙΒ κατά Gustillo και στις δύο πτέρνες με μεγάλη οστική απώλεια. Μετά από επιμελή μηχανικό και χειρουργικό καθαρισμό των ανοικτών καταγμάτων, διαπιστώθηκε ότι έλλειμμα του 2/3 του οστού των πτερνών άμφω. Για την πλήρωση του «κενού» τοποθετήθηκε ακρυλικό τσιμέντο με αντιβιοτικό. Ο ασθενής μετεγχειρητικά έλαβε αντιβιοτική χημειοπροφύλαξη. Μετεγχειρητικά, η βάδιση ήταν δύσκολη και η στήριξη στον αριστερό άκρο πόδα λίαν επώδυνη. Δύο έτη μετεγχειρητικά, για την αποκατάσταση της ανατομίας και λειτουργικότητας του ποδός, αποφασίστηκε η αποκατάσταση της αριστερής πτέρνας και η τοποθέτηση μεταλλικής πρόθεσης πτέρνας τρισδιάστατης εκτύπωσης, με βάσει την αξονική τομογραφία της πτέρνας, άκρου ποδός και ποδοκνημικής. Η πρόθεση σταθεροποιήθηκε στον αστράγαλο με πορώδη στυλεό. Ο αχίλλειος τένοντας επανακαθηλώθηκε στην μεταλλική πρόθεση με μη απορροφήσιμα ράμματα.

ΑΠΟΤΕΛΕΣΜΑΤΑ: Με χρόνο παρακολούθησης 6 μήνες, ο ασθενής παρουσιάζει αποκατάσταση της ανατομίας του οπισθίου ποδός, πλήρες εύρος κίνησης της αριστεράς ποδοκνημικής και ανώδυνη βάδιση.

ΣΥΜΠΕΡΑΣΜΑ: Η σύγχρονη τεχνολογία της τρισδιάστατης εκτύπωσης μπορεί να δώσει λύση σε σοβαρά προβλήματα οστικών ελλειμμάτων. Η εμφύτευση ειδικής μεταλλικής πτέρνας τρισδιάστατης εκτύπωσης από τιτάνιο έδωσε άριστα αποτελέσματα σε σοβαρή μετατραυματική οστική απώλεια της πτέρνας.

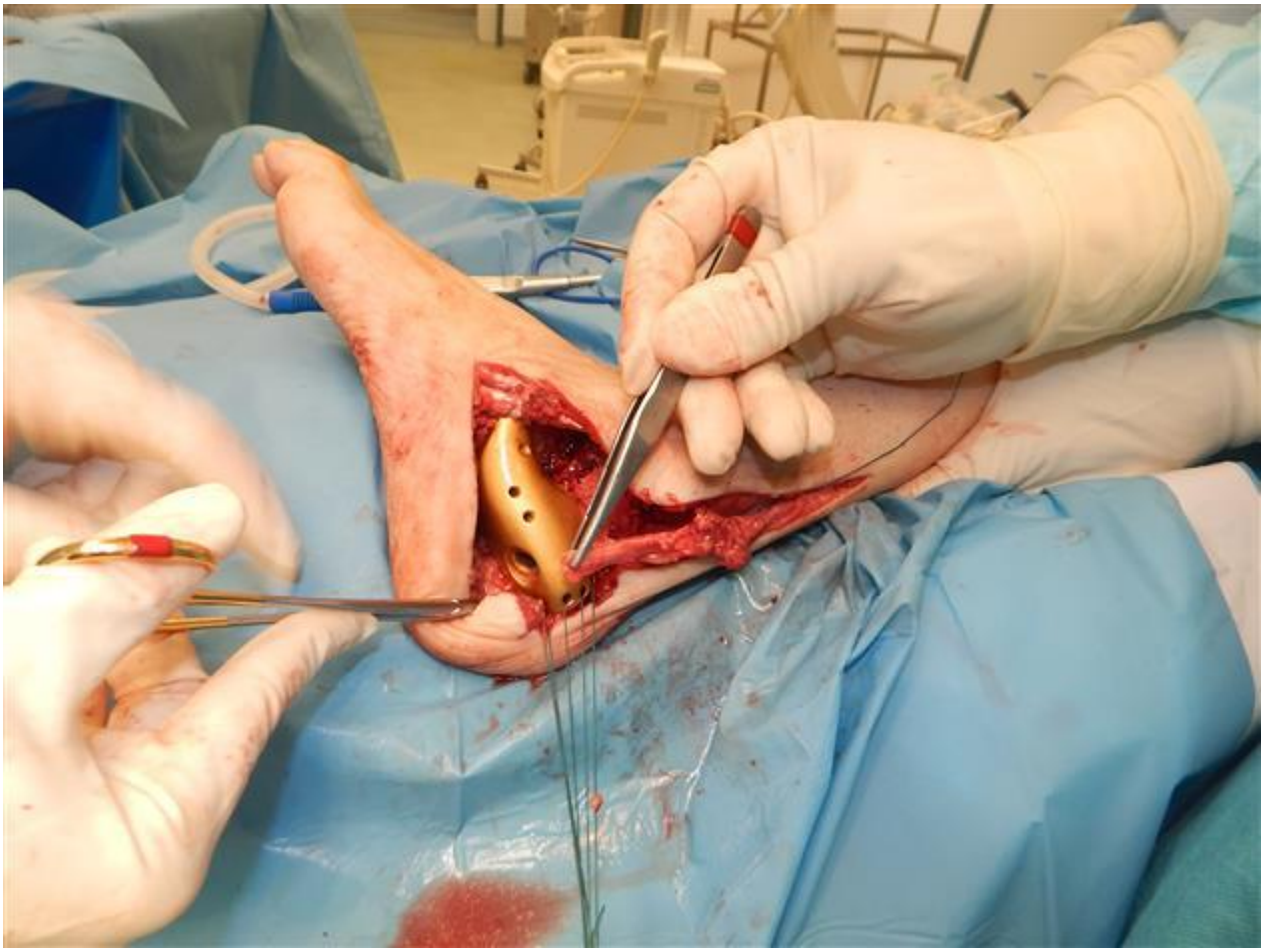

AA 105

Surgery for non-union after 5th metatarsal fractures - the good guy becomes the bad guy!

MR EMMANOUIL KOKKINAKIS[1], DR MONICA SHERIDAN[1,2], MRS NICOLA JANE MADELEY[1], MR CHINASSAMY SENTHIL KUMAR[1]
[1]GLASGOW ROYAL INFIRMARY, [2]UNIVERSITY OF GLASGOW

INTRODUCTION: The majority of the 5th metatarsal fractures are successfully treated conservatively and only a few patients require surgical fixation for symptomatic non-union. The tuberosity avulsion fractures are generally considered benign injuries with the more distal fractures showing a propensity to develop delayed/non-union. We studied a cohort of patients who underwent surgery for the treatment of non-union and report on the outcome and the rate of complications and requirement for additional surgery.

METHODS: All patients who required surgery to their 5th metatarsal, from June 2008 to May 2018, were included in this retrospective study. Demographic and clinical outcome data and radiographic classification of fracture types were collected, reviewed and analysed.

RESULTS: 35 patients had undergone surgery for 5th metatarsal fractures during this time period and 31 of these had been operated for a painful non-union. 12 were tuberosity avulsion fractures (Lawrence and Botte type I) and 23 were Type 2 and 3. Five patients (14.3%) experienced a further symptomatic non-union after initial surgery; Type 1 fractures were 11 times more likely to result in non-union (p=0.0375). Wound complications were seen in 14.3% of the sample whilst 22.9% of the group required some form of further surgery, with a significant association between Type 1 fractures and the need for further surgery (p=0.0107).

CONCLUSION: This study is the first of its kind reporting specifically on the outcome after surgical fixation of a non-union of the 5th metatarsal fractures. Overall, surgery had a good outcome with a low complication rate, though it is interesting to note that Type 1 fractures which traditionally have a low non-union rate after conservative treatment are associated with a significant increased incidence of non-union if operated for symptomatic non-union and require additional surgery.

AA 106

Ενδομυελική ήλωση σε δύο περιπτώσεις ηλικιωμένων ασθενών με κάταγμα βραχιονίου κεφαλής 2 τεμαχίων κατά Neer.

Δρ. Παναγιώτης Αδαμόπουλος[1], Χρυσόστομος Τζούρος[1], Αριστείδης Αδρακτάς[1], Δρ. Χρήστος Αλεξανδρόπουλος[1]
[1]*Ορθοπαιδικη Κλινικη Γενικου Νοσοκομειου Κορινθου*

Σκοπός: Σκοπός μας είναι η παρουσίαση της ενδομυελικής ήλωσης βραχιονίου με κοντό ήλο T2®PHN σε περιπτώσεις κατάγματος χειρουργικού αυχένα με συντριπτικό απαρεκτόπιστο κάταγμα βραχιονίου κεφαλής, 2 τεμαχίων κατά Neer , σε ηλικιωμένους ασθενείς.
Υλικό και μέθοδος: Από τη σειρά της κλινικής μας παρουσιάζουμε δύο αντιπροσωπευτικές περιπτώσεις δύο ηλικιωμένων γυναικών, άνω των 70 ετών, με κάταγμα χειρουργικού αυχένα και με συντριπτικό απαρεκτόπιστο κάταγμα κεφαλής βραχιονίου, στις οποίες πραγματοποιήσαμε ενδομυελική ήλωση βραχιονίου με κοντό ήλο. Οι ασθενείς τοποθετήθηκαν σε θέση beach chair υπό περιοχική αναισθησία. Ακολουθήθηκε προσθιοπλάγια τομή 2 cm, περίπου 3 cm από το ακρώμιο. Ακολούθησε ανατομική ανάταξη της κεφαλής με την χρήση του awl υπό ακτινολογικό έλεγχο, δεν κάναμε reaming για να μην γίνει ζημιά στην κεφαλή και προχωρήσαμε στην τοποθέτηση του ήλου. Τέθηκαν 3 κοχλίες πολυαξονικά σταθεροποιώντας την κεφαλή και ένας κοχλίας περιφερικά του ήλου. Συνολικός χειρουργικός χρόνος 20'.
Αποτελέσματα: Οι ασθενείς ακολούθησαν άμεση ήπια κινησιοθεραπεία και επανέκτησαν πολύ γρήγορα ικανοποιητικό εύρος κίνησης. Ακολούθησε follow up μέχρι τους 6 μήνες με άριστη κλινική και ακτινολογική εικόνα. Η πόρωση του κατάγματος ολοκληρώθηκε στις 8-10 εβδομάδες και δεν παρουσιάστηκε εμφανή εικόνα συμβατή με οστεονέκρωση μέχρι τους 6 μήνες.
Συμπεράσματα: Σε αυτές τις περιπτώσεις ηλικιωμένων ασθενών με κάταγμα κεφαλής βραχιονίου, θεωρούμε ότι η συγκεκριμένη επέμβαση είναι η μέθοδος εκλογής, λόγω μειωμένης επεμβατικότητας, ελάχιστου χειρουργικού χρόνου, λιγότερης αιμορραγίας και ελάχιστης ακτινοβολίας στην οποία εκτίθεται ασθενής και χειρουργός. Οι πιθανότητες μετεγχειρητικής οστεονέκρωσης της κεφαλής δεν φαίνεται βιβλιογραφικά να είναι μεγαλύτερες από τις επεμβάσεις εσωτερικής οστεοσύνθεσης και φαίνεται να υπερτερεί όσον αφορά την φυσική αποκατάσταση.

ΑΑ 107

Η ΕΓΚΑΙΡΗ ΠΑΡΕΜΒΑΣΗ ΕΠΗΡΕΑΖΕΙ ΤΗΝ ΠΡΟΓΝΩΣΗ ΤΩΝ ΑΝΟΙΧΤΩΝ ΚΑΤΑΓΜΑΤΩΝ ΤΗΣ ΚΝΗΜΗΣ;

Αλέξανδρος Βασιλάκης[1], Γρηγόριος Τσακούμης[1], Χαράλαμπος Κοντός[1], Δημήτριος Καραχανίδης[1], Ιωάννης Κατραμπασάς[1], Εμμανουήλ Δρακουλάκης[1]
[1]*Γ.Ν. Ασκληπιείο Βούλας*

Τα ανοιχτά κατάγματα κνήμης παραδοσιακά είναι επείγουσα κατάσταση στο ορθοπαιδικό τραύμα. Συστήνεται ως ιδανικός χρόνος άμεσης παρέμβασης εντός 6-8 ωρών από την κάκωση αν και φαίνεται στην βιβλιογραφία να ποικίλλει.
Σκοπός: Μελετήσαμε έναν αριθμό ανοιχτών καταγμάτων που προσήλθαν στα επείγοντα και αντιμετωπίστηκαν σε διαφορετικούς χρόνους στο 24ώρο και συσχετίσαμε την επίδραση του χρόνου έναρξης θεραπείας με την τελική έκβαση και τις επιπλοκές (λοιμώξεις,ψευδαρθρώσεις,mal-union,νεκρώσεις δέρματος).
Μέθοδος: Σε διάστημα 8 ετών αντιμετωπίστηκαν 31 ανοιχτά κατάγματα κνήμης εκ των οποίων κατά την ταξινόμηση Gustilo 15 ήταν τύπου I, 10 τύπου II και 6 τύπου III. Οι ασθενείς ταξινομήθηκαν σε τρείς ομάδες με βάση τον χρόνο αντιμετώπισης από τον τραυματισμό τους μέχρι το χειρουργείο. Σε λιγότερο από 8 ώρες αντιμετωπίστηκαν οι 11 ασθενείς (35%), σε 8 με 16 ώρες 14 (45%) και σε 16 έως 24 ώρες 6(20%). Ακολουθήθηκαν βάσει ενδείξεων κλασσικές θεραπευτικές τεχνικές (χειρουργικός καθαρισμός, ενδομυελική ήλωση, εξωτερική οστεοσύνθεση). Ο μέσος όρος follow-up ήταν ένα έτος.
Αποτελέσματα: Το 55% των περιστατικών που παρουσίασαν επιπλοκές ήταν στην ομάδα ασθενών που υπεβλήθησαν σε θεραπεία εντός 8 ωρών, το 34% μεταξύ 8 έως 16 ωρών και το 11% από 16 έως 24 ωρών. Επιπλέον το 20% των καταγμάτων Gustilo I εμφάνισαν επιπλοκές, το 30% στα Gustilo II και 50% στα III.
Συμπεράσματα: Συνεπώς παρουσιάστηκε αύξηση των επιπλοκών στα κατάγματα που αντιμετωπίστηκαν τις πρώτες 8 ώρες. Δεν παρατηρείται αύξηση στις επιπλοκές σε καθυστερημένη παρέμβαση. Αντιθέτως η εμφάνιση των επιπλοκών σε αυτά τα κατάγματα συσχετίζεται περισσότερο με την βαρύτητα της κάκωσης πάρα με τον χρόνο παρέμβασης.

AA 108

ΕΝΑ ΠΕΡΙΣΤΑΤΙΚΟ ΑΝΟΙΚΤΟΥ ΚΑΤΑΓΜΑΤΟΣ ΚΝΗΜΗΣ ΤΥΠΟΥ IIIC ΜΕ ΟΣΤΙΚΟ ΕΛΛΕΙΜΜΑ ΚΑΙ ΘΕΡΜΗ ΙΣΧΑΙΜΙΑ >13 ΩΡΕΣ.

MD ΑΙΚΑΤΕΡΙΝΗ ΜΠΑΒΕΛΟΥ[1], MD ΙΩΑΝΝΑ ΛΙΑΝΟΥ[1], MD ΔΗΜΗΤΡΙΟΣ ΤΑΤΑΡΑΚΗΣ[1], ΑΝΑΠΛΗΡΩΤΗΣ ΚΑΘΗΓΗΤΗΣ ΟΡΘΟΠΑΙΔΙΚΗΣ ΑΝΔΡΕΑΣ ΠΑΝΑΓΟΠΟΥΛΟΣ[1], MD ΑΝΑΣΤΑΣΙΑ ΑΜΠΑΡΙΩΤΟΥ[1], PHD ΑΝΤΩΝΙΟΣ ΚΟΥΖΕΛΗΣ[1]

[1]ΠΑΝΕΠΙΣΤΗΜΙΑΚΟ ΝΟΣΟΚΟΜΕΙΟ ΠΑΤΡΩΝ

ΕΙΣΑΓΩΓΗ

Η θεραπεία των ανοικτών καταγμάτων της κνήμης τύπου IIIC μπορεί να αποτελέσει πρόκληση ακόμα και για έμπειρους Ορθοπαιδικούς Χειρουργούς. Η απόφαση για διάσωση του μέλους ή διενέργεια ακρωτηριασμού είναι εξαιρετικά δύσκολη και τα συσήματα βαθμολόγησης δεν φαίνεται να την επηρεάζουν σημαντικά. Παρότι ο χρόνος ισχαιμίας έχει αποδειχθεί ότι είναι ένας από τους κύριους παράγοντες, όλο και περισσότερες προσπάθειες για διάσωση και αποκατάσταση άκρων με χρόνο ισχαιμίας >6 ώρες, γίνονται τις τελευταίες δεκαετίες.

ΠΕΡΙΣΤΑΤΙΚΟ

Παρουσιάζουμε την περίπτωση ενός 49χρονου άνδρα με ανοικτό κάταγμα κνήμης τύπου IIIC, με οστικό έλλειμμα και θερμή ισχαιμία 13 ωρών, που υπέστη επαναγγείωση και αποκατάσταση με καλά ακτινολογικά και λειτουργικά αποτελέσματα, με χρόνο παρακολούθησης 2,5 έτη.

ΣΥΖΗΤΗΣΗ

Η θεραπεία ανοικτών καταγμάτων κνήμης τύπου IIIC είναι μία απαιτητική διαδικασία. Χρειάζεται η συνεργασία μεταξύ διαφορετικών Ειδικοτήτων καθώς και μεταξύ του θεράποντα χειρουργού και του πλήρους ενημερωμένου ασθενούς, ετσί ώστε να επιτευχθεί η καταλληλότερη και αποτελεσματικότερη θεραπευτική μέθοδος.

AA 109

Αρτηριακή εμβολή με ισχαιμία κάτω άκρου σε ασθενή με κάταγμα ισχίου μετά από θρομβοκυτταροπενία επαγόμενη από βεραπαμίνη.

Δρ. Πέτρος Καψετάκης[1], Δρ Γεώργιος Μαγαράκης[1], Δρ Ιωάννης Ανυφαντάκης[1], Δρ Χαράλαμπος Χριστοφορίδης[1], Δρ Κων/νος Χανιωτάκης[1], Δρ Παναγιώτης Συλιγνάκης[1], Δρ Βασίλειος Γενετζάκης[1], Δρ Χρήστος Κουτσερίμπας[2], Δρ Κων/νος Ράπτης[2], Δρ Διονύσιος Ζάβρας[1], Δρ Καλλιόπη Αλπαντάκη[1]
[1]Βενιζέλειο Γενικό Νοσοκομείο Ηρακλείου, [2]251 Γενικό Νοσοκομείο Αεροπορίας

Σκοπός: Παρουσίαση περιστατικού με σοβαρή αρτηριακή εμβολή με ισχαιμία κάτω άκρου σε ασθενή με κάταγμα ισχίου μετά από θρομβοκυτταροπενία επαγόμενη από βεραπαμίνη. Υλικό & Μέθοδος : Παρουσιάζουμε μία ασθενή 75 χρόνων, η οποία μετά από ενδομυελική ήλωση (Gamma Nail) διατροχαντήριου κατάγματος ισχίου εμφάνισε ισχαιμία του αριστερού κάτω άκρου με εμβολή της επιπολής μηριαίας αρτηρίας, παρά την επαρκή αντιπηκτική αγωγή με βεραπαμίνη. Η ασθενής υποβλήθηκε σε εμβολεκτομή, ενώ τα θετικά αντιηπαρινικά αντισώματα επιβεβαίωσαν τη διάγνωση.
Αποτέλεσμα : Τα κατάγματα ισχίου συνοδεύονται από υψηλή νοσηρότητα και σημαντική θνητότητα και αποτελούν ένα μεγάλο πρόβλημα για τη δημόσια υγεία. Η προφύλαξη με τη χρήση χαμηλού μοριακού βάρους ηπαρίνης (ΧΜΒΗ) έχει μειώσει τη συχνότητα σοβαρότερων θρομβοεμβολικών επεισοδίων . Όμως, η επαγόμενη από την ηπαρίνη θρομβοκυτταροπενία (HIT) , που προκαλεί φαρμακευτική ανοσολογική αντίδραση στην ηπαρίνη εξακολουθεί να αποτελεί μια σοβαρή επιπλοκή της αντιπηκτικής αγωγής σε αυτούς τους ασθενείς.
Συμπεράσματα: Η αρτηριακή εμβολή είναι μια σπάνια επιπλοκή θρομβοκυτταροπενίας από ηπαρίνη χαμηλού μοριακού βάρους. Χρειάζεται υψηλός δείκτης υποψίας και παρακολούθηση του αριθμού των αιμοπεταλίων για την έγκαιρη διάγνωση και αποφυγή τέτοιων καταστάσεων που μπορούν να αποβούν μοιραίες τόσο για το μέλος όσο και για τη ζωή του ασθενούς.

AA 110

ΟΠΙΣΘΙΟ ΕΞΑΡΘΡΗΜΑ ΩΜΟΥ. ΔΙΑΓΝΩΣΗ ΠΟΥ ΣΥΧΝΑ ΔΙΑΛΑΝΘΑΝΕΙ

Ορθοπαιδικός Βασίλειος Κεχαγιάς[1], Ορθοπαιδικός Κωνσταντίνος Κατούνης[1], Ορθοπαιδικός Πρόδρομος Νατσαρίδης[1], Ορθοπαιδικός Δημήτριος Οικονομόπουλος[1], Ορθοπαιδικός Λεωνίδας Μπάδρας[1]
[1]*Ορθοπαιδική Κλινική Γ.Ν. Βόλου "Αχιλλοπούλειο"*

Σκοπός: Το οπίσθιο εξάρθρημα του ώμου είναι σπάνιο και αντιπροσωπεύει το 2-4% των εξαρθρημάτων του ώμου. Αυτό προκαλείται μετά από βίαιη προσαγωγή και εσωτερική στροφή του άνω άκρου ή πτώση ή άμεση πλήξη πάνω στην πρόσθια επιφάνεια του ώμου. Η κλινική εικόνα του οπίσθιου εξαρθρήματος του ώμου δεν είναι η τυπική και συχνά μπορεί να διαλανθάνει της διάγνωσης. Σκοπός της εργασίας είναι η παρουσίαση δύο ασθενών με τέτοια βλάβη και ο τρόπος αντιμετώπισης αυτών.
Υλικό & Μέθοδοι: Ο 1ος ασθενής ήταν άνδρας ηλικίας 44 ετών και υπέστη τον τραυματισμό του από πτώση μετά την έγερση από την κλίνη του, ενώ ο 2ος ήταν άνδρας ηλικίας 38 ετών μετά από τροχαίο ατύχημα με μοτοσυκλέτα. Ο ακτινολογικός έλεγχος των ώμων έδειξε τα χαρακτηριστικά ακτινολογικά ευρήματα του οπίσθιου εξαρθρήματος. Η προσπάθεια ανάταξης και στους δύο στο Τ.Ε.Π ήταν ανεπιτυχής και για αυτό αποφασίσθηκε ανάταξη στο χειρουργείο με γενική αναισθησία. Έγινε κλειστή ανάταξη των σκελών με γενική αναισθησία και άμεσο ακτινοσκοπικό έλεγχο στο χειρουργείο, που επιβεβαιώθηκε η επιτυχής ανάταξη αυτών και στους 2 ασθενείς.
Αποτελέσματα: Στους ασθενείς μετά την ανάταξη συστήθηκε ακινητοποίηση του ώμου για 4 εβδομάδες και στην συνέχεια φυσικοθεραπεία και ασκήσεις ενδυνάμωσης των μυών του στροφικού πετάλου. Κατά την παρακολούθησή τους δεν παρουσιάστηκαν επιπλοκές, όπως παράλυση του μασχαλιαίου νεύρου, βλάβη του βραχιονίου πλέγματος, κάκωση των μασχαλιαίων αγγείων ή ρήξη του μυοτενόντιου πετάλου.
Συμπεράσματα: Το οπίσθιο εξάρθρημα του ώμου είναι μία σπάνια κάκωση, που συχνά μένει αδιάγνωστη. Για αυτό απαιτείται μεγάλη προσοχή κατά την εξέταση των κακώσεων του ώμου, ενώ τελικά η κατάλληλη αντιμετώπιση αυτής της κάκωσης εξασφαλίζει μία ομαλή αποκατάσταση της λειτουργίας του ώμου.

ΑΑ 111

Η ΧΡΗΣΗ ΚΛΕΙΔΟΥΜΕΝΩΝ ΑΝΑΤΟΜΙΚΩΝ ΠΛΑΚΩΝ ΓΙΑ ΤΗΝ ΑΝΤΙΜΕΤΩΠΙΣΗ ΤΩΝ ΠΕΡΙΠΡΟΘΕΤΙΚΩΝ ΚΑΤΑΓΜΑΤΩΝ ΜΗΡΙΑΙΟΥ Β1 ΚΑΙ C ΚΑΤΑ VANCOUVER

Δημήτριος Σκουτέρης[1], Ραφαηλία Σωτηρία Κιβωτίδου[1], Αθανάσιος Κασιάρας[1], Λεωνίδας Δήμου[1], Νικόλαος Σταυρόπουλος[1], Βασίλειος Ψυχογυιός[1]
[1]*Γ.Ν. Ασκληπιείο Βούλας*

ΣΚΟΠΟΣ

Έχουν περιγραφεί πολλές μέθοδοι για την αντιμετώπιση των περιπροθετικών καταγμάτων μηριαίου. Η χρήση κλειδούμενων ανατομικών πλακών προσφέρει άμεση γωνιακή σταθερότητα ιδιαίτερα στο οστεοπορωτικό οστό. Η παρούσα μελέτη παρουσιάζει τα αποτελέσματα της κλινικής μας με τη χρήση ανατομικών κλειδούμενων πλακών για τα κατάγματα μηριαίου τύπου Β1 και C κατά Vancouver μετά από Ολική Αρθροπλαστική Ισχίου.

ΥΛΙΚΟ – ΜΕΘΟΔΟΣ

Δεκατέσσερεις ασθενείς με μέση ηλικία τα 81 έτη (εύρος 75-91 έτη) υποβλήθηκαν σε οστεοσύνθεση με κλειδούμενη ανατομική πλάκα περιφερικού μηριαίου από το 2013 έως το 2019. Οκτώ κατάγματα ήταν τύπου Β1 και έξι τύπου C κατά Vancouver. Η μέση παρακολούθηση έφτασε τους 18,3 μήνες (εύρος 11-20 μήνες).

ΑΠΟΤΕΛΕΣΜΑΤΑ

Δεκατρείς από τους δεκατέσσερεις ασθενείς παρουσίασαν πώρωση του κατάγματος σε 4,5 μήνες (3,5-6,5 μήνες). Παρατηρήθηκε αστοχία υλικού σε έναν ασθενή στους 11 μήνες ενώ ένας ασθενής απεβίωσε ένα μήνα μετεγχειρητικά. Εννέα ασθενείς επέστρεψαν στο προεγχειρητικό επίπεδο κινητικότητας, δύο ασθενείς περπάτησαν με τη βοήθεια περιπατητήρα ενώ οι υπόλοιποι δύο κατάφεραν να κινητοποιηθούν με τη βοήθεια βακτηρίας. Δεν παρουσιάστηκαν μετεγχειρητικές λοιμώξεις.

ΣΥΜΠΕΡΑΣΜΑΤΑ

Κατά την εμπειρία μας η χρήση των κλειδούμενων ανατομικών πλακών αποτελεί μια αξιόπιστη μέθοδο αντιμετώπισης των ολοένα και πιο συχνών περιπροθετικών καταγμάτων τύπου Β1 και C, ειδικά στους οστεοπορωτικούς ασθενείς.

AA 112

ΑΝΤΙΜΕΤΩΠΙΣΗ ΠΑΡΑΜΕΛΗΜΕΝΟΥ ΑΝΟΙΚΤΟΥ ΚΑΤΑΓΜΑΤΟΣ ΑΠΩ ΠΕΡΑΤΟΣ ΚΝΗΜΗΣ ΜΕ ΜΕΓΑΛΟ ΟΣΤΙΚΟ ΚΑΙ ΔΕΡΜΑΤΙΚΟ ΕΛΛΕΙΜΜΑ. ΤΑΥΤΟΧΡΟΝΗ ΕΠΙΜΗΚΥΝΣΗ ΟΣΤΟΥ ΚΑΙ ΜΑΛΑΚΩΝ ΜΟΡΙΩΝ ΣΕ ΔΙΑΦΟΡΕΤΙΚΑ ΕΠΙΠΕΔΑ ΜΕ ΤΗΝ ΧΡΗΣΗ ΣΥΣΚΕΥΗΣ ILIZAROV

Κος Ιωάννης Βραχνής[1], Κος Σταύρος Μπαλάσης[1], Κα Κων/να Σόλου[1], Κος Σπυρίδων Παπαγιάννης[1], Κα Αναστασία Αμπαριώτου[1], Κος Δημήτριος Αβραμίδης[1], Κος Παναγιώτης Σαμαράς[1], Κος Ανδρέας Παναγόπουλος[1], Κος Αντώνιος Κουζέλης[1]
[1]Ορθοπαιδική Κλινική ΠΓΝΠ

ΣΚΟΠΟΣ: Η εν τω βάθει λοίμωξη αποτελεί μία σοβαρή επιπλοκή των ανοικτών καταγμάτων. Στην εργασία αυτή παρουσιάζουμε μία περίπτωση εν τω βάθει λοίμωξης ανοικτού κατάγματος κνήμης για την αντιμετώπιση του οποίου απαιτήθηκε αποκατάσταση μεγάλων ιστικών και οστικών ελλειμμάτων.
ΥΛΙΚΟ -ΜΕΘΟΔΟΣ: Γυναίκα 65 ετών, διεκομίσθη στην κλινική μας με εν τω βάθει λοίμωξη ενός IIIB ανοικτού εξωαρθρικού κατάγματος άπω πέρατος κνήμης. Ο χειρουργικός καθαρισμός είχε ως αποτέλεσμα τη δημιουργία οστικού ελλείματος 13 cm καθώς και ελλείμματος μαλακών μορίων που έκανε αδύνατη την πρωτογενή σύγκλειση του τραύματος. Οξεία βράχυνση 3cm διευκόλυνε τη μερική σύγκλειση του τραύματος. Ακάλυπτη περιοχή 6x6 cm αντιμετωπίσθηκε με χρήση δερματικού μοσχεύματος μερικού πάχους 14 ημέρες αργότερα. Οστική μεταφορά και επιμήκυνση μέσω συσκευής Ilizarov, σε συνδυασμό με υποστήριξη και διάταση των μαλακών μορίων απαιτήθηκαν για την αποκατάσταση του μήκους και της κάλυψης της κνήμης. Το μεταφερόμενο οστικό τμήμα χρειάστηκε να αρθροδεθεί με τον αστράγαλο μια και η άπω αρθρική επιφάνεια της κνήμης είχε αφαιρεθεί κατά το χειρουργικό καθαρισμό.
ΑΠΟΤΕΛΕΣΜΑΤΑ: Η συσκευή Ilizarov αφαιρέθηκε μετά από 643 ημέρες θεραπείας. Ο θεραπευτικός δείκτης υπολογίζεται σε 49.6 ημ/εκ. Το αποτέλεσμα σύμφωνα με τα κριτήρια της ASAMI κρίνεται άριστο ως προς το οστικό και καλό ως προς το λειτουργικό αποτέλεσμα. Η παγίδευση δέρματος, η μετατόπιση του μεταφερόμενου οστικού τμήματος και η μόλυνση βελονών απετέλεσαν τα μείζονα ζητήματα που αντιμετωπίσαμε μετεγχειρητικά.
ΣΥΜΠΕΡΑΣΜΑ: Η διατατική οστεογένεση- ιστογένεση μπορεί να εφαρμοστεί με επιτυχία ακόμη και σε μεγάλα οστικά ελλείμματα, χωρίς να χρειαστεί η εφαρμογή περίπλοκων τεχνικών πλαστικής χειρουργικής. Στα μειονεκτήματά της συγκαταλέγεται ο μακρός χρόνος θεραπείας και η αντιμετώπιση προβλημάτων που αυτός συνεπάγεται.

ΑΑ 113

ΠΡΟΣΘΙΟΣ ΠΟΝΟΣ ΣΤΟ ΓΟΝΑΤΟ ΜΕΤΑ ΑΠΟ ΑΦΑΙΡΕΣΗ ΕΝΔΟΜΥΕΛΙΚΟΥ ΗΛΟΥ ΚΝΗΜΗΣ. ΥΠΑΡΧΕΙ ΥΦΕΣΗ ΤΩΝ ΣΥΜΠΤΩΜΑΤΩΝ ΜΕΤΑ ΤΗΝ ΑΦΑΙΡΕΣΗ ΤΟΥΣ;

Γρηγόριος Τσακούμης[1], Αλέξανδρος Βασιλάκης[1], Γεώργιος Αλεξίου[1], Μαριάντζελλα Νταργαρά[1], Ιωάννης Κατραμπασάς[1], Εμμανουήλ Δρακουλάκης[1]
[1]Β Ορθοπαιδική Γ.Ν. Ασκληπιείο Βούλας

Σκοπός: Σε ασθενείς που έχουν υποβληθεί σε ενδομυελική ήλωση για κάταγμα κνήμης μελετήσαμε την παρουσία πρόσθιου πόνου γόνατος, πόνου στο γονάτισμα και το Lysholm score και τους συγκρίναμε με όσους αφαιρέθηκε ο ενδομυελικός ήλος.
Μέθοδος: Σε 9 χρόνια αντιμετωπίστηκαν συνολικά 38 κατάγματα διάφυσης κνήμης με ενδομυελική ήλωση, με μέση ηλικία 49 ετών. Στους 12 ασθενείς αφαιρέθηκε ο ήλος λόγω επίμονων ενοχλημάτων ή για άλλους λόγους. Ο μέσος χρόνος follow up ήταν τα 2 έτη. Ζητήθηκε και από τις δύο ομάδες ασθενών να συμπληρώσουν ερωτηματολόγιο σχετικά με τον πρόσθιο πόνο του γόνατος.
Αποτελέσματα: Στους 26 ασθενείς που παρέμεινε ο ενδομυελικός ήλος, καταγράφηκε 62% πρόσθιος πόνος στο γόνατο ,77 % πόνος κατά το γονάτισμα με μέσο όρο στο Lysholm score: 82,6. Στους υπόλοιπους 12 ασθενείς στους οποίους αφαιρέθηκε ο ήλος 59% είχε πρόσθιο πόνο, 84% πόνο στο γονάτισμα ενώ η μέση τιμή Lysholm score ήταν στα 83,2.
Συμπεράσματα: Συγκρίνοντας τα ποσοστά των δύο ομάδων φαίνεται να μην υπάρχουν σημαντικές διαφορές στον πρόσθιο πόνο και στον πόνο κατά το γονάτισμα. Στους ασθενείς που αποφασίζεται αφαίρεση του ήλου πρέπει να γίνεται γνωστό ότι τα ενοχλήματα είναι απρόβλεπτα και μπορεί επιμένουν και μετά την αφαίρεση.

ΑΑ 114

Αμφοτερόπλευρα άτυπα κατάγματα μηριαίων οστών. Παρουσίαση περιστατικού

Νικόλαος Σταυρόπουλος[1], Ανδρέας Κονδύλης[1], Ρίζος Τσάκνης[1], Χρήστος Σδρένιας[1]
[1]*Ορθοπαιδική Κλινική, Γενικό Νοσοκομείο Καρπενησίου*

Σκοπός
Τα άτυπα κατάγματα των μακρών οστών σε ασθενείς που λαμβάνουν μακροχρόνια αντι-οστεοπορωτική αγωγή διφωσφωνικών είναι μια όχι συχνή αλλά και ταυτόχρονα γνωστή επιπλοκή. Σκοπός της παρούσης μελέτης είναι η παρουσίαση περιστατικού με αμφοτερόπλευρα κατάγματα μηριαιών.

Υλικό & Μέθοδος
Ασθενής 76 ετών που λάμβανε αγωγή με διφωσφονικά για περισσότερο από 5 έτη προσήλθε και αντιμετωπίσθηκε το 2016 από την Ορθοπαιδική Κλινική λόγω κατάγματος χαμηλής βίας αριστερού μηριαίου οστού. Ο συνδυασμός του ληφθέντος ιστορικού, του μηχανισμού κάκωσης και της ακτινολογικής απεικόνισης οδήγησαν στη διαπίστωση ότι το κάταγμα πληροί τα κριτήρια ένταξης στην κατηγορία των άτυπων καταγμάτων μακρών οστών (ΑΚΜΟ) που συσχετίζονται με μακροχρόνια λήψη διφωσφονικών. Η ασθενής ενημερώθηκε για την πιθανότητα αντίστοιχου κατάγματος και ετερόπλευρα αλλά τρία χρόνια αργότερα υπέστη κάταγμα διάφυσης του ετερόπλευρου μηριαίου το οποίο και αυτό πληρούσε τα κριτήρια ΑΚΜΟ και αντιμετωπίστηκε με ενδομυελική ήλωση τύπου long g-nail.

Αποτελέσματα
Από τον ακτινολογικό έλεγχο και την κλινική αξιολόγηση τα κατάγματα θεωρούνται πορωθέντα και η ασθενής έχει επιστρέψει στις καθημερινές της δραστηριότητες ελεύθερη συμπτωμάτων.

Συμπεράσματα
Τα άτυπα κατάγματα μακρών οστών ειναι μια επιπλοκή της μακροχρόνιας λήψης των διφωσφωνικών που θα πρέπει εγκαίρως να αναγνωρίζεται και αντιμετωπίζεται. Η προφυλακτική αντιμετώπιση εφόσον πληρούνται τα κρίτηρια πρέπει να λαμβάνεται υπ όψην.

ΑΑ 115

ΚΛΕΙΣΤΟ ΕΞΑΡΘΡΗΜΑ ΥΠΑΣΤΡΑΓΑΛΙΚΗΣ : "ΤΟ ΠΟΔΙ ΤΟΥ ΚΑΛΑΘΟΣΦΑΙΡΙΣΤΗ". ΠΕΡΙΓΡΑΦΗ ΠΕΡΙΣΤΑΤΙΚΟΥ ΚΑΙ ΑΝΑΣΚΟΠΗΣΗ ΤΩΝ ΠΡΑΚΤΙΚΩΝ ΑΝΤΙΜΕΤΩΠΙΣΗΣ ΚΑΙ ΑΠΟΚΑΤΑΣΤΑΣΗΣ

Βασιλειος Τζιμας[1], Δημήτριος Βαρδάκας[1], Βασίλειος Παναγιωτόπουλος[1], Χρήστος Κώτσιας[1]
[1]Γενικό Νοσοκομείο Ιωαννίνων "Γ. Χατζηκώστα"

Το μεμονωμένο εξάρθρημα της υπαστραγαλικής άρθρωσης είναι μια ασυνήθης κάκωση του άκρου ποδός, για την οποία υπάρχουν σχετικά αραιές βιβλιογραφικές αναφορές. Η συνολική επίπτωση του τραυματισμού αυτού αναφέρεται στο 1% στο σύνολο των τραυμάτων κάτω άκρου.
Η πλειοψηφία αυτών των εξαρθρημάτων μπορεί να αναταχθεί κλειστά, επι της χειρουργικής κλίνης, υπο γενική ή ραχιαία αναισθησία. Η αναταχθείσα υπαστραγαλική άρθρωση ακολούθως ακινητοποιείται είτε με κάτωθεν της κατα γόνυ άρθρωσης νάρθηκα είτε με εξωτερική οστεοσύνθεση. Η φόρτιση καταργείται για αρκετές εβδομάδες, αναλόγως το αποθεραπευτικό πρωτόκολλο που ακολουθείται ανάολογα με την βιβλιογραφία.
Παρουσιάζουμε ένα περιστατικό άνδρα μέσης ηλικίας, ημιερασιτέχνη καλαθοσφαιριστή, που υπέστη μια μονήρη κάκωση, ενα κλειστό εξάρθρημα υπαστραγαλικής, κατα την διάρκεια αγώνων καλαθοσφαίρισης. Αναφέρουμε το πλάνο αντιμετώπισης και αποθεραπείας που ακολουθήσαμε, το οποίο περιελάμβανε κλειστή ανάταξη με Steinmann δια της πτέρνης και μικρό διάστημα ακινητοποίησης με εξωτερική οστεοσύνθεση και αρκετά πρώιμη φόρτιση.
Παρουσιάζουμε τις σχετικές κλινικές και ακτινολογικές εικόνες και ταυτόχρονα προχωράμε σε ανασκόπηση των, μετά την ανάταξη, πλάνων ακινητοποίησης και αποφόρτισης που αναφέρονται στη βιβλιογραφία και τις συγκρίνουμε με το εξαιρετικό κλινικό αποτέλεσμα που πετύχαμε στο συγκεκριμένο περιστατικό.

AA 116

Η ΧΡΗΣΗ ΤΟΥ ΣΥΡΜΑΤΟΣ ΩΣ ΜΕΣΟ ΥΠΟΒΟΗΘΗΣΗΣ ΑΝΑΤΑΞΗΣ ΜΑΚΡΩΝ ΣΠΕΙΡΟΕΙΔΩΝ ΚΑΙ ΠΕΡΙΠΡΟΘΕΤΙΚΩΝ ΚΑΤΑΓΜΑΤΩΝ ΜΗΡΙΑΙΟΥ

Δημήτριος Κλαψάκης[1], Αθανάσιος Κώνστας[1], Μάρκος Ποσάντζης[1], Γεώργιος Παπαγεωργίου[1], Διοωύσιος Λουβερδής[1]
[1]Γενικό Κρατικό Νίκαιας "Αγ. Παντελεημων"

ΣΚΟΠΟΣ: Προκειμένου να γίνει η οριστική οστεοσύνθεση ενός κατάγματος, απαιτείται πρώτα η ανάταξη αυτού. Στη φαρέτρα του ο ορθοπαιδικός χειρουργός διαθέτει μια πλειάδα από εργαλεία για την διεγχειρητική ανάταξη ενός κατάγματος. Ένα από αυτά είναι και το σύρμα που είναι εύκολο, γρήγορο, ευρέος διαδομένο και χαμηλού προφίλ υλικό.
ΜΕΘΟΔΟΣ & ΥΛΙΚΟ: Αντιμετωπίσαμε 4 περιπροθετικά κατάγματα του εγγύς μηριαίου (Vancouver B1 & B2), 5 περιπροθετικά άπω μηριαίου (Lewis & Rorabeck τύπου 1 και 2 και 1 περιπροθετικό επί εδάφους long g-nail) με σύρμα ως αρχική συγκράτηση πριν τοποθέτηση της οριστικής οστεοσύνθεσης με ειδική πλάκα που δέχεται κοχλίες καθώς και επιπλέον σύρματα.
ΑΠΟΤΕΛΕΣΜΑ: Όλα τα κατάγματα παρουσίασαν κλινική και ακτινολογική πώρωση στις 8-12 εβδομάδες με αρκετά καλό εύρος κίνησης των αρθρώσεων, πριν και μετά το κάταγμα, χωρίς επιπλοκές από τα τραύματα ή θραύση του υλικού.
ΣΥΜΠΕΡΑΣΜΑ: Το σύρμα μπορεί να χρησιμοποιηθεί με 2 τρόπους, είτε ως μέσο ανάταξης, είτε ως μόνιμο εμφύτευμα στην οριστική οστεοσύνθεση ενός κατάγματος. Τα πλεονεκτήματα είναι η περιορισμένη έκθεση του οστού, η ταχύτητα τοποθέτησης το χαμηλό κόστος και η πρώιμη συγκράτηση, καθώς και η σύμφωνα με πρόσφατες μελέτες λιγότερη βλάβη της οστικής αιμάτωσης που οδηγεί σε καλύτερα κλινικά αποτελέσματα.

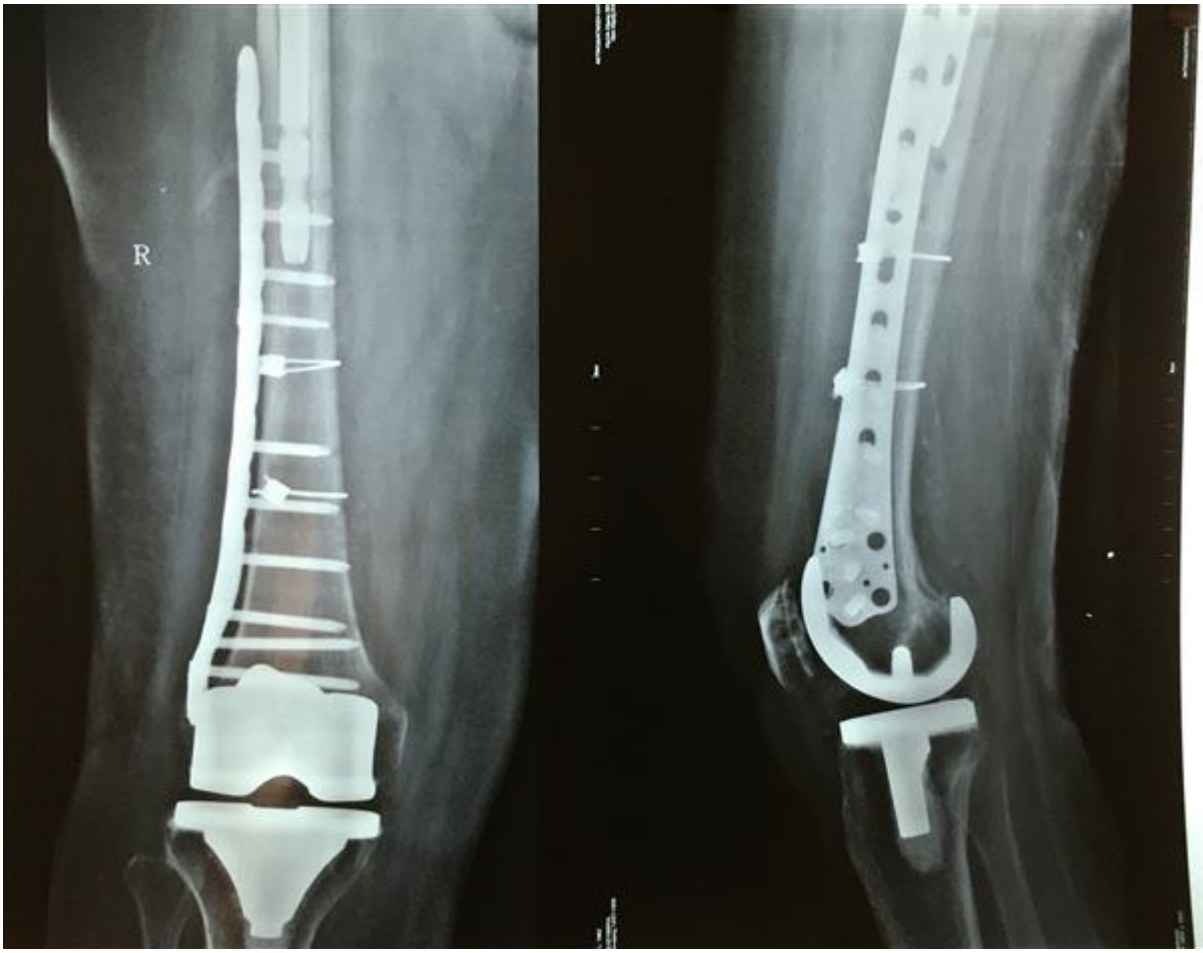
R

ΑΑ 117

Αντιμετώπιση ανοικτού κατάγματος-εξαρθρήματος κερκιδοκαρπικής άρθρωσης με νευρολογική βλάβη

Δρ Γεώργιος Μαγαράκης[1], Δρ Ιωάννης Ανυφαντάκης[1], Δρ Πέτρος Καψετάκης[1], Δρ Χαράλαμπος Χριστοφορίδης[1], Δρ Κων/νος Χανιωτάκης[1], Δρ Παναγιώτης Συλιγνάκης[1], Δρ Βασίλειος Γενετζάκης[1], Δρ Χρήστος Κουτσερίμπας[2], Δρ Κων/νος Ράπτης[2], Κα Άννα Παντουβάκη[1], Δρ Καλλιόπη Αλπαντάκη[1]
[1]Βενιζέλειο Γενικό Νοσοκομείο Ηρακλείου, [2]251 Γενικό Νοσοκομείο Αεροπορίας

Σκοπός : Αντιμετώπιση ανοικτού κατάγματος-εξαρθρήματος κερκιδοκαρπικής άρθρωσης με νευρολογική βλάβη.
Υλικό & Μέθοδος: Παρουσιάζουμε έναν άνδρα 45 ετών μετά από τροχαίο ατύχημα με μοτοσυκλέτα. Ο ασθενής διακομίστηκε στο τμήμα επειγόντων με κάταγμα αριστερού μηριαίου και ανοικτό κάταγμα εξάρθρημα ραχιαία και ωλενίως της δεξιάς πηχεοκαρπικής αρθρώσεως με συνοδό κάταγμα της στυλοειδούς απόφυσης της κερκίδας και νευρολογική συμπτωματολογία από το μέσο και το ωλένιο νεύρο δίχως αγγειακή συμμετοχή. Ο ασθενής οδηγήθηκε στο χειρουργείο για χειρουργική αποκατάσταση των κακώσεων. Το κάταγμα του μηρού αντιμετωπίσθηκε με ασφαλιζόμενη ενδομυελική ήλωση , ενώ για το εξάρθρημα της πηχεοκαρπικής έγινε ανάταξη, εξωτερική οστεοσύνθεση και σταθεροποίηση του κατάγματος της στυλοειδούς με K-wires. Η εξωτερική οστεοσύνθεση και τα K-wires αφαιρέθηκαν 8 εβδομάδες αργότερα και ακολούθησε εντατική φυσικοθεραπεία .
Αποτέλεσμα: Οκτώ μήνες μετά την κάκωση το εύρος κίνησης της άρθρωσης και η νευρολογική λειτουργία του χεριού έχουν πλήρως αποκατασταθεί.
Συμπεράσματα : Τα κατάγματα-εξαρθρήματα πηχεοκαρπικής και τα αμιγή εξαρθρήματα της ιδίας αρθρώσεως είναι αποτέλεσμα υψηλής βίας. Οι συγκεκριμένοι τραυματισμοί συνήθως περιλαμβάνουν μικτές κακώσεις. Οι δυνάμεις που ασκούνται στη άρθρωση είναι δυνάμεις συμπίεσης, διάτμησης αλλά και στροφικές δυνάμεις. Η επίδραση των συνδυασμένων δυνάμεων στην άρθρωση συνήθως προκαλεί αποσπαστικά κατάγματα του παλαμιαίου χείλους της κερκίδος με πιθανή συμμετοχή της στυλοειδής αποφύσεως του ιδίου οστού και των συνδέσμων της κερκιδοκαρπικής αρθρώσεως. Οι συγκεκριμένες βλάβες αποτελούν το 0,2% έως 2.7% όλων των κακώσεων της πηχεοκαρπικής άθρωσης. Η θεραπεία και η αποκατάσταση των βλαβών αυτών δεν είναι ακόμα τεκμηριωμένη. Αντιμετώπιση με εξωτερική οστεοσύνθεση και εντατική φυσικοθεραπεία μετά την αφαίρεση της φαίνεται να έχει ικανοποιητικά αποτελέσματα.

ΑΑ 118

ΑΝΟΙΚΤΟ ΤΡΑΥΜΑ ΑΓΚΩΝΟΣ ΕΚ ΤΡΙΒΗΣ ΜΕ ΑΠΟΣΠΑΣΗ ΤΡΙΚΕΦΑΛΟΥ ΑΠΟ ΤΟ ΩΛΕΚΡΑΝΟ. ΤΕΧΝΙΚΗ ΕΠΑΝΑΚΑΘΗΛΩΣΗΣ.

Κος Παναγιώτης Νταλαπέρας[1], Κος Σπυρίδων Κολιατζάκης[1], Κος Δημήτριος Παφύλας[1], Κος Χαράλαμπος Ρώσσας[1], Κος Ιωάννης Αλεξόπουλος[1]
[1]*Γ.Ν. Αιτωλοακαρνανίας- Ν.Μ. Αγρινίου*

ΣΚΟΠΟΣ
Παρουσίαση μιας σπάνιας περίπτωσης, ανοικτής απόσπασης του τρικέφαλου βραχιονίου μυός, στην περιοχή του αγκώνα, καθώς και η τεχνική επανακαθήλωσης του τένοντα στο ωλέκρανο.
ΥΛΙΚΟ& ΜΕΘΟΔΟΣ
Άνδρας ηλικίας 71 ετών προσέρχεται στο χώρο των ΤΕΠ, εξαιτίας τροχαίου ατυχήματος, με ανοικτό τραύμα στην περιοχή του περιφερικού βραχιονίου, συνεπεία πτώσης και ολίσθησης επί του αγκώνος πάνω στο οδόστρωμα. Διαπιστώνεται απόσπαση του τένοντα του τρικέφαλου βραχιονίου μυός από την κατάφυσή του στο ωλέκρανο λόγω τριβής κατά τη πτώση.
Νεαροποίηση του τραύματος σε υγιή όρια, αφαίρεση ξένων σωμάτων, μηχανική έκπλυση με φυσιολογικό ορό. Διαπιστώνεται απογύμνωση του ωλεκράνου από την κατάφυση του τρικέφαλου. Γίνεται επανακαθήλωση του τένοντα με τεχνική Krakow και 3 διοστικά τούνελ στο ωλέκρανο. Ακολουθεί έλεγχος της τάσης της συρραφής στο εύρος κίνησης του αγκώνα.
ΑΠΟΤΕΛΕΣΜΑΤΑ
Πλήρης αποκατάσταση της μυϊκής ισχύος του τρικεφάλου, με πλήρες και ανώδυνο εύρος κίνησης στην άρθρωση του αγκώνα χωρίς επιπλοκές. Follow up στα 2 έτη.
ΣΥΜΠΕΡΑΣΜΑΤΑ
Η βιβλιογραφία είναι ελάχιστη για τις τεχνικές επανακαθήλωσης του τένοντα του τρικέφαλου βραχιονίου μυός, προφανώς λόγω της σπανιότητας των περιστατικών. Περιγράφουμε την επιτυχή έκβαση μιας γνωστής, για άλλες περιοχές τεχνικής διοστικών τούνελ (Αχίλλειος, επιγονατιδικός, τετρακέφαλος), στην περιοχή του αγκώνα.

AA 119

Η ΧΡΗΣΗ ΤΗΣ ΟΠΙΣΘΙΑΣ-ΕΣΩ ΠΡΟΣΠΕΛΑΣΗΣ ΓΙΑ ΤΗΝ ΑΝΤΙΜΕΤΩΠΙΣΗ ΤΩΝ ΚΑΤΑΓΜΑΤΩΝ ΚΝΗΜΙΑΙΟΥ PLATEAU

Δημήτριος Σκουτέρης[1], Ραφαηλία Σωτηρία Κιβωτίδου[1], Παναγιώτης Τσιασιώτης[1], Λεωνίδας Δήμου[1], Νικόλαος Σταυρόπουλος[1], Βασίλειος Ψυχογυιός[1]
[1]*Ε' Ορθοπαιδική Κλινική, Γ.Ν. Ασκληπιείο Βούλας*

ΕΙΣΑΓΩΓΗ

Τα κατάγματα υψηλής βίας του κνημιαίου plateau περιλαμβάνουν τις περισσότερες φορές κατάγμα του έσω (τύπου Schatzker IV) ή συνδυασμού του έσω και έξω plateau της κνήμης (τύπου Schatzker V-VI). Η σωστή αντιμετώπιση απαιτεί την αποκατάσταση της αρθρικής επιφάνειας της κνήμης μέσω της ανάταξης και σταθεροποίησης του έσω κνημιαίου plateau με τη χρήση ξεχωριστής οπίσθιας-έσω προσπέλασης.

ΣΚΟΠΟΣ

Σκοπός αυτής της μελέτης είναι να παρουσιάσουμε τα αποτελέσματα της κλινικής μας με τη χρήση της οπίσθιας έσω προσπέλασης είτε μεμονωμένα ή σε συνδυασμό με δεύτερη έξω προσπέλαση για τα κατάγματα υψηλής βίας του κνημιαίου plateau (Schatzker IV-VI)

ΥΛΙΚΟ-ΜΕΘΟΔΟΣ

Εννέα ασθενείς με μέση ηλικία τα 38 έτη (εύρος 23-47 έτη) υποβλήθηκαν σε χειρουργική επέμβαση οστεοσύνθεσης με χρήση της οπίσθιας-έσω προσπέλασης από το 2014 έως το 2020. Δύο κατάγματα ταξινομήθηκαν ως τύπου IV, πέντε ως τύπου V και δύο ως τύπου VI κατά Schatzker. Μετεγχειρητικά, η μέση παρακολούθηση έφτασε τους 14 μήνες (10-22 μήνες).

ΑΠΟΤΕΛΕΣΜΑΤΑ

Όλοι οι ασθενείς παρουσίασαν πώρωση του κατάγματος. Ειδικότερα, δύο ασθενείς σε ραιβότητα και ένας σε βλαισότητα. Η κάμψη του γόνατος κυμάνθηκε από τις 60° έως τις 110° ενώ το μετεγχειρητικό άλγος κυμάνθηκε σε χαμηλά επίπεδα (VAS 3).

ΣΥΜΠΕΡΑΣΜΑΤΑ

Κατά την εμπειρία μας, η χρήση της οπίσθιας-έσω προσπέλασης με τοποθέτηση πλάκας αποτελεί μια καλή προσέγγιση για τα κατάγματα του έσω κνημιαίου plateau και ειδικότερα αυτά με οπίσθιο έσω τεμάχιο, αποφεύγοντας παράλληλα τις νευραγγειακές ανατομικές δομές του γόνατος και οδηγώντας σε μια αποδεκτή μετεγχειρητική λειτουργικότητα του γόνατος.

AA 120

Αντιμετώπιση επιπλεγμένης κάκωσης "επιπλέοντος γόνατος" με χρήση εξωτερικών οστεοσυνθέσεων LRS.

Μελέτης Ρόζης[1], Αριστείδης Κουτσόπουλος[1], Δημήτριος Ζαχαρίου[1], Μιχαήλ Βαβουράκης[1], Βασίλειος Πολυζώης[1], Σπυρίδων Πνευματικός[1]
[1]*Γ' Πανεπιστημιακή Ορθοπεδική Κλινική, ΓΝΑ ΚΑΤ*

Εισαγωγή: Η κάκωση του "επιπλέοντος γόνατος" είναι σπάνια και αφορά σε ταυτόχρονο κάταγμα του περιφερικού μηριαίου και της εγγύς κνήμης. Περιγράφονται διάφορες μέθοδοι αποκατάστασης ανάλογα με τη γενική κατάσταση του ασθενούς και την κατάσταση των μαλακών μορίων. Παρουσιάζουμε περιστατικό επιπλεγμένης κάκωσης επιπλέοντος γόνατος που αντιμετωπίστηκε με χρήση συστημάτων εξωτερικής οστεοσύνθεσης LRS.
Υλικά και μέθοδος: Ασθενής 16 ετών προσήλθε λόγω τροχαίου ατυχήματος από 3ημέρου, με επιπλεγμένο κάταγμα άπω μετάφυσης αριστερού μηριαίου (3A), επιπλεγμένο κάταγμα της εγγύς αριστερής κνήμης (3A) και σύστοιχο υποκεφαλικό κάταγμα ισχίου. Ο ασθενής είχε αρχικά αντιμετωπιστεί με διαδερμική κοχλίωση του υποκεφαλικού κατάγματος και υβριδική εξωτερική οστεοσύνθεση για το επιπλέων γόνατο. Η θέση ανάταξης ήταν με οπίσθια γωνίωση για το μηριαίο και έσω παρεκτόπιση για την κνήμη. Ο ασθενής οδηγήθηκε σε χειρουργικό καθαρισμό και αναθεώρηση της εξωτερικής οστεοσύνθεσης. Η μηριαία μετάφυση ανατάχθηκε από την παραμόρφωση στο τραπέζι έλξης και σταθεροποιήθηκε με συσκευή LRS με κοχλίες υδροξυαπατίτη. Ακολούθησε πρόσθια προσπέλαση της κνήμης, χειρουργικός καθαρισμός, διόρθωση της παραμόρφωσης το στεφανιαίο επίπεδο και προσωρινή συγκράτηση με εσωτερικούς κοχλίες. Στη συνέχεια έγινε σταθεροποίηση με δεύτερη συσκευή LRS, αφαίρεση των κοχλίων προσωρινής ανάταξης, απελευθέρωση της έλξης του χειρουργικού τραπεζιού και συμπίεση των καταγματικών εστιών μέσω των συσκευών εξωτερικής οστεοσύνθεσης.
Αποτελέσματα: Ο ασθενής ακολούθησε πρωτόκολλο άμεσου εύρους κίνησης του γόνατος με έναρξη φόρτισης του σκέλους 10 ημέρες μετεγχειρητικά. Πλήρης φόρτιση επετράπη στις 4 εβδομάδες με υποστηρικτικά μέσα. Η ακτινολογική πώρωση επιτεύχθηκε στους 5 μήνες για το μηριαίο και στους 7 μήνες για τη κνήμη. Το εύρος κίνησης του γόνατος μετά την αφαίρεση των συσκευών ήταν -15-115 μοίρες ενώ υπήρξε πλήρης αποκατάσταση του άξονα του σκέλους.
Αποτελέσματα: Ο ταυτόχρονος έλεγχος του άξονα του σκέλους και του εύρους κίνησης του γόνατος επιτυχγάνεται δύσκολα σε ασθενείς με επιπλεγμένο επιπλέων γόνατο. Η χρήση εξωτερικών οστεοσυνθέσεων αποτελεί ασφαλή τεχνική μικρής επεμβατικότητας που προσφέρει άμεση κινητοποίηση, φόρτιση και ασκήσεις εύρους κίνησης.

AA 121

ΔΙΑΧΩΡΙΣΜΟΣ ΗΜΙΑΡΘΡΟΠΛΑΣΤΙΚΗΣ ΔΙΠΛΗΣ ΚΙΝΗΣΗΣ ΠΕΝΤΕ ΧΡΟΝΙΑ ΜΕΤΑ ΑΠΟ ΕΠΕΜΒΑΣΗ ΗΜΙΑΡΘΡΟΠΛΑΣΤΙΚΗΣ ΣΤΟ ΙΣΧΙΟ.

Αναστασιος Μουρίκης[1], Νικόλας Αντωνόπουλος[1], Μάριος Στρουγγάρης[1]
[1]*Λαικο Νοσοκομειο Αθηνων*

Σκοπός:
Αναφέρουμε την περίπτωση μιας 78χρονης ασθενούς με διαχωρισμό της ημιαρθροπλαστικής διπλής κίνησης του δεξιού ισχίου πέντε χρόνια μετά από την αρχική επέμβαση. Η αποσύνδεση της εσωτερικής κεφαλής από την εξωτερική κινούμενη κεφαλή είναι σπάνια επιπλοκή.
Υλικό & Μέθοδος:
Ασθενής 78 ετών προσήλθε στα ΤΕΠ του Νοσοκομείου μας με πόνο βράχυνση και έξω στροφή στο αριστερό κάτω άκρο. Είχε υποβληθεί προ πενταετίας σε επέμβαση ημιαρθροπλαστικής διπλής κίνησης στο δεξιό ισχίο λόγω διαυχενικού κατάγματος του δεξιού ισχίου. Η ασθενής δεν ανέφερε επεισόδιο πτώσης ή άλλη άσκηση βίας στο ισχίο. Χειρουργήθηκε μετά από 48 ώρες με πλάνο μετατροπής της ημιαρθροπλαστικής σε ολική αρθροπλαστική του ισχίου. Επιλέχθηκε η οπίσθια προσπέλαση, , αναγνωρίστηκε και αφαιρέθηκε η εξωτερική κεφαλή και παρασκευάστηκε η κοτύλη. Ο στυλεός ήταν σταθερός και δεν αναθεωρήθηκε. Μετά από κατάλληλη παρασκευ'η της κοτύλης με γλύφανα, τοποθετήθηκε κοτύλη press-fit με κάλυψη υδροξυαπατίτη και επιπλέον σταθεροποιήθηκε με δύο βίδες. Τοποθετήθηκε πολυαιθυλένιο με γείσο σε ώρα 11.00 ,επιλέχθηκε ο κατάλληλος αυχένας με κεφαλή 36 mm και έγινε ανάταξη με ιδιαίτερα σταθερή κινητικότητα. Η σύγκλιση κατά στρώματα ήταν επιμελής και αποκαταστάθηκαν οι έξω στροφείς.
Αποτελέσματα:
Η άμεση μετεγχειρητική πορεία ήταν άριστη. Η ασθενής κινητοποιήθηκε από την τέταρτη ημέρα και η φόρτιση προοδευτικά αυξανόταν ως πλήρη σε βάθος δίμηνου. Η ασθενής βάδιζει χωρίς καμία υποβοήθηση.
Συμπεράσματα:
Από τη μελέτη της εξαρθρωμένης εξωτερικής κεφαλής διαπιστώθηκε ότι είχε φθαρεί σχεδόν ολοκληρωτικά ο δακτύλιος ασφαλείας. Η διαπίστωση αυτή είναι σύμφωνη με τη διεθνή βιβλιογραφία, όπου ενοχοποιείται σε μεγαλύτερη συχνότητα ο απλός μηχανισμός κλειδώματος της σταθερής με την κινούμενη κεφαλή.

ΑΑ 122

ΚΑΤΑΓΜΑΤΑ ΣΚΑΦΟΕΙΔΟΥΣ ΑΡ ΠΧΚ ΚΑΙ ΑΡ ΑΣΤΡΑΓΑΛΟΥ ΧΩΡΙΣ ΚΛΙΝΙΚΗ ΣΗΜΕΙΟΛΟΓΙΑ ΚΑΙ ΧΩΡΙΣ ΑΚΤΙΝΟΛΟΓΙΚΗ ΕΙΚΟΝΑ. ΠΑΡΟΥΣΙΑΣΗ ΣΠΑΝΙΟΥ ΠΕΡΙΣΤΑΤΙΚΟΥ

κύριος Αχιλλέας Μπέκος[1], κύριος Σπυρίδων Σιούτης[1], κύριος Ανδρέας Μαυρογένης[1], κύριος Παναγιώτης Κουλουβάρης[1]
[1] *Πανεπιστημιακό Γενικό Νοσοκομείο Αττικόν - Ά Πανεπιστημιακή Ορθοπαιδική Κλινική*

Σκοπός της εργασίας είναι να παρουσιάσει ένα περιστατικό ταυτόχρονου κατάγματος μεσότητας σκαφοειδούς αριστεράς πηχεοκαρπικής και αριστερού αστράγαλου χωρίς κλινική και ακτινολογική εικόνα.
Υλικό και μέθοδος: Ασθενής 33 ετών, προσήλθε περιπατητικός στα επείγοντα μετά από ήπια κάκωση χαμηλής ενέργειας. Κλινικά παρουσίασε ευαισθησία αριστεράς πηχεοκαρπικής και ήπιο οίδημα αριστερής ποδοκνημικής. Δεν είχε περιορισμό κινητικότητας και μπορούσε να φορτίσει πλήρως το αριστερό κάτω άκρο. Ακτινολογικά δεν απεικονίστηκε, αρχικά, γραμμή κατάγματος σε κανένα από τα δυο οστά, πάρα μόνον ασβεστώσεις αστραγάλου. Του έγινε σύσταση να προσέλθει ξανά στα εξωτερικά ιατρεία σε περίπτωση κλινικής επιδείνωσης, αλλά μεσολάβησε η πανδημία Covid-19. Έφυγε περιπατητικός.
Αποτέλεσμα: Ο ασθενής επανεμφανίστηκε 2 μήνες αργότερα έχοντας μαγνητικές τομογραφίες πηχεοκαρπικής και ποδοκνημικής από άλλο ιατρικό κέντρο. Κλινικά συνεχιστήκαν τα ενοχλήματά, με ευαισθησία και περιορισμό του εύρους κίνησης, ειδικά στην ραχιαία έκταση του χεριού . Η μαγνητική επιβεβαίωσε τόσο το κάταγμα μεσότητας σκαφοειδούς ,με δημιουργία οστεονέκρωσης κεντρικά της καταγματικής γραμμής, όσο και το κάταγμα αστράγαλου σε πώρωση. Από το ιστορικό του ασθενούς έγινε σαφές ότι ο ασθενής συνέχισε την δραστηριότητα και εργασία του και σταδιακά σε 6 εβδομάδες περιορίστηκε το εύρος κίνησης στην πηχεοκαρπική και αυξήθηκε το οίδημα της ποδοκνημικής. Αυτοί ήταν και οι λόγοι που αναζήτησε περαιτέρω ιατρική βοήθεια.
Συμπεράσματα: Τα οστάρια του σκαφοειδούς στην άκρα χείρα και του αστραγάλου παρουσιάζουν ιδιαίτερη αιμάτωση αλλά και σε κακώσεις χαμηλής ενέργειας συχνά διαφεύγουν της αρχικής διάγνωσης. Χρειάζεται επιμελή κλινική εξέταση και ακόμα σε ήπια ευαισθησία είναι σημαντικό να τοποθετηθεί νάρθηκας, να ενημερωθεί ο ασθενής και να υπάρξει σε 7 -10 μέρες νέα επανεξέταση. Σε περίπτωση αμφιβολίας να συστήνεται μαγνητική ή αξονική τομογραφία.

version - go to https://radiantviewer.com/store/ for paid licenses
MIKLOS - 5/3/2020 8:48:32 μμ - COR 3D MERGE
S
KOROMI G
GENIKO NOSO
155 Val: 1526
WW: 3236 [D]
L: 8.5mm
I
TR: 4
5/3/2020
1m 22s (3m 01s left)

ΑΑ 123

ΧΕΙΡΟΥΡΓΙΚΗ ΑΝΤΙΜΕΤΩΠΙΣΗ ΕΞΩΑΡΘΡΙΚΩΝ ΚΑΤΑΓΜΑΤΩΝ ΠΕΡΙΦΕΡΙΚΟΥ ΒΡΑΧΙΟΝΙΟΥ, Η ΕΜΠΕΙΡΙΑ ΜΑΣ.

Αντωνία Μπαρμπιτσιώτη[1], Βίκυ Λάκκα[2], Μαρία Γιαννακοπούλου[1], Νικόλαος Μανώλης[1], Μιχάλης Σαράντης[1]
[1]Δ Ορθοπαιδική, Νοσ. ΚΑΤ, [2]University Hospital Wishaw, UK

ΣΚΟΠΟΣ
Τα εξωαρθρικά κατάγματα περιφερικού βραχιονίου αντιμετωπίζονται συντηρητικά και χειρουργικά. Σκοπός της εργασίας ειναι η παρουσίαση της χειρουργικής αποκατάστασης των εξωαρθρικών καταγμάτων κάτω τριτημορίου βραχιονίου.

ΜΕΘΟΔΟΣ
Παρουσιάζονται 10 ασθενείς με κάταγμα εξωαρθρικό περιφερικού βραχονίου. Μέσος όρος ηλικίας ήταν τα 46 έτη, 6 ήταν άνδρες και 4 γυναίκες. 1 ασθενής προσήλθε με πάρεση κερκιδικού νεύρου.
8 ασθενείς αντιμετωπίστηκαν με εσωτερική οστεοσύνθεση με τη χρήση μίας οπισθιοπλάγιας κλειδούμενης πλάκας και διακαταγματικούς κοχλίες με οπίσθια προσπέλαση,και 2 ασθενείς με ευθεία πλάκα. Μέσος όρος παρακολούθησης ήταν 16 μήνες. Το κλινικό αποτέλεσμα εκτιμήθηκε με το Mayo Elbow Performance scoring system.

ΑΠΟΤΕΛΕΣΜΑΤΑ
Πώρωση παρατηρήθηκε σε 9 ασθενείς σε διάστημα 14- 18 μηνών από το χειρουργείο. Σημεία φλεγμονής δεν παρατηρήθηκαν. 1 ασθενής παρουσίασε ψευδάρθρωση, και αντιμετωπίστηκε με αναθεώρηση της οστεοσύνθεσης. Το εύρος κίνησης του αγκώνα ήταν 0- 130ο μοίρες.

ΣΥΜΠΕΡΑΣΜΑΤΑ
Στη σειρά μας η χειρουργική αντιμετώπιση των εξωαρθρικών καταγμάτων του κάτω τριτημορίου του βραχιονίου οστούν ιδίως με οπίσθια πλάγια πλάκα αποτελεί απετελεσματική μέθοδο αποδίδοντας πολύ καλά λειτουργικά αποτελέσματα.

AA 124

ΑΝΤΙΜΕΤΩΠΙΣΗ ΟΣΤΙΚΟΥ ΕΛΛΕΙΜΑΤΟΣ ΜΗΡΙΑΙΟΥ ΜΕ ΤΗΝ ΧΡΗΣΗ ΗΛΟΥ ΜΕ ΜΗΧΑΝΙΣΜΟ ΕΠΙΜΗΚΥΝΣΗΣ ΚΑΙ ΑΜΦΟΤΕΡΟΠΛΕΥΡΩΝ ΠΛΑΚΩΝ

Mr Alexandros Vris[1], Mr Dimitrios Florin Georgiou[1], Mr Panagiotis Poulios[1], Mr Konstantinos Rozis
[1]Royal London Hospital, [2]Homerton University Hospital

Σκοπός:
Έχουν περιγραφεί πολλές τεχνικές για την αντιμετώπιση τμηματικών οστικών ελλειμάτων του μηριαίου. Κάθε μέθοδος παρουσιάζει ξεχωριστά πλεονεκτήματα, αλλά και προκλήσεις κατά την εφαρμογή της. Η ανάπτυξη ήλων με μηχανισμό επιμήκυνσης παρέχει την δυνατότητα εξ ολοκλήρου εσωτερικής οστικής μεταφοράς, αποφεύγοντας τις όποιες δυσκολίες από την χρήση εξωτερικής οστεοσύνθεσης στον μηρό.

Υλικό και μέθοδος:
Περιγρααφή της τεχνικής και την κατά στάδια εφαρμογή της σε τρεις ασθενείς με μεγάλο οστικό έλλειμα μηριαίου.
1ο Στάδιο: Οστικός καθαρισμός (debridement), τοποθέτηση έξω πλάγιας ανατομικής πλάκας γεφύρωσης μηριαίου, πλήρωση οστικού ελλείματος με spacer οστικου τσιμεντου με αντιβιοτικά.
2ο Στάδιο: Αφαίρεση του spacer, ανάστροφη τοποθέτηση επιμηκυνόμενου ήλου τύπου Precice (Nuvasive, San Diego, USA), τοποθέτηση έσω πλάγιας πλάκας γεφύρωσης οστικού ελλείματος, οστεοτομία φλοιού μηριαιου.
3ο Σταδιο: Σταδιακή βράχυνση του ήλου και περαιτέρω απαιτούμενες παρεμβάσεις.
Οι δύο πλάγιες πλάκες λειτουργούν ως σταθεροποιητική δομή που διατηρεί το μήκος, άξονα και στροφή του μηριαίου, καθώς και επιτρέπει την πρώιμη πλήρη φόρτιση και κινητοποίηση του γόνατος. Ο επιμηκυνόμενος ήλος σε αυτό το σταθερό πλαίσιο, πραγματοποιει την οστική μεταφορά.

Αποτελέσματα:
Επιτυχής αντιμετώπιση οστικού ελλείματος μηριαίου από 70 ως 160 mm, σε διάστημα από 84 έως 160 ημερών.

Συμπεράσματα:
Η συγκεκριμένη τεχνική παρέχει μία επιπλέον αξιόπιστη μέθοδο στην φαρέτρα ορθοπαιδικών που καλούνται να αντιμετωπίσουν ευμεγέθη οστικά ελλείματα του μηριαίου οστού με οστεομεταφορά, αποφεύγοντας τις δυσκολίες και επιπλοκές της εξωτερικής οστεοσύνθεσης.

AA 125

ΑΝΟΙΚΤΑ ΚΑΤΑΓΜΑΤΑ ΚΝΗΜΗΣ: ΕΧΕΙ ΘΕΣΗ Η ΑΝΤΙΜΕΤΩΠΙΣΗ ΜΕ ΣΥΣΚΕΥΗ ILIZAROV;

Κος Ιωάννης Βραχνής[1], Κος Νικόλαος Πάρχας[1], Κος Γεώργιος Παναγιωτακόπουλος[1], Κα Αναστασία Αμπαριώτου[1], Κα Ευαγγελία Αργυροπούλου[1], Κος Ανδρέας Παναγόπουλος[1], Κος Αντώνιος Κουζέλης[1]
[1]*Ορθοπαιδική Κλινική ΠΓΝΠ*

Σκοπός: Η ενδομυελική ήλωση αποτελεί μια χειρουργική τεχνική με την οποία μπορούμε να αντιμετωπίσουμε ανοικτά κατάγματα μέχρι την κατηγορία των IIIB. (κατά Gustilo Anderson). Αυτό συνεπάγεται περιορισμό των ενδείξεων εφαρμογής των κυκλικών συστημάτων εξωτερικής οστεοσύνθεσης (συσκευή Ilizarov) παρά την ύπαρξη βιολογικών και εμβιομηχανικών πλεονεκτημάτων. Σκοπός αυτής της εργασίας είναι η μελέτη σειράς ανοικτών καταγμάτων κνήμης που επιλέχθηκε η αντιμετώπιση με συσκευή Ilizarov αναδεικνύοντας τα πλεονεκτήματα και μειονεκτήματα της μεθόδου.
Υλικό & Μέθοδος: Αναδρομική μελέτη 25 ασθενών, 19 ανδρών και 6 γυναικών με ανοικτά εξωαρθρικά κατάγματα κνήμης IIIA -IIIB που αντιμετωπίσθηκαν με χρήση συσκευής Ilizarov την τελευταία δεκαετία (2009-2019) με μέση διάρκεια παρακολούθησης 5 έτη. Δώδεκα εκ των καταγμάτων εντοπίζονταν στο άπω τριτημόριο της κνήμης. Σε τέσσερεις ασθενείς υπήρχε εν τω βάθει λοίμωξη των μαλακών μορίων πριν την εφαρμογή της συσκευής. Σε εννέα περιπτώσεις απαιτήθηκε αντιμετώπιση με κρημνό. Στις περισσότερες περιπτώσεις είχε προηγηθεί προσωρινή σταθεροποίηση με μονόπλευρο σύστημα εξωτερικής οστεοσύνθεσης. Σε τρεις περιπτώσεις πραγματοποιήθηκε οξεία βράχυνση και σε πέντε περιπτώσεις απαιτήθηκε χρήση μεθόδων διατατικής οστεογένεσης για την αντιμετώπιση οστικού ελλείματος. Χειρισμός ακορντεόν εφαρμόστηκε με επιτυχία σε μία περίπτωση καθυστερημένης πώρωσης.
Αποτελέσματα: Με την εξαίρεση μίας περίπτωση ψευδάρθρωσης, επετεύχθη πώρωση με καλό λειτουργικό αποτέλεσμα. Μείζον πρόβλημα υπήρξε η μόλυνση βελονών.
Συμπεράσματα: Η εφαρμογή των κυκλικών συστημάτων εξωτερικής οστεοσύνθεσης επιτυγχάνει υψηλά ποσοστά πώρωσης σε δύσκολες περιπτώσεις επιπλεγμένων καταγμάτων κνήμης. Αποτελεί ιδανική λύση σε περιπτώσεις που υπάρχει οστικό έλλειμμα ή έχει αναπτυχθεί λοίμωξη. Συνιστάται επίσης σε πολύ περιφερικά κατάγματα με σημαντικό τραύμα στα μαλακά μόρια όπου η εσωτερική οστεοσύνθεση καθίσταται επισφαλής και η ενδομυελική ήλωση είναι τεχνικά απαιτητική

ΑΑ 126

Κακώσεις από πτώσεις σε πεζοδρόμιο

Κωσταντίνος Τσιβελέκας[1], Δημήτριος Παλλης[1], Μαργαρίτα-Μιχαέλα Αμπαδιωτάκη[1], Γεώργιος Γουρτζελίδης[1], Νικόλαος Τρυγώνης[1], Σταμάτιος Α. Παπαδάκης
[1]*Γ.Ν.Α. "ΚΑΤ"*

Εισαγωγή: Οι τραυματισμοί των πεζών αντιπροσωπεύουν περίπου το 11% των τραυματισμών του οδικού δικτύου. Σκοπός της μελέτης είναι η καταγραφή του τραυματικού προτύπου και η αξιολογηση των δημογραφικών χαρακτηριστικών, σε ασθενείς που υπέστησαν τραύματα περπατώντας έπειτα από πτώση ή κάκωση στο πεζοδρόμιο.
Υλικό και μέθοδος: Προοπτική μελέτη σειράς περιστατικών διάρκειας περιόδου από Απρίλιο 2019 ως Φεβρουάριο 2020. Συνολικά εκτιμήθηκαν 51 ασθενείς, 19 εκ των οποίων ήταν άνδρες και 32 γυναίκες, με Μ.Ο. ηλικίας 61,1 έτη. Εννέα ασθενείς εισήχθησαν στο νοσοκομείο, με μέση διάρκεια νοσηλείας 7,8 ημέρες.
Αποτελέσματα: Αντιμετωπίστηκαν συνολικά 63 κακώσεις. Είκοσι τραυματισμοί αφορούν στα άνω άκρα, 36 στα κάτω άκρα, 2 στον θώρακα, ένα στην σπονδυλική στήλη και 4 στην κεφαλή. Σε αυτούς περιλαμβάνονται 26 απλές κακώσεις, 4 θλαστικά τραύματα και 33 κατάγματα. Τέσσερα κατάγματα αφορούσαν στην άρθρωση του ισχίου, ένα στους κνημιαίους κονδύλους, ένα στη διάφυση κνήμης, 7 στο έξω σφυρό, ένα στο έσω σφυρό, 3 στο οπίσθιο σφυρό, 2 στα μετατάρσια οστά, 8 το περιφερικού τριτημόριο της κερκίδας, 1 στην ωλένη, 2 στο σκαφοειδές οστό της άκρας χείρας, 2 στις πλευρές και ένα κάταγμα οσφυϊκού σπονδύλου. Χειρουργική θεραπεία διενεργήθηκε σε 8 περιπτώσεις.
Συμπεράσματα: Οι τραυματισμοί κατά τη χρήση του πεζοδρομίου αφορούν κατά κύριο λόγο τα κάτω άκρα. Οι γυναίκες με αναλογία 1:1,8 τραυματίζονται συχνότερα. Παρά το γεγονός ότι οι τραυματισμοί αυτοί είναι αποτέλεσμα συνήθως κακώσεων χαμηλής ενέργειας, η παραμελημένη κατάσταση πολλών πεζοδρομίων εγκυμονεί κινδύνους ικανούς να οδηγήσουν σε σοβαρούς τραυματισμούς που απαιτούν χειρουργική επέμβαση και αρκετές ημέρες νοσηλείας.

AA 128

Η ΧΡΗΣΗ ΜΕΓΑΠΡΟΘΕΣΗΣ (PROXIMAL FEMORAL REPLACEMENT) ΓΙΑ ΤΗΝ ΑΝΤΙΜΕΤΩΠΙΣΗ ΑΠΟΤΥΧΗΜΕΝΗΣ ΟΣΤΕΟΣΥΝΘΕΣΗΣ ΕΞΩΑΡΘΡΙΚΩΝ ΚΑΤΑΓΜΑΤΩΝ ΤΟΥ ΕΓΓΥΣ ΜΗΡΙΑΙΟΥ. ΠΑΡΟΥΣΙΑΣΗ 3 ΠΕΡΙΣΤΑΤΙΚΩΝ

Γεώργιος Κομνός[1], Νικόλαος Πατσιογιάννης[1], Tuna Veysi[1], Professor Peter Giannoudis[1]
[1]*Leeds Teaching Hospitals NHS Trust*

ΣΚΟΠΟΣ: Με τη συνεχή αύξηση της συχνότητας των καταγμάτων του εγγύς μηριαίου, είναι αναμενόμενη η επακόλουθη αύξηση των επιπλοκών μετά την αντιμετώπισή τους. Μία από τις πιο απαιτητικές για τον ορθοπαιδικό χειρουργό, είναι η μη ευόδωση της πώρωσης με επακόλουθη αποτυχία της οστεοσύνθεσης. Η μετατροπή σε ολική αρθροπλαστική αποτελεί τη κύρια χρησιμοποιούμενο μέθοδο αντιμετώπισης ενώ σε δυσκολότερες καταστάσεις η εμφύτευση μεγαπροθέσεων κερδίζει σταδιακά έδαφος. Σκοπός της μελέτης μας είναι η εκτίμηση της πορείας 3 ασθενών στους οποίους χρησιμοποιήθηκε μεγαπρόθεση ισχίου μετά από αποτυχία οστεοσύνθεσης.

Υλικό και Μέθοδος: Παρουσιάζουμε 3 ασθενείς οι οποίοι προσήλθαν στο νοσοκομείο μας ύστερα από αποτυχημένη οστεοσύνθεση και ψευδάρθρωση υποτροχαντήριων καταγμάτων. Η απώλεια της λειτουργικότητας τους με συνοδό έντονο άλγος αποτελούσαν τα κύρια ενοχλήματά τους. Και στους 3 η αρχική αντιμετώπιση είχε πραγματοποιηθεί με ενδομυελική ήλωση. Στον έναν εξ αυτών ακολούθησε, πριν την έλευση στην κλινική μας, 2η χειρουργική επέμβαση με τη χρήση proximal femoral locking plate (PF-LCP). Όλοι τελικά αντιμετωπίστηκαν σε ένα στάδιο με μεγαπρόθεση αντικατάστασης του εγγύς μηριαίου.

Αποτελέσματα: Μετεγχειρητικά οι ασθενείς κινητοποιήθηκαν άμεσα, με φόρτιση με χρήση βακτηριών και αποφυγή απαγωγής σκέλους για 6 εβδομάδες.Και οι 3 ασθενείς παρακολουθήθηκαν για τουλάχιστον 2 χρόνια. Μέχρι το τελευταίο follow-up ο κύριος στόχος της αποκατάστασης της λειτουργικότητας τους είχε επιτευχθεί. Η μετεγχειρητική πορεία 2 εξ αυτών επιπλέχθηκε με επιπολής λοίμωξη του χειρουργικού τραύματος χωρίς όμως περαιτέρω συνέπειες.

Συμπέρασμα: Η χρήση μεγαπρόθεσης αποτελεί μια αποτελεσματική επιλογή αντιμετώπισης αποτυχίας οστεοσύνθεσης καταγμάτων εγγύς μηριαίου με συνοδό οστικό έλειμμα. Η εξάλειψη του άλγους με ταχεία αποκατάσταση της κινητικότητας και λειτουργικότητας δύνανται να επιτευχθούν μετά την τοποθέτηση αυτών των προθέσεων.

AA 129

Αντιμετώπιση οστικού ελλείματος με συλλογή αυτόλογου οστικού μοσχεύματος από το ίδιο μακρύ οστό με την χρήση του συστήματος Reamer Irrigator Aspirator(RIA) και ενδομυελική ήλωση σε ένα στάδιο. Αναφορά 3 (τριών) περιπτώσεων.

Κωνσταντινος Παπουτσης[1], Bilal Al-Obaidi[2], Μάνθος Δαγιάσης[1], Δημοσθένης Μπάρμπας[1], Consultant Raj Bhattacharya[2]
[1]Ορθοπαιδική Κλινική Ναυτικού Νοσοκομείου Αθηνών, [2]Orthopaedic Department, Imperial College Healthcare NHS Trust, London, United Kingdom

Σκοπός: Το σύστημα Reamer Irrigator Aspirator (RIA) μπορεί να χρησιμοποιηθεί για τη συλλογή μεγάλων όγκων αυτόλογου οστικού μοσχεύματος το οποίο παρουσιάζει εξαιρετικές ιδιότητες και σε συνδυασμό με την τεχνική Masquelet (induced membrane) επιτρέπει την ανακατασκευή μεγάλων οστικών ελλειμάτων σε δυο στάδια. Σκοπός μας είναι να αναδείξουμε περιπτώσεις στις οποίες η ανακατασκευή των οστικών ελλειμάτων μπορεί να γίνει σε ένα στάδιο με την χρήση μόνο του οστικού μοσχεύματος.

Υλικό & Μέθοδος:Παρουσιάζουμε μια σειρά περιπτώσεων τριών ασθενών με ηλικίες από 28- 46 ετων με κατάγμα μακρού οστού (μηριαίο ή κνήμη) ή ψευδάρθρωσης αυτού, που αντιμετωπίστηκαν με ενδομυελική ήλωση σε συνδυασμό με αυτόλογο οστικό μόσχευμα που ελήφθη από το ίδιο οστό με το σύστημα RIA σε ένα στάδιο. Η ενδομυελική ήλωση ήταν η αρχική οστεοσύνθεση ή αναθεώρηση αυτής. Τα αρχικά οστικά ελλείματα ήταν 10, 2, και 4 εκ. αντίστοιχα
Αποτελέσμα: Όγκος μοσχεύματος που ελήφθη 30, 45, 60 mls αντίστοιχα και ο χρόνος προς επούλωση 8,14 και 16 μήνες αντίστοιχα,
Συμπέρασμα: Η θεραπεία των οστικών ελλειμάτων των μακρών οστών (μηριαίου / κνήμης) με τη χρήση της τεχνικής Masquelet σε συνδυασμό με αυτόλογο μόσχευμα οστού RIA είναι μια καθιερωμένη και ασφαλής διαδικασία.
Σε αυτή την σειρά περιστατικών, παρουσιάζουμε 3 ασθενείς με επιτυχή κάλυψη οστικών τους ελλειμάτων, με ενδομυελική ήλωση και συλλογή οστικού μοσχεύματος RIA από το ίδιο οστό σε ένα στάδιο. Κατά την άποψή μας, υπάρχουν περιπτώσεις όπου οι εξαιρετικές ιδιότητες του μοσχεύματος RIA είναι επαρκείς για την επούλωση τμηματικών οστικών ελλειμάτων σε ένα στάδιο σε μια προσπάθεια μείωσης του χρόνου επούλωσης και της νοσηρότητας. Οι παράμετροι που ορίζουν αυτές τις περιπτώσεις και βοηθούν στην επιλογή των ασθενών είναι ακόμη ανοιχτές σε συζητήσεις.

AA 132

Αποκατάσταση του εκτατικού μηχανισμού του γόνατος με συνθετικό σύνδεσμο polyethylene terephthalate (PET)

Σ. Σιούτης[1], Α. Μπέκος[1], Γ. Κακουράτος[1], Δ. Ραπτόπουλος[1`], Α.Φ Μαυρογένης[1]
[1]*Α' Πανεπιστημιακή Ορθοπαιδική κλινική, ΠΓΝ ΑΤΤΙΚΟΝ*

Σκοπός
Η κατάργηση του εκτατικού μηχανισμού του γόνατος αποτελεί σοβαρή επιπλοκή κακώσεων και επεμβάσεων στο γόνατο. Η αποκατάσταση είναι ιδιαίτερα απαιτητική. Στη συγκεκριμένη εργασία παρουσιάζονται 2 ασθενείς με κατάργηση και σημαντικό έλλειμμα του εκτατικού μηχανισμού του γόνατος τα οποία αποκαταστάθηκαν με συνθετικό σύνδεσμο polyethylene terephthalate (PET, Trevira®).
Υλικό και Μέθοδος
Γυναίκα 60 ετών προσήλθε με επανακάταγμα επιγονατίδας για 3η φορά. Είχε ανικανότητα έκτασης του γόνατος, ενώ ο ακτινολογικός έλεγχος έδειξε σημαντική παρεκτόπιση του κεντρικού κατεαγότος τεμαχίου με οστικό έλλειμμα της επιγονατίδας. Έγινε νεαροποίηση του ελλείμματος και γεφύρωση με το συνθετικό σύνδεσμο με συρραφή αυτού στον τετρακέφαλο και τον επιγονατιδικό τένοντα.
Γυναίκα 70 ετών προσήλθε με επαναρήξη του επιγονατιδικού τένοντα για 3η φορά μετά ολική αρθροπλαστική του γόνατος και συγκράτηση με σύρμα. Είχε ανικανότητα έκτασης του γόνατος ενώ ο ακτινολογικός έλεγχος έδειξε σημαντική κεντρική μετανάστευση της επιγονατίδας. Διεγχειρητικά διαπιστώθηκε πλήρες έλλειμμα του επιγονατιδικού τένοντα και των καθεκτικών της επιγονατίδας. Έγινε νεαροποίηση και αποκατάσταση του επιγονατιδικού τένοντα με το συνθετικό σύνδεσμο με συρραφή αυτού στον τετρακέφαλο τένοντα και με διοστικά ράμματα στο κνημιαίο κύρτωμα.
Μετεγχειρητικά, και στις δύο περιπτώσεις έγινε ακινητοποίηση του γόνατος με κηδεμόνα σε έκταση για 6 εβδομάδες και στη συνέχεια σταδιακή κινητοποίηση σε κάμψη με εντατική φυσικοθεραπεία.
Αποτελέσματα
Και στις δύο περιπτώσεις ο εκτατικός μηχανισμός αποκαταστάθηκε και οι ασθενείς εκδήλωσαν σταθερή έκταση του γόνατος υπό αντίσταση. Ωστόσο, όπως ήταν αναμενόμενο, το εύρος κίνησης του γόνατος και στις δύο περιπτώσεις ήταν σημαντικά περιορισμένο (0 έως 90 μοίρες στην πρώτη περίπτωση και 0 έως 80 μοίρες στη δεύτερη).
Συμπεράσματα
Η αποκατάσταση του εκτατικού μηχανισμού του γόνατος, ειδικά σε επαναρήξεις με προηγούμενες χειρουργικές επεμβάσεις είναι πρόκληση. Ο συνθετικός σύνδεσμος αποτελεί αξιόπιστη και ασφαλή επιλογή.

ΑΑ 133

Η ΥΠΑΡΞΗ ΣΠΑΝΙΟΥ ΕΠΙΚΟΥΡΙΚΟΥ ΟΣΤΑΡΙΟΥ (OS VESALIANUM PEDIS) ΜΠΟΡΕΙ ΝΑ ΠΕΡΙΠΛΕΞΕΙ ΤΗΝ ΔΙΑΓΝΩΣΗ ΚΑΙ ΑΝΤΙΜΕΤΩΠΙΣΗ ΚΑΚΩΣΕΩΝ ΤΗΣ ΠΕΡΙΟΧΗΣ. ΠΑΡΟΥΣΙΑΣΗ ΠΕΡΙΣΤΑΤΙΚΟΥ ΚΑΙ ΑΝΑΣΚΟΠΗΣΗ ΤΗΣ ΒΙΒΛΙΟΓΡΑΦΙΑΣ

Θωμάς Ρεπαντής[1], Ιωάννης Παπαϊωάννου[1], Χριστίνα Αραχωβίτη[1], Ανδρέας Μπαϊκούσης[1]
[1]Γενικό Νοσοκομείο Πατρών "Ο Άγιος Ανδρέας"

Σκοπός: Το επικουρικό οστάριο του Vesalius (Os vesalianum pedis) εντοπίζεται μεταξύ της βάσης του 5ου μεταταρσίου και του κυβοειδούς και συναντάται σπάνια, σε ποσοστό έως περίπου 2%. Συνήθως πρόκειται για ασυμπτωματική ανατομική παραλλαγή και ανευρίσκεται ως τυχαίο εύρημα σε ακτινολογικό έλεγχο ρουτίνας. Πρόβλημα υπάρχει στην διαφορική διάγνωση όταν συνδυάζεται με κάκωση της ποδοκνημικής, όπως κατά τα διαστρέμματα με ανύψωση του έσω χείλους, οπότε και θα πρέπει να διακρίνεται από το αποσπαστικό κάταγμα του φύματος του 5ου μεταταρσίου.
Υλικό και Μέθοδος. Άνδρας 19 ετών προσήλθε στα επείγοντα ιατρεία μετά από αθλητική κάκωση και εντοπισμένο άλγος και οίδημα στην περιοχή του φύματος του 5ου μεταταρσίου. Η ακτινολογική απεικόνιση της περιοχής (εικ.1) ερμηνεύθηκε αρχικά ως κάταγμα του φύματος του 5ου μεταταρσίου αλλά ο προσεκτικότερος έλεγχος της ακτινογραφίας έθεσε την υποψία επικουρικού οσταρίου (os vesalianum). Ο ακτινολογικός έλεγχος και του υγιούς ποδιού επιβεβαίωσε τη διάγνωση καθώς υπήρχε και εκεί ασυμπτωματικό επικουρικό οστάριο στο ίδιο σημείο. Ο ασθενής αντιμετωπίστηκε συντηρητικά με ακινητοποίηση, αποφόρτιση και ανάρροπη θέση και στην επανεξέταση μετά 20 ημέρες είχε πλήρη ύφεση των συμπτωμάτων του.
Συμπεράσματα. Είναι απαραίτητη η γνώση της πιθανής παρουσίας του επικουρικού οσταρίου του Vesalius σε μικρό ποσοστό ασθενών, γιατί διαφορετικά μπορεί να γίνει λάθος ερμηνεία των ακτινολογικών ευρημάτων σε περίπτωση κάκωσης της περιοχής, που θα οδηγήσει και σε λάθος αντιμετώπιση. Επίσης σε σπάνιες περιπτώσεις (έχουν περιγραφεί μόνο 7 ως σήμερα στην βιβλιογραφία) μπορεί κακώσεις της περιοχής -παρουσία του Os vesalianum pedis- να οδηγήσουν σε επίμονο πόνο στο έξω χείλος του ποδιού οπότε να απαιτηθεί χειρουργική αφαίρεση του οσταρίου.

L

ΑΑ 134

Αντιρροπιστική, μονήρης κνημο-αστραγαλο-πτερνική αρθροδεσία σε ασθενή με άκαμπτη ραιβοκοιλοποδία. Παρουσίαση περιστατικού.

Μελέτης Ρόζης[1], Ιωάννης Κολοβός[1], Αριστείδης Κουτσόπουλος[1], Δημήτριος Ζαχαρίου[1], Βασίλειος Πολυζώης[1], Σπυρίδων Πνευματικός[1]
[1]*Γ' Πανεπιστημιακή Ορθοπεδική Κλινική, ΓΝΑ ΚΑΤ*

Εισαγωγή: Η άκαμπτη ραιβοκοιλοποδία είναι πραμόρφωση που δημιουργεί προβλήματα βάδισης και θέτει σε κίνδυνο το δέρμα της πελματιαίας επιφάνειας λόγω αυξημένων τάσεων, προκαλώντας δερματικά έλκη και περιοχικές λοιμώξεις. Οι τυπικές επεμβάσεις διόρθωσης της παραμόρφωσης απαιτούν πολλαπλές τομές οι οποίες ενδέχεται να θέσουν σε κίνδυνο τα μαλακά μόρια. Παρουσιάζουμε περιστατικό με άκαμπτη ραιβοκοιλοποδία και αρθρίτιδα ποδοκνημικής που αντιμετωπίστηκε με αντιρροπιστική μονήρη κνημο-αστραγαλο-πτερνική (ΚΑΠ) αρθροδεσία.
Υλικά και μέθοδος: Ασθενής 58 ετών προσήλθε λόγω άκαμπτης ραιβοκοιλοποδίας με δερματικά έλκη της πελματιαίας επιφάνειας και επώδυνη ποδοκνημική άρθρωση. Τόσο το μέσο όσο και το πρόσθιο πόδι είχαν σχεδόν μηδενικό εύρος κίνησης. Λόγω της κλινικής εικόνας αποφασίστηκε η διόρθωση της παραμόρφωσης μέσω του οπίσθιου ποδός. Ο ασθενής υπεβλήθη σε ΚΑΠ αρθρόδεση με τυπική εγκάρσια οστεοτομία του θόλου του αστραγάλου και αντιρροπιστική οστεοτομία κλιστής σφήνας της κνήμης με βάση προς τα έξω. Η πτώση του έσω στοίχου του άκρου ποδός αντιμετωπίστηκε με οστεοτομία κλειστής σφήνας με βάση προς τα άνω στο επίπεδο του μέσου ποδός. Η στήριξη της περιοχής αρθρόδεσης έγινε με ανάστροφο ενδομυελικό ήλο και συσκευή Ilizarov λόγω κακής ποιότητας των οστών και του οστικού ελλείματος του αστραγάλου.
Αποτελέσματα: Ο ασθενής είχε ομαλή μετεγχειρητική πορεία. Η μερική φόρτιση του σκέλους ξεκίνησε την 6η εβδομάδα. Η αφαίρεση της συσκευής Ilizarov καθυστέρησε λόγω διεγχειρητικού περιπροθετικού κατάγματος της κνήμης που διεγνώσθη μετέπειτα. Μετά την αφαίρεση της συσκευής στις 12 εβδομάδες, το άκρο πόδι παρέμεινε σε θέση plantigrade και ο ασθενής ήταν ασυμπτωματικός παρά την υποδιόρθωση της υψηλής ποδικής καμάρας. Τα έλκη του πέλματος είχαν επουλωθεί πλήρως στους 12 μήνες επανεξέτασης.
Συμπεράσματα: Στο περιστατικό αυτό, η κακή κατάσταση των μαλακών μορίων δεν επέτρεπε τη διενέργεια πολλαπλών τομών και χειρισμών διόρθωσης της παραμόρφωσης. Η αντιρροπιστική αρθροδεσία του οπίσθιου ποδός με ελάχιστη επεμβατικότητα στο πρόσθιο πόδι απέδωσε εξαιρετικά λειτουργικά αποτελέσματα παρά την υποφαινόμενη υποδιόρθωση.

AA 135

Αντιμετώπιση αμφοτερόπλευρου νευρώματος Morton σε νέο ασθενή. Παρουσίαση ενδιαφέροντος περιστατικού.

Mr Νικόλαος Ζερβάκης[1], Αγγελος Μαραγκόπουλος[1], Ιωάννης Μπάμπης[1], Στυλιαννός Καράλης[1], Πέτρος Παπαποστόλου[1], Μιχάλης Τζωρτζής[1], Κυριάκος Μπέκας[1], Αλέξανδρος Αυγερινός[1], Mr Αχιλλέας Μπουτσιάδης[1]
[1]401 Γενα

ΕΙΣΑΓΩΓΗ-ΣΚΟΠΟΣ: Το Νεύρωμα Morton(Πιεστική νευροπάθεια του μεσοδακτύλιου νεύρου), εμφανίζεται συνήθως μεταξύ του τρίτου και του τέταρτου μεταταρσίου. Η παθοφυσιολογία της πάθησης δεν είναι ακόμη καλά κατανοητή. Υπάρχουν θεωρίες που περιλαμβάνουν, την πίεση ή διάταση γύρω από το μεσομετατάρσιο σύνδεσμο , τους επαναλαμβανομένους μικροτραυματισμούς , αγγειακές διαταραχές , τον υπερτροφικό ορογόνο ιστό , το ενδονευρικό οίδημα και την τελική νευρική ίνωση . Παρατηρείται σπάνια στους 2 πόδες στην ίδια χρονική στιγμή . Η νόσος είναι συχνότερη σε γυναίκες , παρά σε άντρες , πιθανόν σαν αποτέλεσμα υποδημάτων με υψηλό τακούνι ή στενό υπόδημα. Τέλος , η παχυσαρκία επίσης αυξάνει τον κίνδυνο σχηματισμού νευρώματος. Η αντιμετώπιση περιλαμβάνει,ΜΣΑΦ, Φυσικοθεραπεία,αλλαγή υποδημάτων, απώλεια βάρους, χρήση ειδικών πελμάτων, τοπικές εγχύσεις και τέλος, χειρουργική εξαίρεση.
ΥΛΙΚΟ-ΜΕΘΟΔΟΣ: Στα Εξωτερικά ιατρεία του Νοσοκομείου προσήλθε κατώτερος Αξιωματικός του Στρατού Ξηράς, 32 ετών, αιτιώμενος εμμένουσα μεταταρσαλγία και στα δύο πόδια, επιδεινούμενη μετά από ορθοστασία και καταπόνηση. Μετά από πλήρη κλινικοεργαστηριακό έλεγχο, διαπιστώθηκε ότι έπασχε από Νεύρωμα Morton άμφω. Αντιμετωπίστηκε και στα δύο άκρα με την ίδια τεχνική, σε δύο χρόνους. Αρχικά με τοπική έγχυση στεροειδούς, η οποία απέτυχε και ακολούθως αφαίρεση, με μεσοδιάστημα ενός μηνός.
ΑΠΟΤΕΛΕΣΜΑΤΑ: Η ανάρρωση ήταν ομαλή και διήρκεσε έξι(6) εβδομάδες για κάθε άκρο. Σήμερα έξι μήνες μετά την αντιμετώπιση και του 2ου άκρου, ο ασθενής είναι ανώδυνος με μόνη ενόχληση μια μικρή υπαισθησία στα μεσοδακτύλια διαστήματα, όπως αναμενόταν.
ΣΥΜΠΕΡΑΣΜΑΤΑ: Το Νεύρωμα Morton είναι μια πάθηση με ασαφή παθοφυσιολογία και εφόσον η συμπτωματολογία επιμένει, η χειρουργική του αντιμετώπιση δίνει ένα πολύ καλό λειτουργικό αποτέλεσμα.

AA 136

ΧΡΗΣΗ ΓΛΥΦΑΝΩΝ ΤΥΠΟΥ COUGHLIN (CUP-AND CONE) ΣΤΗ ΔΙΑΜΟΡΦΩΣΗ ΑΥΤΟΜΟΣΧΕΥΜΑΤΟΣ ΠΑΡΕΜΒΟΛΗΣ (BONE BLOCK) ΒΕΛΤΙΩΝΟΝΤΑΣ ΤΗΝ ΕΝΣΩΜΑΤΩΣΗ ΑΥΤΟΥ ΣΕ ΕΠΕΜΒΑΣΕΙΣ ΑΝΑΘΕΩΡΗΣΗΣ ΑΡΘΡΟΔΕΣΗΣ 1ΗΣ ΜΕΤΑΤΑΡΣΙΟΦΑΛΑΓΓΙΚΗΣ: ΜΙΑ ΠΡΩΤΟΠΟΡΙΑΚΗ ΤΕΧΝΙΚΗ

Ιωάννης Παπαχρήστος[1], Μιχάλης Σαράντης[1], Κώστας Τσιαμτσούρης[1], Γεώργιος Μαχαιράς[1]
[1]Δ' Ορθοπεδική Κλινική Γ.Ν.Α. ΚΑΤ

Σκοπός Η αποτυχία αρθρόδεσης 1ης μεταταρσιοφαλαγγικής οδηγεί σε σοβαρή και δυσεπίλυτη απώλεια οστού με βράχυνση 1ου στοίχου. Καλύτερη λύση είναι τα δομικά αυτομοσχεύματα λαγονίου ή κνήμης - προσφέρουν υποστήριξη και αποκαθιστούν μήκος 1ου στοίχου. Προβληματική παραμένει η οστεοενσωμάτωση λόγω επηρρεασμένης βιολογίας και μη απόλυτης επαλληλίας επιφανειών. Παρουσιάζουμε μια τεχνική όπου χρησιμοποιούμε αυλοφόρα γλύφανα τύπου Coughlin (cup-and-cone) για τέλεια επάλληλες επιφάνειες του παρεμβαλλόμενου αυτομοσχεύματος ευοδώνοντας τάχιστη ενσωμάτωση σε αναθεωρήσεις 1ου στοίχου.

Υλικό & Μέθοδος Ένας 52χρονός άνδρας εμφανίστηκε με επώδυνη 1η μεταταρσιοφαλαγγική μετά από αρθρόδεση με διασταυρούμενους κοχλίες πρό έτους. Ο απλός ακτινολογικός έλεγχος ανέδειξε ατροφική ψευδάρθρωση με θραυσμένο έναν κοχλία (Εικόνα 1). Η αξονική τομογραφία επιβεβαίωσε τη διάγνωση καταδεικνύοντας κύστεις +οστική απώλεια (Εικόνα 2). Ο εργαστηριακός έλεγχος για λοίμωξη ήταν αρνητικός και λόγω εντόνων συμπτωμάτων αποφασίστηκε αναθεώρηση αρθρόδεσης με χρήση αυτομοσχεύματος λαγονίου 3-φλοιών παρεμβαλλομένου ανάμεσα σε επιφάνειες ψευδάρθρωσης και με ραχιαία κλειδούμενη συμπιεστική πλάκα. Ύπτια θέση ασθενούς, χρήση ισχαίμου, τομή επί της παλαιάς και προσπέλαση ψευδάρθρωσης, αφαίρεση βιδών, προετοιμασία επιφανειών με αυλοφόρα Coughlin γλύφανα (2 επιφάνειες- κοίλο+κυρτό). Η οστική απώλεια αθροίστηκε με την επιδιωκόμενη επιμήκυνση (Εικόνα 3). Αυτομόσχευμα λαγονίου λήφθηκε κατά 1 χιλ. μεγαλύτερο από το μετρημένο κενό (λόγω της αναπόφεύκτης βράχυνσης κατά την προετοιμασία για παρεμβολή) και μια βελόνα Kirschner τοποθετήθηκε στο κέντρο του (Εικόνα 4). Τα γλύφανα Coughlin διαμόρφωσαν τις επιφάνειες του αυτομοσχεύματος (Εικόνα 5) και το τελικό αποτέλεσμα (Εικόνα 6) τοποθετήθηκε στον 1ο στοίχο (Εικόνα 7) σε αρμονική επαλληλία με τις αρθρικές επιφανειες της 1ης ΜΤΦ. Κλειδούμενη ραχιαία πλάκα (Εικόνα 8).

Αποτελέσματα Η αρθρόδεση επετεύχθη ακτινογραφικά σε 8 εβδομάδες. Το αυτομόσχευμα ενσωματώθηκε σε 10 εβδομάδες. AOFAS score βελτιώθηκε από 44 σε 87.

Συμπεράσματα Η τεχνική προσφέρει επαλληλία επιφανειών στην 1η ΜΤΦ αποφεύγοντας τις παραδοσιακές ορθογώνιες οστεοτομίες οδηγώντας σε υψηλά ποσοστά ενσωμάτωσης σε αναθεώρηση. Δεν έχει περιγραφεί προηγούμενα και τη συνιστούμε σε περιστατικά bone block arthrodesis 1ης ΜΤΦ.

Εικόνα 1

Εικόνα 2

Εικόνα 3

Εικόνα 4

Εικόνα 5

Εικόνα 6

Εικόνα 7

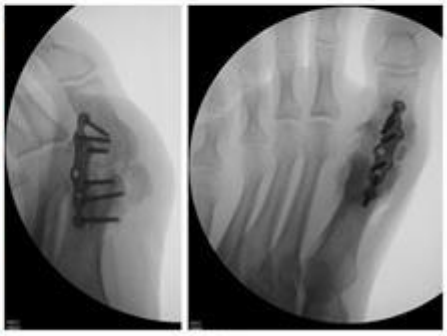

Εικόνα 8

ΑΑ 137

ΕΦΑΡΜΟΓΗ ΚΑΤΑΛΛΗΛΟΥ ΦΥΣΙΚΟΘΕΡΑΠΕΥΤΙΚΟΥ ΠΡΟΓΡΑΜΜΑΤΟΣ ΣΕ ΠΕΛΜΑΤΙΑΙΑ ΑΠΟΝΕΥΡΩΣΙΤΙΔΑ ΜΕ ΔΙΗΘΗΣΗ ΜΕ ΤΟΠΙΚΟ ΑΝΑΙΣΘΗΤΙΚΟ ΤΩΝ ΣΗΜΕΙΩΝ ΠΥΡΟΔΟΤΗΣΗΣ ΠΟΝΟΥ ΤΗΣ ΓΑΣΤΡΟΚΝΗΜΙΑΣ.

Στέφανος Κατσάρας[1], Γκρισέλντα Παπαευθυμίου[1], Κωνσταντίνος Παρλακίδης[1], Κατερίνα Αζλή[1], Μαρία Σημαντήρη[1], Χριστίνα Κανάκη[1], Μαρία Μπαλαμούτσου[1], Γεώργιος Μουζόπουλος
[1]Τμήμα Φυσικοθεραπείας Πανεπιστήμιο Πελοποννήσου, [2]Ορθοπαιδική Κλινική ΝΜ Σπάρτης - ΓΝ Λακωνίας

Σκοπός: Η διερεύνηση της αποτελεσματικότητας της διήθησης της γαστροκνημίας με ρουπιβακαίνη 7.5% (αναισθητικό) στην αντιμετώπιση της πελματιαίας απονευρωσίτιδας.

Υλικό & Μέθοδος: Σε τυχαιοποιημένη προοπτική μελέτη συμμετείχαν 32 ασθενείς με πελματιαία απονευρωσίτιδα (22 γυναίκες και 10 άνδρες, ηλικίας 42±5.1 ετών). Οι ασθενείς χωρίστηκαν τυχαία σε δύο ομάδες ανάλογα με το είδος θεραπείας που έλαβαν. 16 ασθενείς έλαβαν θεραπεία με διήθηση των επώδυνων σημείων πυροδότησης πόνου της γαστροκνημίας με αναισθητικό ρουπιβακαίνη 7.5% (Ομάδα 1). Οι άλλοι 16 ασθενείς έλαβαν θεραπεία με αντίστοιχη διήθηση της γαστροκνημίας με διάλυμα φυσιολογικού ορού 0.9% (Ομάδα 2). Οι διηθήσεις ολοκληρώθηκαν σε 3 συνεδρίες (ανά εβδομάδα.) Επιπλέον και οι δύο ομάδες έλαβαν το ίδιο πρόγραμμα διατάσεων της γαστροκνημίας, την εφαρμογή νυκτερινού νάρθηκα διατήρησης της ποδοκνημικής σε ουδέτερη θέση και τη χορήγηση τραμαδόλης 50mg, 1 φορά την ημέρα από του στόματος, για 15 ημέρες. Έγινε καταγραφή του πόνου σύμφωνα με την κλίμακα VAS pain scale, 1, 6 και 12 μήνες μετά την έναρξη της θεραπείας. Η στατιστική ανάλυση των δεδομένων έγινε με το στατιστικό πακέτο STATA 8.0.

Αποτελέσματα: Οι δύο ομάδες δεν διέφεραν στατιστικώς σημαντικά ως προς το φύλο, την ηλικία, τη διάρκεια των συμπτωμάτων και την ένταση του πόνου. Στην ομάδα 1 σημειώθηκε μείωση της έντασης του πόνου από 7.3±1.4 πρίν τη θεραπεία σε 4.5±1.5 (1ο μήνα), 3.5±1.3 (6 μήνες) και 3.2±1.6 (12 μήνες). Στην ομάδα 2 σημειώθηκε μείωση της έντασης του πόνου από 7.1±1.5 πρίν τη θεραπεία σε 5.7±1.6 (1ο μήνα), 5.4±1.2 (6 μήνες) και 5.1±1.7 (12 μήνες). Η ομάδα 1 παρουσίασε σημαντική βελτίωση του πόνου στους 6 και 12 μήνες μετά την έναρξη της θεραπείας σε σχέση με την Ομάδα 2 ($p<0.05$).

Συμπέρασμα: Η διήθηση της γαστροκνημίας με ρουπιβακαίνη διευκολύνει το πρόγραμμα διατάσεων με αποτέλεσμα την σημαντική ανακούφιση από τον πόνο της πελματιαίας απονευρωσίτιδας.

ΑΑ 138

ΠΑΡΟΔΙΚΗ ΟΣΤΕΟΠΟΡΩΣΗ: ΣΠΑΝΙΟ ΑΙΤΙΟ ΑΛΓΟΥΣ ΣΤΗΝ ΠΟΔΟΚΝΗΜΙΚΗ ΚΑΙ ΑΚΡΟ ΠΟΔΑ

Δρ. Δάφνη Θεοδώρου[1], Δρ. Σταυρούλα Θεοδώρου[2], Δρ. Ιωάννης Ηλιοδρομίτης[1], Δρ. Χρόνης Δρούγιας[3]
[1]Γενικό Νοσοκομείο Ιωαννίνων, [2]Πανεπιστημιακό Γενικό Νοσοκομείο Ιωαννίνων, [3]Αθλητιατρικό Ορθοπαιδικό Κέντρο

ΣΚΟΠΟΣ: Η παροδική οστεοπόρωση (ΠΟ) χαρακτηρίζεται από επίμονο οστικό άλγος που συνοδεύεται από οίδημα στη ΜΤ. Αφορά σε μεγάλες αρθρώσεις, συνήθως στο ισχίο, ενώ σπανιότερα εντοπίζεται στο γόνατο, την ποδοκνημική και τον άκρο πόδα. Μπορεί να εμφανίζεται και ως μεταναστευτική οστεοπόρωση που μετακινείται από άρθρωση σε άρθρωση, καθώς αυτοϊάται. Επίμονο άλγος στην ποδοκνημική και άκρο πόδα, με οστεοπενική απεικόνιση και διάχυτο οστικό οίδημα θέτουν τη διάγνωση ΠΟ. Στη δ/δ τίθενται η οστεονέκρωση, η αντανακλαστική συμπαθητική δυστροφία, η οστεομυελίτιδα και σηπτική αρθρίτιδα. Η αντιμετώπιση είναι συντηρητική, με αποφυγή φόρτισης, αναλγητικά και/ή διφωσφονικά, ενώ η χειρουργική αποσυμπίεση ενδείκνυται επί αποτυχίας της συντηρητικής θεραπείας.
ΥΛΙΚΟ ΚΑΙ ΜΕΘΟΔΟΣ: Περίπτωση 1: Άνδρας 58 ετών παρουσιάστηκε με επιδεινούμενο άλγος στο κάτω άκρο και αδυναμία βάδισης. Αρνήθηκε προηγηθείσα κάκωση. Στον ακτινογραφικό έλεγχο αναδείχθηκε οστεοπενία στην ποδοκνημική και άκρο πόδα, ενώ η ΜΤ ανέδειξε διάχυτο οστικό οίδημα σε αστράγαλο, πτέρνα, οστά του μέσου ποδός, ως την άπω επίφυση της κνήμης. Έλαβε οδηγίες για αποφόρτιση, καλσιτονίνη και διφωσφονικά (ριζεδρονάτη) για 12 εβδομάδες, ώσπου τα συμπτώματα υποχώρησαν πλήρως και δεν υπήρχαν απεικονιστικά παθολογικά ευρήματα. Περίπτωση 2: Γυναίκα 45 ετών παρουσιάστηκε με προοδευτικά επιδεινούμενο άλγος και οίδημα στην ποδοκνημική από 2-εβδομάδων. Δεν ανέφερε τραύμα στην περιοχή, παρότι πρόσφατα είχε επαυξήσει το πρόγραμμα εκγύμνασής της με τρέξιμο στο μηχανικό διάδρομο. Στον ακτινογραφικό έλεγχο παρατηρήθηκε οστεοπενία. Η ΜΤ ανέδειξε οστικό οίδημα στην πτέρνα και τον αστράγαλο. Έλαβε οδηγίες και ανέφερε υποχώρηση των συμπτωμάτων ένα μήνα αργότερα.
ΣΥΜΠΕΡΑΣΜΑΤΑ: Η παροδική οστεοπόρωση πρέπει να εντάσσεται στη δ/δ του άλγους στην ποδοκνημική και άκρο πόδα.

ΑΑ 139

Οστεομυελίτιδα 5ου μεταταρσίου σε ασθενή με δισχιδή ραχη- Πρώιμη και όψιμη αντιμετώπιση.

Κος Απόστολος Πολύζος[1], Κος Αλέξανδρος Ελευθερόπουλος[1], Κος Ιορδάνης Πετράκης[1], Κος Κρικόρ Γκουμουσιαν[1]
[1]*Γενικό Νοσοκομείο Νάουσας*

Σκοπός
Η παρούσα εργασία έχει σαν σκοπό να παρουσιάσει ένα μη ακρωτηριαστικό τρόπο αντιμετώπισης της οστεομυελίτιδας του 5ου μεταταρσίου και κατ' επέκταση των υπολοίπων μεταταρσίων(πλην του πρώτου) σε μη διαβητικούς ασθενείς.

Υλικό και μέθοδος
Πρόκειται για μια θήλυ ασθενή 28 ετών, με δισχιδή ράχη και κοιλοποδία, χωρίς συνοδές παθήσεις η οποία προσήλθε λόγω έλκους στη περιοχή της κεφαλής του 5ου μεταταρσίου. Ο ακτινολογικός και ο υπόλοιπος ακτινολογικός έλεγχος κατέδειξε σημεία προχωρημένης οστεομυελίτιδας στη κεφαλή καθώς και στη διάφυση του 5ου μεταταρσίου. Η ασθενής υποβλήθηκε σε αφαίρεση του πάσχοντος τμήματος του 5ου μεταταρσίου με συνοδό χειρουργικό καθαρισμό της περιοχής καθώς και λήψη καλλιεργειών και ιστοτεμαχίων προς καλλιέργεια. Στη θέση του μεταταρσίου τοποθετήθηκε κύλινδρος τσιμέντου με διπλή αντιβιοτική αγωγή έχοντας σταθεροποιηθεί με 1 k-wire.

Αποτελέσματα
Για τις πρώτες 6 εβδομάδες η ασθενής βάδιζε με ειδικό υπόδημα πρόσθιας αποφόρτισης. Στη συνέχεια αφαιρέθηκε το k-wire και η ασθενής βάδιζε με συμαβατικά υποδήματα.Η ασθενής έλαβε για 6 μήνες συνολικά σύμφωνα με το αντιβιόγραμμα της καλλιέργειας, διπλή αντιβιοτική αγωγή. Επίσης γινόταν τακτική ακτιλογική παρακολούθηση του αάκρου ποδός καθώς και των εργαστηριακών δεικτών φλεγμονής.

Συμπεράσματα
Η τεχνική αυτή αποτελεί βιώσιμη λύση για την αντιμετώπιση οστεομυελίτιδας στα μετατάρσια οστά. Τα πλεονεκτήματα της είναι ότι δίνεται ο απαραίτητος χρόνος να απαλλαγεί η περιοχή από το μικροβιακό της φορτίο και έπειτα να σχεδιαστεί η συνέχεια της μόνιμης θεραπείας.

ΑΑ 140

Κνημο-αστραγαλο-πτερνική αρθροδεσία με συνδυασμό ανάστροφου ενδομυελικού ήλου και εξωτερικής οστεοσύνθεσης Ilizarov σε ασθενείς με βαριά αρθρίτιδα και οστικό έλλειμμα.

Μελέτης Ρόζης[1], Αριστείδης Κουτσόπουλος[1], Δημήτριος Ζαχαρίου[1], Βασίλειος Πολυζώης[1], Σπυρίδων Πνευματικός[1]
[1]*Γ' Πανεπιστημιακή Ορθοπεδική Κλινική, ΓΝΑ ΚΑΤ*

Εισαγωγή: Η αρθροδεσία ποδοκνημικής αποτελεί επέμβαση διάσωσης σε περιπτώσεις αρθρίτιδας. Σε χρόνιες καταστάσεις, οι σκληρυντικές αλλαγές του οστού του αστραγάλου δημιουργούν προβλήματα τόσο στην πώρωση της αρθροδεσίας όσο και στην ποιότητα της στήριξης, ενώ σε περιπτώσεις αναθεώρησης προηγηθείσας αρρθοδεσίας συνυπάρχει σημαντικό οστικό έλλειμμα. Παρουσιάζουμε σειρά περιστατικών με συνδυασμό ανάστροφου ενδομυελικού ήλου και εξωτερικής οστεοσύνθεσης Ilizarov για ενισχυμένη αρθροδεσία ποδοκνημικής.
Υλικά και μέθοδος: Εξετάστηκαν αναδρομικά οι φάκελοι ασθενών που νοσηλεύτηκαν για αρθρίτιδα ποδοκνημικής από το 2015-2019. Από τους 84, 12 ασθενείς υποβλήθηκαν σε κνημο-αστραγαλο-πτερνική αρθροδεσία, 56 σε αρθροδεσία ποδοκνημικής με διασταρούμενους κοχλίες και 16 ασθενείς σε κνημο-αστραγαλο-πτερνική αρθροδεσία με ανάστροφο ήλο και συσκευή Ilizarov. Σε αυτούς μελετήθηκαν σύνολο των επιπλοκών και τα ποσοστά πώσωης.
Αποτελέσματα: Από τους 16 ασθενείς, 6 είχαν αρθρίτιδα ποδοκνημικής και υπαστραγαλικής, 1 ασθενής είχε αρθρίτιδα ποδοκνημικής και άκαμπτη παραμόρφωση ραιβοκοιλοποδίας, 6 ασθενείς είχαν υποβληθεί σε αποτυχημένη αρθροδεσία ποδοκνημικής και 3 είχαν περιαστραγαλική αρθρίτιδα. Σε 14 ασθενείς (87,5%) επιτεύχθηκε πλήρης πώρωση. Ο μέσος χρόνος αφαίρεσης της συσλευής Ilizarov ήταν οι 10 εβδομάδες. Σε έναν ασθενή αναπτύχθηκε πρώιμη λοίμωξη και αντιμετωπίστηκε αρχικά με χορήγηση αντιβιοτικών και μεταγενέστερα με αφαίρεση του ήλου και τοποθέτηση τσιμέντου στους 4 μήνες. Ένας ασθενής απεβίωσε λόγω εν τω βάθει θρόμβωσης και μαζικής πνευμονικής εμβολής 5 ημέρες μετεγχειρητικά. Στους 12 μήνες επανεξέτασης, 15 ασθενείς ήταν πλήρως περιπατητικοί με ελάχιστο ή καθόλου πόνο στις καθημερινές δραστηριότητες. Ο ασθενής με την αναθεώρηση και την τοποθέτηση τσιμεντέιου ήλου, αρνήθηκε την αφαίρεση του και δεν ανέπτυξε σημεία επαναλοίμωξης στους 12 μήνες.
Συμπεράσματα: Η σταθερότητα της αρθροδεσίας είναι σημαντική. Η κακή ποιότητα του οστού του αστραγάλου δύναται να οδηγήσει σε μειωμένη στήριξη και συνεπαγόμενη ψευδάρθρωση. Σε αυτές τις περιπτώσεις, ο συνδυασμός ήλου και συσκευής Ilizarov αποτελέι ασφαλή τεχνική, με τις επιπλοκές του ανάστροφου ήλου να είνια μεν σπάνιες αλλλά δυνητικά εξαιρετικά σημαντικές όταν συμβούν.

AA 141

Αρθρόδεση ποδοκνημικής με ανάστροφο ήλο σε περίπτωση μετατραυματικής οστεοαρθροπάθειας Charcot σε ήδη χειρουργηθέν αμφισφύριο κάταγμα.

Δρ. Παναγιώτης Αδαμόπουλος[1], Χρυσόστομος Τζούρος[1], Αριστείδης Αδρακτάς[1], Δρ. Χρήστος Αλεξανδρόπουλος[1]
[1]*Ορθοπαιδική Κλινική Γενικού Νοσοκομείου Κορίνθου*

Σκοπός: Η αρθρόδεση ποδοκνημικής με ανάστροφο ήλο T2™Ankle Arthrodesis Nail σε περίπτωση μετατραυματικής οστεοαρθροπάθειας Charcot.
Υλικό και μέθοδος: Διαβητική ασθενής αιμοκαθαιρούμενη 70 ετών, προσήλθε στα εξωτερικά ιατρεία ζητώντας να της αφαιρέσουμε τα υλικά οστεοσύνθεσης από την δεξιά ποδοκνημική της γιατί της παραμόρφωναν το πόδι. Από το ιστορικό, την κλινική και ακτινολογική εικόνα της, προέκυψε ότι προ 6ετίας χειρουργήθηκε για κάταγμα δεξιά ποδοκνημικής (πλάκα-βίδες). Το συμβάν αυτό πυροδότησε οστεοαρθροπάθεια Charcot με αποτέλεσμα την αποδιοργάνωση της οστεοσύνθεσης και της ποδοκνημικής. Η άρθρωση ήταν σταθερά σε ραιβότητα, ο άκρος πους σε υπτιασμό και η ασθενής κατά την ανώδυνη βάδισή της φόρτιζε το έξω σφυρό. Υποβληθεί σε αρθρόδεση ποδοκνημικής και υπαστραγαλικής με την χρήση ανάστροφου ήλου, αφού προηγουμένως αφαιρέθηκαν τα υλικά και λεπτομερώς ο απρόσφορος οστίτης ιστός που λόγω της οστεοαρθροπάθειας είχε συσσωρευτεί και διατηρούσε την ποδοκνημική σε ανώμαλη θέση. Αφαιρέθηκαν τα σφυρά και οι αρθρικές επιφάνειες και εισήλθε ο ήλος από την πτέρνη φροντίζοντας για ορθό κάθετο άξονα και μέσο πόδα σε ορθή θέση, ώστε να εξασφαλίζεται η πελματιαία επαφή με το έδαφος.
Αποτελέσματα: Τα χειρουργικά τραύματα επουλώθηκαν χωρίς επιπλοκές. Η ασθενής ακολούθησε σταδιακή φόρτιση και μέχρι τους 6 μήνες του follow up, παρουσίαζε άριστη κλινική και ακτινολογική εικόνα.
Συμπεράσματα: Η διάγνωση της οστεοαρθροπάθειας Charcot είναι δύσκολη και χρειάζεται εμπειρία και γνώση του σπάνιου αυτού αντικειμένου. Η συγκεκριμένη επέμβαση, σωστά εκτελούμενη και σεβούμενοι τους άξονες του ποδιού και ποδοκνημικής, μπορεί να αποδώσει ένα ορθό πόδι με ικανοποιητική βάδιση.

ΠΑΘ
R
R

AA 142

Case Report : Παρουσίαση σπάνιου περιστατικού με εξάρθρημα μεσοτάρσιας άρθρωσης (Chopart joint) , χωρίς συνοδό κάταγμα.

ΑΝΑΣΤΑΣΙΟΣ ΡΟΥΣΤΕΜΗΣ[1], ΣΠΥΡΙΔΩΝ ΣΙΟΥΤΗΣ[1], ΙΩΑΝΝΗΣ ΖΑΦΕΙΡΗΣ[1], ΦΩΤΕΙΝΗ ΣΟΥΚΑΚΟΥ[1], ΠΑΝΑΓΙΩΤΗΣ ΚΟΥΛΟΥΒΑΡΗΣ[1]
[1]Α ΠΑΝΕΠΙΣΤΗΜΙΑΚΗ ΟΡΘΟΠΑΙΔΙΚΗ ΚΛΙΝΙΚΗ ΕΚΠΑ - ΠΓΝ ΑΤΤΙΚΟΝ

ΣΚΟΠΟΣ
Η ανάδειξη ενός σπάνιου περιστατικού μεσοτάρσιας άρθρωσης (Chopart joint) χωρίς συνοδό κάταγμα και η τελική αντιμετώπισή του.Η άρθρωση του Chopart,γνωστή και ως εγκάρσια άρθρωση του ταρσού,διαμορφώνεται από την άρθρωση της πτέρνας με το κυβοειδές οστό (πτερνκυβοειδήε άρθρωση) και από την άρθρωση της πτέρνας με το σκαφοειδές οστό (πτερνοσκαφοειδής άρθρωση).Συνήθεις τραυματισμοί της ποδοκνημικής περιλαμβάνουν τόσο το εξάρθρημα,όσο και το κάταγμα της αρθρικής επιφάνειας. Σύμφωνα με τη βιβλιογραφία μόλις το 10-25% των εξαρθρημάτων στην άρθρωση του Chopart εκδηλώνεται χωρίς κάταγμα των πέριξ της άρθρωσης οστών.

ΥΛΙΚΟ ΚΑΙ ΜΕΘΟΔΟΣ
Το περιστατικό πρόκειται για 56χρονη γυναίκα χωρίς συννοσηρότητα που προσήλθε στα ΤΕΠ του Νοσοκομείου μετά από αναφερόμενη πτώση.Πιθανός μηχανισμός κάκωσης ήταν η πελματιαία υπερέκταση και υπτιασμός του άκρου πόδα και κλινικά η ασθενής παουσίασε άλγος,οίδημα,ερυθρότητα και εμφανή παραμόρφωση με προεξοχή των ανατομικών στοιχείων.Το εύρος κίνησης ήταν ελάχιστος και το άκρο περιφερικά της κάκωσης ήταν νευραγγειακά άρτιο.Από τον ακτινολογικό έλεγχο διαπιστώθηκε εξάρθρημα της άρθρωσης του Chopart,χωρίς να συνυπάρχει κάταγμα.Έγινε προσπάθεια κλειστής ανάταξης στα ΤΕΠ,χωρίς επιτυχία και αποφασίστηκε επανάληψη υπό μυοχάλαση και αναλγησία στη χειρουργική αίθουσα.

ΑΠΟΤΕΛΕΣΜΑΤΑ
Η κλειστή ανάταξη απέτυχε εκ νέου και αποφασίστηκε διάνοιξη της άρθρωσης και ανοικτή ανάταξη (πλάγια προσπέλαση).Κατά τη διάνοιξη των ιστών αποκαλύφθηκε περιβρογχισμός της κεφαλής του αστραγάλου από μαλακά μόρια,το οποίο ήταν το αίτιο για την αποτυχία της κλειστής ανάταξης.Έγινε ανάταξη,έλεγχος για παρακείμενο κάταγμα (αρνητικός) και σύγκλιση του τραύματος.Σεβόμενοι την ανατομία της περιοχής,χρησιμοποιήσαμε μηχανισμό εξωτερικής οστεοσύνθεσης για τη σταθεροποίηση της άρθρωσης.

ΣΥΜΠΕΡΑΣΜΑΤΑ
Παρά τον υψηλό επιπολασμό περιπτώσεων εξαρθρημάτων του άκρου ποδός,ελάχιστα από αυτά εμφανίζουν δυσκολία στην αρχική ανάταξη και σπάνια δε συνυπάρχει κάταγμα των παρακείμενων οστών.Θα πρέπει να υπάρχει ισχυρή κλινική υποψία για πιθανό περιβρογχισμό από μαλακά μόρια όταν η κλειστή ανάταξη δεν είναι εφικτή.Η ανοικτή ανάταξη και η σταθεροποίηση με εξωτερική οστεοσύνθεση είναι μία εξαιαρετική θεραπευτική επιλογή στις παραπάνω περιπτώσεις.

AA 143

ΟΠΙΣΘΙΑ ΣΠΟΝΔΥΛΟΔΕΣΙΑ ΚΑΙ ΔΙΑΣΩΜΑΤΙΚΟΣ ΚΛΩΒΟΣ ΩΣ ΘΕΡΑΠΕΙΑ ΥΨΗΛΟΥ ΒΑΘΜΟΥ ΣΠΟΝΔΥΛΟΛΙΣΘΗΣΗΣ: 2 ΠΕΡΙΣΤΑΤΙΚΑ ΑΣΘΕΝΩΝ

Dr Βασίλειος Μαρουγκλιάνης[1], Dr Μελέτιος Ρόζης[1], Dr Αθανάσιος Γαλάνης[1], Dr Χρήστος Βλάχος[1], Dr Δημήτριος-Στέργιος Ευαγγελόπουλος[1], Prof Σπυρίδωνας Πνευματικός[1]
[1]Γ Πανεπιστημιακή Ορθοπαιδική Κλινική, ΓΝΑ ΚΑΤ

Σκοπός: Η χειρουργική αντιμετώπιση της σπονδυλολίσθησης μπορεί να είναι περίπλοκη, όταν υπάρχουν ασθενείς με υψηλού βαθμού σπονδυλολίσθηση, στους οποίους είναι δύσκολη η τοποθέτηση ενδοσωματικών μοσχευμάτων για την ανάταξη της βλάβης τους. Οι Bohlman και Cook έχουν περιγράψει μια χειρουργική τεχνική οπίσθιας σπονδυλοδεσίας και τοποθέτησης ενδοσωματικού μοσχεύματος περόνης. Περιγράφουμε μια τροποποίηση αυτής της μεθόδου με τοποθέτηση διασωματικού κλωβού, αντί του μοσχεύματος της περόνης.
Υλικό & Μέθοδος: Παρουσιάζουμε 2 περιστατικά ασθενών, με Σπονδυλολίσθηση III βαθμού. Οι δύο ασθενείς δεν εμφάνιζαν νευρολογική σημειολογία και το κοινό τους στοιχείο ήταν πως είχε επηρεαστεί η οβελιαία ισορροπία του σώματός τους. Διενεργήθηκε και στους 2 ασθενείς μας οπίσθια σπονδυλοδεσία O3-I1, Πεταλεκτομή στον O5 και τοποθέτηση διασωματικού κλωβού οπισθίως, με κατεύθυνση από τον I1 προς τον O5.
Αποτέλεσμα: Η διεγχειρητική πορεία αμφοτέρων των ασθενών μας ήταν ομαλή, καθώς δεν χρειάστηκε να πραγματοποιηθεί μετάγγισή τους, δεν ήταν χρονοβόρα η παραμονή τους στο χειρουργείο και κατά τον νευροφυσιολογικό έλεγχο δεν παρουσιάστηκαν μεταβολές. Κατά την μετεγχειρητική τους πορεία δεν παρουσιάστηκε κάποιο πρόβλημα. Η κινητοποίηση τους έγινε την 1η μετεγχειρητική ημέρα, ήταν σταθεροί αιμοδυναμικά και έλαβαν εξιτήριο την 3η μετεγχειρητική ημέρα. Στην απλή ακτινογραφία ΟΜΣΣ μετεγχειρητικά, παρατηρείται ανάταξη της παραμόρφωσης της σπονδυλολίσθησης και διόρθωση της οβελιαίας ισορροπίας και της κλίσης της λεκάνης.
Συμπεράσματα: Η χειρουργική αντιμετώπιση ασθενών με υψηλού βαθμού σπονδυλολίσθηση, με οπίσθια σπονδυλοδεσία και τοποθέτηση διασωματικού κλωβού, παρέχει μια ισχυρή σταθεροποίηση της οσφυοιερής άρθρωσης και ικανοποιητική ανάταξη της σπονδυλολίσθησης, βελτιώνοντας τον οβελιαίο άξονα του ασθενούς.

AA 144

ΕΠΙΣΚΛΗΡΙΔΙΟ ΑΙΜΑΤΩΜΑ ΜΕΤΑ ΑΠΟ ΧΡΗΣΗ ΕΠΙΣΚΛΗΡΙΔΙΟΥ ΚΑΘΕΤΗΡΑ ΣΥΝΕΧΟΥΣ ΑΝΑΛΓΗΣΙΑΣ

Mr. Fotios Kakridonis[1], Ms. Eleni Pappa[1], Mr. Konstantinos Zisis[1], Mr. Georgios Tsalimas[1], Mr. Ioannis Chatzikomninos[2]
[1]Ε' ΟΡΘΟΠΕΔΙΚΗ ΚΛΙΝΙΚΗ ΓΝΑ Κ.Α.Τ, [2]ΤΜΗΜΑ ΣΠΟΝΔΥΛΙΚΗΣ ΣΤΗΛΗΣ ΓΝΑ Κ.Α.Τ

ΣΚΟΠΟΣ. Παρουσίαση ενδιαφέροντος περιστατικού case report, αναφορικά με το επισκληρίδιο αιμάτωμα μετά από χρήση επισκληρίδιου καθετήρα συνεχούς αναλγησίας ΘΜΣΣ (CPEA) κατά τη διάρκεια χειρουργικής επέμβασης Whipple υπό γενική αναισθησία που πραγματοποιήθηκε σε άλλο νοσοκομείο.
ΥΛΙΚΟ & ΜΕΘΟΔΟΣ. Ασθενής 73 ετών με καθαρό ατομικό ιστορικό, νοσηλεύτηκε από τις 25/4/2020 μέχρι τις 28/4/2020 στο Τμήμα ΣΣ του Νοσοκομείου, λόγω αιφνίδιας εγκατάστασης ατελούς παραπληγίας στο (ΔΕ) κάτω άκρο την 4η ΜΤΧ ημέρα μετά από χειρουργική επέμβαση Whipple. Υποβλήθηκε επειγόντως σε MRI ΘΜΣΣ και ΟΜΣΣ.
ΑΠΟΤΕΛΕΣΜΑ. Η MRI κατέδειξε αιμάτωμα στον οπίσθιο επισκληρίδιο χώρο εκτεινόμενο από τον Θ4 έως τον Θ8. Ο ασθενής οδηγήθηκε επειγόντως στο χειρουργείο σε διάστημα μικρότερο των 12 ωρών από την εμφάνιση νευρολογικού ελλείμματος, όπου υποβλήθηκε υπό γενική αναισθησία και σε πρηνή θέση σε κεντρική πεταλεκτομή Θ4-Θ8, καθώς και παροχέτευση του επισκληριδίου αιματώματος.
ΣΥΜΠΕΡΑΣΜΑΤΑ. Το σπονδυλικό επισκληρίδιο αιμάτωμα (SEH) είναι σχετικά ασυνήθιστο (0,1% έως 3%) αλλά δυνητικά επιβλαβές για τη λειτουργία του ΝΜ και χαρακτηρίζεται ως σύμβαμα που απαιτεί επείγουσα χειρουργική αντιμετώπιση, η οποία αν συμβεί εντός 12 ωρών όπως και στο εν λόγω περιστατικό, υπάρχει συνήθως ομαλή μετεγχειρητική πορεία. Οι κλινικοί παράγοντες που επηρεάζουν την έκβαση είναι: η ηλικία, το φύλο ασθενούς, η αιτία του αιματώματος (αυθόρμητη, μετεγχειρητική ή μετατραυματική), η εντόπιση του αιματώματος, ο βαθμός νευρολογικού ελλείμματος στον χρόνο της θεραπείας, η ταχύτητα έναρξης του ελλείμματος, ο τρόπος αντιμετώπισης καθώς και η λήψη ή μη αντιπηκτικής αγωγής. Το περιστατικό αυτό παρουσιάζει ιδιαίτερο ενδιαφέρον λόγω της καθυστερημένης εμφάνισης του αιματώματος, της πλήρους έλλειψης προδιαθεσικών παραγόντων (χωρίς εικόνα προϋπάρχουσας σπονδυλικής στένωσης) για την εμφάνιση αυτού, καθώς και για το γεγονός ότι δεν έλαβε αντιπηκτική αγωγή κατά τη διάρκεια της πρώτης επέμβασης (Whipple).

Λέξεις κλειδιά: Επισκληρίδιο αιμάτωμα, επισκληρίδια αναισθησία, παραπληγία

ΑΑ 145

ΟΞΕΙΑ ΠΑΡΑΠΛΗΓΙΑ ΟΦΕΙΛΟΜΕΝΗ ΣΕ ΕΠΙΣΚΛΗΡΙΔΙΟ ΑΙΜΑΤΩΜΑ ΣΕ ΗΛΙΚΙΩΜΕΝΟ ΑΣΘΕΝΗ ΜΕΤΑ ΑΠΟ ΣΠΟΝΔΥΛΙΚΗ ΑΝΑΙΣΘΗΣΙΑ ΚΑΙ ΔΙΠΛΗ ΑΝΤΙΑΙΜΟΠΕΤΑΛΙΑΚΗ ΑΓΩΓΗ. ΑΝΑΦΟΡΑ ΠΕΡΙΠΤΩΣΗΣ ΚΑΙ ΑΝΑΣΚΟΠΗΣΗ ΒΙΒΛΙΟΓΡΑΦΙΑΣ

Κύριος ΙΩΑΝΝΗΣ Παπαϊωάννου[1], Κυρία Γεωργία Πανταζίδου[2], Κυρία Σταματία Χατζηπέρη[1], Κος Ανδρέας Μπαϊκούσης[1], Κος Παναγιώτης Κοροβέσης[1]
[1]Γενικό Νοσοκομείο Πατρών, Ορθοπεδική Κλινική, [2]Πρόγραμμα Δημόσιας Υγείας, Τμήμα Υγιεινής, Πανεπιστήμιο Πατρών

Σκοπός: Σκοπός της παρούσας εργασίας είναι η παρουσίαση ενός σπάνιου περιστατικού, το οποίο εμφάνισε πλήρη παραπληγία λόγω εκτεταμένου νωτιαίου επισκληρίδιου αιματώματος μετά από ραχιαία αναισθησία. Σκοπός επίσης είναι να τονισθούν οι τρέχουσες κατευθυντήριες οδηγίες σχετικά με την διαχείριση των αντιπηκτικών περιεγχειρητικά σε ασθενείς που υποβάλλονται σε περιοχική αναισθησία.

Υλικό & Μέθοδος: Παρουσιάζουμε την περίπτωση μιας 81χρονης ασθενούς που ανέπτυξε εκτεταμένο νωτιαίο επισκληρίδιο αιμάτωμα μετά από ημιαρθροπλαστική ισχίου λόγω κατάγματος του μηριαίου αυχένα μετά από ραχιαία αναισθησία. Η ασθενής λάμβανε θεραπεία με πεντοξυφυλλίνη λόγω περιφερικής αρτηριακής νόσου, ενώ έλαβε υψηλές δόσεις ενοξαπαρίνης λόγω κολπικής μαρμαρυγής. Η μαγνητική τομογραφία ανέδειξε εκτεταμένο αιμάτωμα, το οποίο εκτεινόταν από τον Θ10 έως Ο3.

Αποτέλεσμα: Αναπτύχθηκε βαθμιαία παραπληγία τριάντα έξι έως σαράντα οχτώ ώρες μετά την επέμβαση, αλλά η ασθενής αρνήθηκε χειρουργική αποσυμπίεση του αιματώματος.

Συμπεράσματα: Τα νευρολογικά ελλείμματα μετά από ραχιαία ή επισκληρίδια αναισθησία είναι εξαιρετικά σπάνια, με εκτιμώμενη συχνότητα εμφάνισης σχηματισμού αιματώματος 1 / 150.000 σε επισκληρίδια και 1 / 220.000 σε ραχιαία έγχυση. Ωστόσο, όταν ο ασθενής λαμβάνει προφυλακτική δόση ηπαρίνης χαμηλού μοριακού βάρους (ΗΧΜΒ), αυτό το ποσοστό φθάνει στο 1/1000-1 / 10.000 αντίστοιχα. Ο κίνδυνος πολλαπλασιάζεται αν ο ασθενής λάβει υψηλή δόση ΗΧΜΒ για νόσους όπως η κολπική μαρμαρυγή. Μέχρι σήμερα δεν υπάρχει σύσταση για διακοπή της χορήγησης αντιπηκτικών παραγόντων, όπως η πεντοξυφυλλίνη και η ασπιρίνη, σε ηλικιωμένους ασθενείς που ήδη λαμβάνουν ΗΧΜΒ και πρόκειται να υποβληθούν σε χειρουργική επέμβαση με περιοχική αναισθησία. Πιστεύουμε ότι σε αυτούς τους ασθενείς θα πρέπει να διακόπτονται οι προαναφερθέντες αντιπηκτικοί παράγοντες και ιδιαίτερη προσοχή απαιτείται για τη διαχείριση της ΗΧΜΒ.

AA 146

ΕΠΙΛΕΚΤΙΚΗ ΟΠΙΣΘΙΑ ΣΠΟΝΔΥΛΟΔΕΣΙΑ ΣΕ ΣΚΟΛΙΩΣΕΙΣ ΤΥΠΟΥ LENKE 3.

Νικόλαος Σεκούρης[1], Βασίλειος Μαρουγκλιάνης, Μελέτης Ρόζης, Γιώργος Ξωνίκης, Σπύρος Πνευματικός
[1]*ΓΝΑ "ΚΑΤ"*

Σκοπός: Τα προτεινόμενα επίπεδα σπονδυλοδεσίας περιλαμβάνουν και τις δύο καμπύλες στις σκολιώσεις τύπου Lenke 3. Παρόλα αυτά όταν η σκολίωση είναι ελαστική με διόρθωση στις πλάγιες κάμψεις λιγότερο από 25° δίνεται και η επιλογή επιλεκτής σπονδυλοδεσίας προκειμένου να αποφευχθεί η σπονδυλοδεσία της κινητής οσφυϊκής μοίρας. Στη παρούσα εργασία γίνεται μια αναδρομική μελέτη περιπτώσεων με σκολίωση τύπου Lenke 3 που αντιμετωπίστηκαν με επιλεκτική οπίσθια σπονδυλοδεσία.
Υλικό & Μέθοδος: Μελετήθηκαν 15 ασθενείς, ηλικίας 13-16 ετών, με σκολίωση τύπου Lenke 3 που αντιμετωπίστηκαν με επιλεκτική οπίσθια σπονδυλοδεσία στα τελευταία 3 έτη. Ο μέσος όρος της δεξιάς θωρακικής καμπύλης ήταν 54° (45°-90°), και της αριστερής οσφυϊκής καμπύλης 45° (35°-55°). Ο κατώτερος οσφυϊκός σπόνδυλος που περιλάμβανε η σπονδυλοδεσία ήταν Ο2.
Αποτελέσματα: Μετεγχειρητικά ο μέσος όρος της δεξιάς θωρακικής καμπύλης ήταν 35° που περιλαμβανόταν στη σπονδυλοδεσία ενώ ο μέσος όρος της αριστερής οσφυϊκής καμπύλης επίσης βελτιώθηκε στις 35° (εκτός σπονδυλοδεσίας). Η στεφανιαία ισορροπία δεν διαταράχτηκε μετεγχειρητικά.
Συμπεράσματα: Η επιλεκτική σπονδυλοδεσία στις σκολιώσεις τύπου Lenke 3 στους ασθενείς που πληρούν τα κριτήρια είναι μια καλή εναλλακτική της μακριάς σπονδυλοδεσίας προκειμένου να αποφεχθεί η σπονδυλοδεσία της οσφυϊκής μοίρας. Η διόρθωση της οσφυϊκής μοίρας πρέπει να είναι μετριασμένη και να μην υπερβαίνει την δυνατότητα της αυτόματης διόρθωσης της μη σπονδυλοδεμένης οσφυϊκής μοίρας.

ΑΑ 147

ΠΑΙΔΙ ΜΕ ΟΣΦΥΑΛΓΙΑ: ΚΑΛΟΗΘΗΣ ΝΕΥΡΟΓΕΝΗΣ ΟΓΚΟΣ ΣΠΟΝΔΥΛΙΚΗΣ ΣΤΗΛΗΣ

Δρ. Δάφνη Θεοδώρου[1], Δρ. Σταυρούλα Θεοδώρου[2], Δρ. Αντιγόνη Τσίρκα[3], Δρ. Βασιλική Γκέτση[3], Δρ. Ευάγγελος Παπαναστασίου[4], Δρ. Ιωάννης Γελαλής[4]
[1]Γενικό Νοσοκομείο Ιωαννίνων, [2]Πανεπιστημιακό Γενικό Νοσοκομείο Ιωαννίνων, [3]Γενικό Νοσοκομείο Ιωαννίνων, Παιδιατρική Κλινική, [4]Ορθοπαιδική Κλινική Πανεπιστημίου Ιωαννίνων

ΣΚΟΠΟΣ: Η οσφυαλγία είναι αρκετά συχνή στα παιδιά και τους εφήβους και μπορεί να υποκρύπτει μυϊκή κάκωση, κήλη δίσκου, σπονδυλόλυση, σκολίωση, νεανική κύφωση, ή άλλα αίτια όπως φλεγμονή και όγκος. Το νευριλείμμωμα (σβάννωμα), είναι νευρογενής εξωμυελικός όγκος προερχόμενος από τα κύτταρα του Schwann. Το σβάννωμα είναι σπάνιο στην παιδική ηλικία και συνήθως εμφανίζεται στις νευρικές ρίζες της ανώτερης ΑΜΣΣ. Είναι μονήρης βλάβη κυρίως, με καλοήθεις χαρακτήρες που σπάνια μπορεί να σχετίζεται με νευρινομάτωση. Αναπτύσσεται αργά και αποκτά μικρό μέγεθος, ενώ μπορεί να εκτείνεται στον εξωσκληρίδιο χώρο. Η θεραπεία είναι χειρουργική με καλή πρόγνωση.
ΥΛΙΚΟ ΚΑΙ ΜΕΘΟΔΟΣ: Κορίτσι ηλικίας 12 ετών, χορεύτρια κλασσικού μπαλέτου προσήλθε με οσφυαλγία και επεισόδια διαλείποντος ριζιτικού άλγους. Χωρίς να αναφέρει ιστορικό ασυνήθους αθλητικής δραστηριότητας ή μείζονος τραύματος υπεβλήθη αρχικά σε ακτινογραφικό έλεγχο και στη συνέχεια σε μαγνητική τομογραφία ΟΜΣΣ. Η ακτινομορφολογία της ΟΜΣΣ ήταν φυσιολογική. Στη μαγνητική τομογραφία, στο επίπεδο του Ο5 ανεδείχθη ενδοκαναλικός σχηματισμός που κατελάμβανε το πλάγιο κόλπωμα δεξιά. Στις Τ1- και Τ2-προσανατολισμού εικόνες το μόρφωμα προσομοίαζε δισκικό υλικό, πιθανά στα πλαίσια αποσπασθείσας κήλης. Στη συνοδό μυελογραφία το μόρφωμα παρουσίαζε έλλειμμα στον ενδοσκληρίδιο χώρο, χωρίς να εκτείνεται στο νευρικό τρήμα, ενώ με προσεκτική ανάλυση αναδείχθηκε το εισερχόμενο και εξερχόμενο νεύρο (entering and exiting nerve sign). Χορηγήθηκε σκιαγραφικό με πολύ έντονη και ομοιογενή πρόσληψη, που απέκλεισε την κήλη και έθεσε τη διάγνωση νευρογενούς όγκου (σβαννώματος). Έγινε μερική πεταλεκτομή μέσω οπίσθιας προσπέλασης και ο όγκος αφαιρέθηκε πλήρως, με άριστο λειτουργικό μετεγχειρητικό αποτέλεσμα.
ΣΥΜΠΕΡΑΣΜΑΤΑ: Παρότι ασύνηθες, το σβάννωμα μπορεί να αποτελεί αίτιο οσφυαλγίας στην παιδική ηλικία.

AA 148

ΙΚΑΝΟΠΟΙΗΣΗ ΑΣΘΕΝΩΝ ΚΑΙ ΙΑΤΡΙΚΟΥ ΠΡΟΣΩΠΙΚΟΥ ΑΠΟ ΤΗΝ ΚΑΘΟΔΗΓΗΣΗ ΜΕΣΩ ΤΗΛΕΦΩΝΟΥ ΣΤΗΝ ΟΡΘΟΠΑΙΔΙΚΗ ΚΑΤΑ ΤΗ ΔΙΑΡΚΕΙΑ ΤΗΣ ΠΑΝΔΗΜΙΑΣ COVID-19.

Ajay Asokan[2], Κωνσταντινος Παπουτσης[1], Anuhya Vusirikala[2], David Ensor[2], Ravi Ray[2], Dimitrios Tsekes[2], John Edwin[2]

[1]Ορθοπαιδική Κλινική Ναυτικού Νοσοκομείου Αθηνών, [2]Orthopaedic Department, Basildon and Thurrock University Hospitals NHS Foundation Trust,Essex United Kingdom

ΣΚΟΠΟΣ : Η σύγχρονη πανδημία του COVID-19 έχει οδηγήσει σε σημαντικές αλλαγές στην παροχή υπηρεσιών υγείας, με απαιτηση τη μείωση επισκέψεων σε νοσηλευτικά ιδρύματα, εξασφαλίζοντας παράλληλα την ασφαλή κλινική περίθαλψης. Έτσι, η συμβουλευτική μέσω τηλεφώνου, εισήχθη σαν επιλογή στην Ορθοπαιδική. Σκοπός της μελέτης αποτελεί η αξιολόγηση της πρακτικής αυτής από τους ασθενείς και τους ιατρούς, με προοπτική την αναπτυξη ενός σχετικού μοντέλου στην μετά πανδημία εποχή.

ΥΛΙΚΟ – ΜΕΘΟΔΟΣ : Κατά το Μάιο του 2020, 100 ενήλικοι ασθενείς είχαν τηλεφωνική επικοινωνία, εντός48 ωρών από την τηλεφωνική ιατρική καθοδήγηση και συνπληρώθηκε μία συγκεκριμένη φόρμα ερωτηματολογίου. Οι ερωτήσεις ερευνούσαν το βαθμό ικανοποίησης τους σχετικά με διάφορες πλευρές της συμβουλευτικής, συμπεριλαμβάνοντας τη συνολική ικανοποίηση και την προθυμία να χρησιμοποίησουν την προσέγγιση αυτή μακροπρόθεσμα. Επιπλέον σημειώθηκε ο βαθμός ικανοποίησης 25 ιατρών οι οποίοι ενεπλάκησαν με την τηλεφωνική αυτή καθοδήγηση, μέσω ενός διαδικτυακού συστήματος καταγραφής.

ΑΠΟΤΕΛΕΣΜΑΤΑ : Το 93% των ασθενών δήλωσε συνολικά ικανοποιημένο με τις συμβουλές μέσω τηλεφώνου, με το 79% να επιθυμεί συνέχιση της μεθόδου μετά την πανδημία. Παρατηρήσεις των ασθενών προς βελτίωση της υπηρεσίας ήταν: η προσυνεννόηση σε σαφώς καθορισμένο χρόνο και η επιθυμία για καθοδήγηση μέσω βίντεο κλήσεων. Από τους ιατρούς, το 72% δήλωσε συνολικά ικανοποιημένο με την υπηρεσία και το 80% συμφώνησε στην εφαρμογή της καθοδήγησης αυτής στο μέλλον. Η πλειοψηφία, βρήκε τη διαδικασία λιγότερο χρονοβόρα και κοπιώδη σε σχέση με τις επισκέψεις με φυσική παρουσία. Οι ιατροί εκδήλωσαν επίσης την επιθυμία τους για χήση βίντεο με σκοπό την οπτική επαφή με τον ασθενή και τις απεικονιστικές του εξετάσεις.

ΣΥΜΠΕΡΑΣΜΑΤΑ :Η μελέτη κατέδειξε ότι η τηλεφωνική καθοδήγηση αποτελεί εξαιρετικό εργαλείο, προσαρμοσμένο στην πανδημία, προτιμάται από τους ιατρούς αλλά και τους ασθενείς και θα μπορούσε να προταθεί για την παροχή υπηρεσιών υγείας μετά την πανδημία. Ξεκάθαρη βελτίωση θα αποτελούσε η προσθήκη βίντεο συνομιλίας, που ήδη έχει εφαρμοστεί στο νοσοκομείο μας.

AA 149

ΓΙΓΑΝΤΟΚΥΤΤΑΡΙΚΟΙ ΟΓΚΟΙ ΤΕΝΟΝΤΙΩΝ ΕΛΥΤΡΩΝ

MD Αθανάσιος Κουτής[1], MD, PhD, BSc Νικόλαος Στεφάνου[1], MD Νικόλαος Καραμανής[2], MD, PhD Σωκράτης Βαρυτιμίδης[1], MD, PhD Κωνσταντίνος Μαλίζος[1], MD, PhD Ζωή Νταϊλιάνα[2]
[1]Ορθοπαιδική κλινική ΠΠΓΝΛάρισας, Ιατρική Σχολή, Πανεπιστήμιο Θεσσαλίας, [2]Τμήμα Χειρουργικής Χεριού, Άνω άκρου – Τμήμα Μικροχειρουργικής, Ιασώ Θεσσαλίας

ΓΙΓΑΝΤΟΚΥΤΤΑΡΙΚΟΙ ΟΓΚΟΙ ΤΕΝΟΝΤΙΩΝ ΕΛΥΤΡΩΝ

Αθανάσιος Κουτής1, Νικόλαος Στεφάνου1, Νικόλαος Καραμανής2, Σωκράτης Βαρυτιμίδης1, Κωνσταντίνος Μαλίζος1, Ζωή Νταϊλιάνα 1,2

1. Ορθοπαιδική κλινική ΠΠΓΝΛάρισας, Ιατρική Σχολή, Πανεπιστήμιο Θεσσαλίας, Λάρισα, Ελλάδα
2. Τμήμα Χειρουργικής Χεριού, Άνω άκρου – Τμήμα Μικροχειρουργικής, Ιασώ Θεσσαλίας, Λάρισα, Ελλάδα

ΕΙΣΑΓΩΓΗ: Οι γιγαντοκυτταρικοί όγκοι των τενοντίων ελύτρων αποτελούν καλοήθεις, δυνητικά επώδυνους όγκους, αγνώστου αιτιολογίας, με αυξημένα ποσοστά υποτροπών και βασική εντόπιση τα δάκτυλα των άνω και κάτω άκρων. Σκοπός της μελέτης είναι η καταγραφή της εντόπισης και του ποσοστού υποτροπής των όγκων αυτών.
ΥΛΙΚΟ – ΜΕΘΟΔΟΣ: Σε μια περίοδο 8 ετών, 43 ασθενείς αντιμετωπίστηκαν χειρουργικά στην κλινική μας για γιγαντοκυτταρικούς όγκους τενοντίων ελύτρων. Οι όγκοι αφορούσαν συχνότερα τα άνω άκρα (80%) και εντόπιση παρόμοιας κατανομής σε όλα τα δάκτυλα με εξαίρεση τον παράμεσο. Η ηλικίες των ασθενών είχαν εύρος μεταξύ 40 και 60 έτη και η αναλογία γυναικών – ανδρών ήταν 3:1.
ΑΠΟΤΕΛΕΣΜΑΤΑ: Η εκτομή των όγκων σε όλες τις περιπτώσεις πραγματοποιήθηκε υπό περιοχική αναισθησία, με παλαμιαία, ραχιαία ή μέση-έξω προσπέλαση και ιδιαίτερη έμφαση στην προστασία του αγγειονευρώδους δεματίου. Συχνά απαιτήθηκε η μερική αφαίρεση του τενοντίου ελύτρου ή της περίσσειας του υπερκείμενου δέρματος. Σε μέσο χρονικό διάστημα 4 ετών από την αφαίρεση, 3 όγκοι (7%) παρουσίασαν υποτροπή, ένας εκ των οποίων υποτροπίασε δις, ενώ σε έναν ασθενή η ιστολογική εξέταση κατέδειξε κακοήθεια.
ΣΥΜΠΕΡΑΣΜΑΤΑ: Οι γιγαντοκυτταρικοί όγκοι των τενοντίων ελύτρων αποτελούν τους δεύτερους σε συχνότητα όγκους του χεριού και απαιτούν επιμέλεια από την πλευρά του χειρουργού κατά την αφαίρεσή τους, καθώς είναι συχνή η ραχιαία ή παλαμιαία επέκτασή τους κατά μήκος του τενοντίου ελύτρου. Τα υψηλά ποσοστά υποτροπής πρέπει να τονίζονται στον ασθενή προεγχειρητικά.

AA 150

ΕΦΑΡΜΟΓΕΣ ΤΟΥ ΕΛΕΥΘΕΡΟΥ ΑΓΓΕΙΟΥΜΕΝΟΥ ΑΥΤΟΜΟΣΧΕΥΜΑΤΟΣ ΠΕΡΟΝΗΣ ΣΤΗΝ ΑΝΤΙΜΕΤΩΠΙΣΗ ΟΣΤΙΚΩΝ ΕΛΛΕΙΜΜΑΤΩΝ ΚΑΙ ΤΗΝ ΟΣΤΕΟΝΕΚΡΩΣΗ ΤΗΣ ΜΗΡΙΑΙΑΣ ΚΕΦΑΛΗΣ

Νικόλαος Στεφάνου[1], Αθανάσιος Κουτής[1], Φώτιος Παπαγεωργίου[1], Γεώργιος Καλίφης[1], Ζωή Νταϊλιάνα[1], Σωκράτης Βαρυτιμίδης[1], Κωνσταντίνος Μαλίζος[1]
[1]Ορθοπαιδική Κλινική Πανεπιστημίου Θεσσαλίας

ΣΚΟΠΟΣ : Τα οστικά ελλείμματα μετά από κακώσεις υψηλής βίας, όγκους, λοιμώξεις ή συγγενείς ανωμαλίες αποτελούν πρόκληση χειρουργικής διαχείρισης. Για τις περιπτώσεις αυτές, αλλά και την αντιμετώπιση της οστεονέκρωσης της μηριαίας κεφαλής, η χρήση ελεύθερων αγγειούμενων αυτομοσχευμάτων περόνης αποτέλεσε από τη δεκαετία του 1970 αξιόπιστη λύση, παρότι πρόκειται για τεχνικά απαιτητική χειρουργική επιλογή.
ΥΛΙΚΑ - ΜΕΘΟΔΟΙ: Παρουσιάζονται οι εφαρμογές του ελεύθερου αγγειούμενου μοσχεύματος περόνης σε μια 20ετή περίοδο, μεταξύ 1999 και 2019. Η μέθοδος έλαβε χώρα σε 41 περιπτώσεις (6 γνάθους, 3 βραχιόνια, 9 αντιβράχια, 4 μηριαία (σε 1 μαζί με αλλομόσχευμα), 19 κνήμες (σε 6 μαζί με αλλομόσχευμα). Η μέση ηλικία ανά υποομάδα ήταν: 19,9 έτη για περιπτώσεις οστεομυελίτιδας, 38,5 έτη για οστικά ελλείμματα από κακώσεις, 28,1 έτη για ελλείμματα από εκτομή όγκων, 3,5 έτη για συγγενείς ψευδαρθρώσεις. Χρησιμοποιήθηκε τεχνική double barrel σε 5 ασθενείς και composite flaps σε 27. Για οστεονεκρώσεις μηριαίας κεφαλής, η αναζήτηση κατέδειξε 120 ασθενείς (78% άνδρες μέσης ηλικίας 30,2 ετών, 22% γυναίκες μέσης ηλικίας 33,8 έτη) και εύρος μετεγχειρητικής παρακολούθησης 5-22 έτη.
ΑΠΟΤΕΛΕΣΜΑΤΑ: Από τις 41 περιπτώσεις, σε 2 απαιτήθηκε δεύτερη παρέμβαση και χρήση ICBG, σε 2 καταγράφηκε νέκρωση του Buoy flap και τοποθετήθηκε δερματικό μόσχευμα, σε 3 υπήρξε επιπολής λοίμώξη, ενώ σε 3 ασθενείς παρατηρήθηκαν κατάγματα εκ κόπωσης τα οποία επαναχειρουργήθηκαν, ενώ ένας ασθενής οδηγήθηκε σε ακρωτηριασμό μετά την έκτη επέμβαση. Στις μηριαίες κεφαλές παρατηρήθηκαν εξαιρετικά ακτινολογικά και λειτουργικά αποτελέσματα σε: 86% των ασθενών με νόσο Steinberg τύπου II, 65% σε ασθενείς σταδίου III, 50% σε ασθενείς σταδίου IV και 40% για V.
ΣΥΜΠΕΡΑΣΜΑΤΑ: Η χρήση του ελεύθερου αγγειούμενου μοσχεύματος περόνης αποτελεί απαιτητική διαδικασία, που θυσιάζει ένα κύριο αγγείο του σκέλους, αλλά αποτελεί αξιόπιστη εναλλακτική λύση για τα σύνθετα ελλεέμματα οστών και μαλακών μορίων. Συνιστά ιδανική αυτοτελή επιλογή για το άνω άκρο, ενώ συχνά απαιτεί δομική ενίσχυση αλλομοσχεύματος στο κάτω άκρο.

ΑΑ 151

Σύνδρομο διαμερίσματος αντιβραχίου μετά από καθετηριασμό της κερκιδικής αρτηρίας για διενέργεια στεφανιογραφίας. Μια σπάνια άλλα δυνητικά καταστρεπτική επιπλοκή. Παρουσίαση περιστατικού και βιβλιογραφική ανασκόπηση.

Κος Ευτύχιος Παπαγρηγοράκης[1], Κος Χρήστος Βλάχος[1], Κα Αναστασία Κρέξη[1], Κα Σοφία Συγγούνα[1], Κος Σαράντης-Πέτρος Σπυρίδωνος[1]
[1]*Τμήμα Μικροχειρουργικής-Άκρας Χειρός Γενικό Νοσοκομείο Αττικής Κατ*

Η ανάπτυξη συνδρόμου διαμερίσματος μετά τη διενέργεια στεφανιογραφίας δια της κερκιδικής αρτηρίας αποτελεί μια πολύ σπάνια επιπλοκή και λίγες περιπτώσεις αναφέρονται στη βιβλιογραφία.
Ασθενής 49 ετών διεκομίσθη στην κλινική μας λόγω έντονου οιδήματος αριστερού αντιβραχίου με παρουσία δερματικών φυσαλίδων και υπαισθησίας άκρας χειρός με περιορισμο του εύρους κίνησης των δακτύλων, 5 ημέρες μετά αγγειοπλαστικής στεφανιαίων αγγείων λόγω οξέος εμφράγματος του μυοκαρδίου. Λόγω κλινικής εικόνας συμβατής με σύνδρομο διαμερίσματος ακολούθησε άμεση χειρουργική διερεύνηση του πρόσθιου διαμερίσματος του αντιβραχίου και ανευρέθη ευμέγεθες αιμάτωμα το οποίο και παροχετεύθη μετά την φασιοτομή. Η κερκιδική αρτηρία έφερε βλάβη μη επιδιορθώσιμη και απολινώθηκε. Το χειρουργικό τράυμα αφέθηκε να κλείσει σε δεύτερο σκοπό.
Η μετεγχειρητικη πορεία ήταν ομαλή με καλή ανάκτηση του ευρους κίνησης και ανεπίπλεκτη επούλωση του τραύματος.

Η ανάπτυξη συνδρόμου διαμερίσματος μετά τη διενέργεια στεφανιογραφίας δια της κερκιδικής αρτηρίας αποτελεί μια πολύ σπάνια επιπλοκή (<0.01%) αλλά με καταστρεπτικές συνέπειες αν δεν αντιμετωπισθεί εγκαίρως. Υψηλή εγρήγορση είναι απαραίτητη από του επεμβατικούς καρδιολόγους τις πρώτες ημέρες μετά την αγγειογραφία για την πρόληψη δημιουργίας ευμεγέθους αιματώματος. Η έγκαιρη αντιμετώπιση από εξειδικευμένο ορθοπαιδικό κέντρο επί της κλινικής υποψίας εγκατάστασης συνδρόμου διαμερίσματος είναι κρίσιμη για την αποφυγή σοβαρών έως και αναπηρικών επιπλοκών για το άκρο.

AA 152

ΑΥΤΟΜΑΤΗ ΡΗΞΗ ΕΝ ΤΩ ΒΑΘΕΙ ΚΑΜΠΤΗΡΑ ΜΙΚΡΟΥ ΔΑΚΤΥΛΟΥ ΣΤΗ ΖΩΝΗ ΙΙΙ: ΠΑΡΟΥΣΙΑΣΗ ΠΕΡΙΣΤΑΤΙΚΟΥ

Γεώργιος Γεωργιάδης[1], Σωτήριος Πάκος[1], Αθανάσιος Μποροδήμος[1]
[1]*Γενικό Νοσοκομείο Φιλιατών*

ΣΚΟΠΟΣ: Η παρουσίαση σπάνιας περίπτωσης αυτόματης ρήξης εν τω βάθει καμπτήρα στη Ζώνη ΙΙΙ.
ΥΛΙΚΟ & ΜΕΘΟΔΟΙ: Ανδρας 65 ετών προσήλθε με αδυναμία κάμψης της άπω φαλαγγοφαλαγγικής άρθρωσης του μικρού δακτύλου της άκρας χειρός, μετά από κλειστή κάκωση χαμηλής ενέργειας κατά τη διάρκεια γεωργικών εργασιών. Κατά την κλινική εξέταση, διαπιστώθηκε ανεπάρκεια του εν τω βάθει καμπτήρα, με ακέραιο τον επιπολής. Παρουσίαζε έντονη ευαισθησία στην περιοχή της παλάμης, και μόνο ήπια ευαισθησία στην περιοχή της κατάφυσής του, χωρίς εμφανές οίδημα. Η χειρουργική επέμβαση πραγματοποιήθηκε με τοπική αναισθησία, με σύγχρονη χρήση αδρεναλίνης, χωρίς χρήση ίσχαιμης περίδεσης (WALANT technique). Η διερεύνηση ξεκίνησε από την περιοχή της άπω φαλαγγοφαλαγγικής άρθρωσης, όπου η κατάφυση του τένοντα βρέθηκε ακέραιη. Ακολούθησε διερεύνηση στην περιοχή του A1 pulley, όπου ο τένοντας βρέθηκε άθικτος και λειτουργικός περιφερικά. Η διερεύνηση συνεχίστηκε κεντρικά, εντός του καρπιαίου σωλήνα, όπου βρέθηκε το κολόβωμα στα περιφερικά όρια του καρπιαίου σωλήνα και ακριβώς κάτωθεν του επιπολής αρτηριακού τόξου. Ακολούθησε τελικοτελική συρραφή (modified Kessler και συμπληρωματικές οκτωειδείς ραφές).
ΣΥΜΠΕΡΑΣΜΑ: Σε περιπτώσεις κλειστών ρήξεων, η απόσπαση του εν τω βάθει καμπτήρα γίνεται σχεδόν πάντα από την κατάφυσή του στη βάση της εγγύς φάλαγγας. Η μετακίνηση του κολοβώματος στην περιοχή του A1 pulley είναι εφικτή, όμως η κλινική εξέταση του δακτύλου αναμένεται να περιλαμβάνει οίδημα και ευαισθησία και στην περιοχή της άπω φαλαγγοφαλαγγικής άρθρωσης. Στην βιβλιογραφία περιγράφονται μόλις λίγες δεκάδες περιστατικών ρήξης του εν τω βάθει καμπτήρα στην περιοχή της παλάμης. Η προσεκτική κλινική εξέταση είναι ιδιαιτέρως σημαντική για τον προεγχειρητικό σχεδιασμό και την αποφυγή άσκοπων τομών, ειδικά σε έλλειψη πιο εξειδικεύμενων μεθόδων διάγνωσης, όπως ο υπέρηχος..

ΑΑ 153

ΧΕΙΡΟΥΡΓΙΚΗ ΑΝΤΙΜΕΤΩΠΙΣΗ ΣΥΝΔΡΟΜΟΥ ΚΑΡΠΙΑΙΟΥ ΣΩΛΗΝΑ ΚΑΙ ΩΛΕΝΙΑΣ ΝΕΥΡΙΤΙΔΑΣ ΜΕ ΜΙΑ ΠΡΟΣΠΕΛΑΣΗ

Κύριος Αθανάσιος Κούκος[1], Κύριος Ιωάννης Κουτρούμπας[1], Κύριος Γεώργιος Αρχοντάκης[2]
[1]Γενικό Νοσοκομείο Κομοτηνής, [2]Νοσοκομείο ΝΙΜΤΣ

Σκοπός:Σκοπός της εργασίας είναι η παρουσίαση της τεχνικής με μία προσπέλαση της αποσυμπίεσης του μέσου νεύρου στον καρπιαίο σωλήνα και του ωλένιου νεύρου στο σωλήνα του Guyon σε ασθενείς με συμπτώματα και στα 5 δάκτυλα κάτι που συμβαίνει ολοένα και συχνότερα σε χειρονάκτες ειδικά ασθενείς.
Υλικό και μέθοδος:14 ασθενείς με αιμωδίες,άλγος και των 5 δακτύλων και διαταραχή αγωγιμότητας και των δυο νεύρων αντιμετωπίστηκαν με τοπική αναισθησία και ίσχαιμο επίδεση χρησιμοποιώντας αρχικά την κλασική προσπέλαση για τη διάνοιξη του καναλιού του Guyon.Αφού διανοιχτεί το δέρμα, ο βραχύς παλαμικός μυς ,ο παλαμιαίος καρπιαίος σύνδεσμος,αποκαλύπτεται ο αισθητικός κλάδος του ωλένιου νεύρου που παρασκευάζεται καθόλον το μήκος του.Έπειτα διανοίγεται η εκφυτική ινώδης ταινία των μυών του υποθέναρος ανάμεσα στο αγγιστρωτό και στο πισσοειδές οστούν από όπου κατέρχεται ο εν τω βάθει κινητικός κλάδος του ωλένιου νεύρου.Ο εγκάρσιος καρπιαίος σύνδεσμος για την παρασκευή και απελευθέρωση του μέσου νεύρου διανοίγεται σε όλο το μήκος του επί τα εκτός του αγγίστρου του αγκιστρωτού,μια περιοχή που από την ίδια τομή είναι ευκόλως ορατή και προσπελάσιμη.
Αποτέλεσμα:Με την τεχνική αυτή όλοι οι ασθενείς είχαν πλήρη ύφεση και ίαση των συμπτωμάτων και επανήλθαν πλήρως στις χειρονακτικές εργασίες τους εντός του πρώτου μήνα.
Συμπεράσματα:Η χειρουργική αποσυμπίεση του ωλένιου νεύρου και του μέσου νεύρου στο σωλήνα του Guyon και στον καρπιαίο σωλήνα σε ένα χρόνο με την ίδια τομή δέρματος είναι απολύτως εφικτή και αποτελεσματική με την προϋπόθεση ότι θα γίνει σωστά και ολοκληρωτικά.

ΑΑ 154

Αποκατάσταση πλήρους ελλείμματος πρώτου και δεύτερου στίχου άκρας χειρός με χρήση βουβωνικού κρημνού σε ασθενή με βαριές ισχαιμικές αλλοιώσεις μετά από αρτηριακό καθετηριασμό της κερκιδικής αρτηρίας.

Κος Ευτύχιος Παπαγρηγοράκης[1], Κος Χρήστος Βλάχος[1], Κα Σοφία Συγγούνα[1], Κος Σπυρίδων Καλιαρντάς[1], Κος Ιωάννης Αϋφαντής[1], Κος Ανδρέας Πισκοπάκης[1], Κος Παναγιώτης Κανέλλος[1], Κος Σαράντης-Πέτρος Σπυρίδωνος[1]
[1]Τμήμα Μικροχειρουργικής-Άκρας Χειρός Γενικό Νοσοκομείο Αττικής Κατ

Οι αγγειακές επιπλοκές μετά από καθετηριασμό της κερκιδικής αρτηρίας περιγράφονται εκτενώς στην βιβλιογραφία. Ελάχιστες όμως περιπτώσεις αφορούν ισχαιμικές αλλιώσεις που χρήζουν χειρουργικής αντιμετώπισης και δη ακρωτηριασμό.
Ασθενής 57 ετών ευρισκόμενη σε SIRS κατά τη διάρκεια νοσηλείας σε ΜΕΘ λόγω διαβητικού κώματος (επί νεοδιαγνωσθέντος ΣΔΙΙ) εμφάνισε μετά την τοποθέτηση αρτηριακού καθετήρα στην κερκιδική αρτηρία βαριες ισχαιμικές αλλοιώσεις στον 1ο και 2ο στίχο της δεξιάς άκρας χειρός. Διεκομίσθη στο τμήμα μας όπου διεπιστώθησαν γαγγραινώδεις αλλοιώσεις στον αντίχειρα και το δείκτη. Κατά την αξονική αγγειογραφία δεν ανευρέθη σύγκλειση του αρτηριακού τόξου. Διενεργήθη χειρουργικός καθαρισμός του νεκρωτικού ιστού και αποκατάσταση με χρήση βουβωνικού κρημνού σε δύο χρόνους. Η ασθενής είχε ομαλή μετεγχειρητική πορεία.
Το επιπολής αρτηριακό τόξο της άκρας χειρός δεν παρουσιαζει σύγκλειση μεταξύ κερκιδικής και ωλένιας αρτηρίας σε περίπου 11% του πληθυσμού. Η θρόμβωση, απολίνωση ή άλλου τύπου αποκλεισμός της κερκιδικής αρτηρίας μπορεί να μειώσει κατά πολύ τις εφεδρίες των ασθενών αυτών σε συνθήκες ισχαιμίας. Η έλλειψη επικοινωνίας των δύο παράπλευρων δικτύων, ιδιαίτερα σε περιπτώσεις που συνυπάρχουν λοιπές στρεσσογόνες συνθήκες (κώμα, SIRS, μακροαγγειοπάθεια) μπορεί να έχει ολέθριες επιπτώσεις για την άκρα χείρα.
Τα παραπάνω έχουν μεγάλο ανατομικό αλλά και κλινικό ενδιαφέρον για τον χειρουργό άκρας χείρας. Αφορούν όμως και ειδικότητες όπως επεμβατικούς καρδιολόγους και εντατικολόγους που χρησιμοποιούν τις περιφερικές αρτηριακές γραμμές στην καθ'ημέραν πράξη. Ιδιαίτερη κλινική υποψία και εγρήγορση απαιτείται για την αντιμετώπιση καταστροφικών επιπλοκών.

ΑΑ 155

Η ΑΠΟΤΕΛΕΣΜΑΤΙΚΟΤΗΤΑ ΤΟΥ ΔΥΝΑΜΙΚΟΥ ΝΑΡΘΡΗΚΑ SPARTI SPLINT ΓΙΑ ΤΗΝ ΑΠΟΚΑΤΑΣΤΑΣΗ ΡΗΞΕΩΝ ΕΚΤΕΙΝΟΝΤΩΝ ΤΕΝΟΝΤΩΝ ΣΤΗ ΖΩΝΗ V-VII.

Ειδικευόμενος Ορθοπαιδικης Δημήτρης Καλατζής[1], Ειδικευόμενος Ορθοπαιδικης Θοδωρής Λαζαρίδης[1], Φώτιος Ζήσης[2], Επιμελητής Ορθοπαιδικής Κωνασταντίνος Σούμπασης[1], Επιμελητής Ορθοπαιδικής Παναγιώτης Σουρίλας[1], Διευθυντής Ορθοπαιδικής Κωνσταντίνος Βλάχος[1], Επιμελητής Ορθοπαιδικής Γεώργιος Μουζόπουλος[1,2]

[1]ΓΝ Λακωνίας -Ορθοπαιδική Κλινική, [2]Πανεπιστήμιο Πελοποννήσου - Τμήμα Φυσικοθεραπείας

ΣΚΟΠΟΣ: Η ανάδειξη της αποτελεσματικότητας ενός νέου δυναμικού νάρθηκα που φέρει την ονομασία “SPARTI” και που εφαρμόζεται για την αποθεραπεία ρήξεων εκτεινόντων τενόντων στη ζώνη V-VII, μετά από χειρουργική συρραφή τους.

ΜΕΘΟΔΟΣ-ΥΛΙΚΟ: Στην προοπτική μελέτη μας συμμετείχαν συνολικά 112 (93 άνδρες και 19 γυναίκες) ασθενείς που προσήλθαν στο Τμήμα Επειγόντων Περιστατικών του νοσοκομείου μας με διατομή εκτείνοντα τένοντα στη ζώνη V-VII, κατά τη χρονική διάρκεια 2015-2019. Κατόπιν της συρραφής οι 46 ασθενείς, ηλικίας 62±3.8 έτη (Ομάδα 1) χρησιμοποίησαν τον δυναμικό νάρθηκα Sparti Splint για την ακινητοποίηση των δακτύλων για 6 εβδομάδες, ενώ οι 66 ασθενείς, ηλικίας 58±4.8 έτη (Ομάδα 2) χρησιμοποίησαν τον κλασσικό στατικό νάρθηκα για το ίδιο διάστημα.

Έγινε καταγραφή του συνολικού εύρους κίνησης, του ελλείμματος έκτασης και του ελλείμματος κάμψης του τραυματισμένου δακτύλου, 6 μήνες μετά την κάκωση. Η ανάλυση των δεδομένων έγινε με το στατιστικό πακέτο STATA 8.0.

ΑΠΟΤΕΛΕΣΜΑΤΑ: Μεταξύ των δύο ομάδων δεν καταγράφηκε στατιστικώς σημαντική διαφορά ως προς την ηλικία ($p>0.05$) ή το φύλο των ασθενών ($\chi2=3.4$, $p>0.05$). Οι ασθενείς της Ομάδας 1 πέτυχαν καλύτερο εύρος κίνησης του τραυματισμένου δακτύλου σε σχέση με τους ασθενείς της Ομάδας 2 (260ο vs 180 ο , $p<0.05$). Μικρότερο έλλειμμα έκτασης παρατηρήθηκε στην Ομάδα 1 (5.85ο vs 14.6ο, $p<0.05$). Επίσης μικρότερο έλλειμμα κάμψης παρατηρήθηκε στην Ομάδα 1 (7.9ο vs 13.8ο, $p<0.05$).

ΣΥΜΠΕΡΑΣΜΑ: Ο δυναμικός νάρθηκας Sparti Splint είναι αποτελεσματικός για την αποκατάσταση των ρήξεων των εκτεινόντων τενόντων στη ζώνη V-VII, μετά από χειρουργική συρραφή τους.

ΑΑ 156

ΩΛΕΝΙΑ ΝΕΥΡΙΤΙΔΑ ΛΟΓΩ ΕΝΤΟΠΙΣΜΕΝΩΝ ΕΝΑΠΟΘΕΣΕΩΝ ΑΣΒΕΣΤΙΟΥ ΣΤΗΝ ΩΛΕΝΙΑ ΑΥΛΑΚΑ. ΜΙΑ ΣΠΑΝΙΑ ΠΕΡΙΠΤΩΣΗ.

Κος Παναγιώτης Νταλαπέρας[1], Κος Σπυρίδων Κολιατζάκης[1], Κος Χαράλαμπος Ρώσσας[1], Κος Δημήτριος Παφύλας[1], Κος Αθανάσιος Παπαπάνος[1], Κος Ιωάννης Αλεξόπουλος[1]
[1]*Γ.Ν. Αιτωλοακαρνανίας- Ν.Μ. Αγρινίου*

ΣΚΟΠΟΣ
Η ωλένια νευρίτιδα αποτελεί τη δεύτερη πιο συχνή πάθηση περιφερικού νεύρου μετά το σύνδρομο καρπιαίου σωλήνα. Σκοπός της εργασίας είναι να παρουσιαστεί ένα σπάνιο αίτιο.
ΥΛΙΚΟ &ΜΕΘΟΔΟΣ
Γυναίκα ηλικίας 69 ετών με ψηλαφητή μάζα στην περιοχή της έσω επιφάνειας του αγκώνα με κλινικά και ηλεκτρομυογραφικά ευρήματα συμβατά με ωλένια νευρίτιδα, προσέρχεται στα τακτικά εξωτερικά ιατρεία ορθοπεδικής. Ο απλός ακτινολογικός έλεγχος ανέδειξε εναποθέσεις ασβεστίου στην περιοχή της ωλένιας αύλακας, οπότε τέθηκε και η πιθανότητα τόφου ουρικού οξέος στη διαφοροδιάγνωση. Η ασθενής είχε ήδη αντιμετωπιστεί με τη συνήθη συντηρητική αγωγή ανεπιτυχώς.
Κατά τη χειρουργική διερεύνηση του ωλένιου νεύρου στην περιοχή του αγκώνα ανευρέθηκε ευμεγέθης ασβεστοποίηση, η οποία έρχονταν σε επαφή με το ωλένιο νεύρο ασκώντας πίεση σε αυτό. Εστάλη βιοψία για επιβεβαίωση των αποτελεσμάτων.
ΑΠΟΤΕΛΕΣΜΑΤΑ
Η ασθενής άμεσα μετεγχειρητικά ανέφερε ύφεση των συμπτωμάτων της και παραμένει σε πλήρη ίαση.
ΣΥΜΠΕΡΑΣΜΑΤΑ
Η παραπάνω ασθενής παρουσιάζει έναν ασυνήθιστο μηχανισμό παγίδευσης του ωλενίου νεύρου (έκτοπη ασβεστοποίηση), ο οποίος πρέπει να λαμβάνεται υπ’ όψιν στο διαφοροδιαγνωστικό πλάνο της ωλένιας νευρίτιδας.

ΑΑ 157

ΑΝΕΥΡΕΣΗ ΤΟΥ ΚΕΝΤΡΙΚΟΥ ΚΟΛΟΒΩΜΑΤΟΣ ΤΟΥ ΜΑΚΡΟΥ ΚΑΜΠΤΗΡΑ ΤΟΥ ΑΝΤΙΧΕΙΡΑ ΜΕΤΑ ΑΠΟ ΡΗΞΗ. ΜΙΑ ΑΠΛΗ ΛΥΣΗ , ΔΥΟ ΜΙΚΡΕΣ ΤΟΜΕΣ.

Ειδικευόμενος Ορθοπαιδικής Δημήτρης Καλατζής[1], Ειδικευόμενος Ορθοπαιδικής Θοδωρής Λαζαρίδης[1], Επιμελητής Ορθοπαιδικός Κωνσταντίνος Σούμπασης[1], Επιμελητής Ορθοπαιδικός Παναγιώτης Σουρίλας[1], Διευθυντής Ορθοπαιδικής Κωνσταντίνος Βλάχος[1], Επιμελητής Ορθοπαιδικής Γεώργιος Μουζόπουλος[1]
[1]ΓΝ Λακωνίας - Τμήμα Ορθοπαιδικής

ΣΚΟΠΟΣ

Σε περιπτώσεις ρήξης του τένοντα του μακρού καμπτήρα του αντίχειρα στην Ζώνη ΙΙ , το κεντρικό κολόβωμα μπορεί να τραβηχτεί και να δυσκολέψει την ανεύρεση του δια μέσω της αρχικής τομής. Με σκοπό να αποφύγουμε μεγάλες χειρουργικές τομές στην περιοχή του θέναρος προς ανεύρεση του κεντρικού κολοβώματος, περιγράφουμε μια απλή τεχνική.

ΥΛΙΚΟ-ΜΕΘΟΔΟΣ

Το τραύμα διερευνάται και η τομή επεκτείνεται αποκαλύπτοντας το A1 pulley του αντίχειρα. Μία αγκύλη σύρματος εισάγεται στο A1 pulley και προωθείται κεντρικά κατά μήκος του ελύτρου του τένοντα έως ότου σταματήσει στη μάζα του κεντρικού κολοβώματος του τένοντα, στην περιοχή του θέναρος. Κατόπιν ασκείται πίεση στο θέναρ προσπαθώντας να αισθανθούμε με την ψηλάφηση την άκρη της συρμάτινης αγκύλης. Σε εκείνο το σημείο εκτελείται τομή του δέρματος. Οι ιστοί τέμνονται κατά στρώματα μέχρι να ανευρεθεί το άκρο της συρμάτινης αγκύλης. Η εντόπιση της συρμάτινης αγκύλης μπορεί να γίνει εύκολα και με ακτινοσκοπικό μηχάνημα ιδίως σε παχύσαρκα άτομα. Στη συνέχεια ο τένοντας ράβεται στην άκρη της αγκύλης του σύρματος και περνάει δια μέσω του A1 pulley καθώς εμείς αποσύρουμε το σύρμα. Ακολούθως γίνεται τελικοτελική συρραφή των κολοβωμάτων.

ΑΠΟΤΕΛΕΣΜΑ

Η παραπάνω περιγραφόμενη τεχνική έχει εφαρμοστεί επιτυχώς σε 22 ασθενείς. Η τομή στο θέναρ δεν ξεπερνά το 1cm και δεν εγκαταλείπει δύσμορφες ουλές. Επιτυχής επούλωση της ρήξης του τένοντα καταγράφηκε σε όλες τις περιπτώσεις εκτός 2 ασθενών στις οποίες ευθύνεται κυρίως η μη συμμόρφωση των ασθενών.

ΣΥΜΠΕΡΑΣΜΑ

Αυτή η τεχνική που χρησιμοποιεί απλά και μη δαπανηρά μέσα με εξαιρετικά ποσοστά επιτυχίας, αποσκοπεί στην πιο εύκολη ανεύρεση του κολοβώματος του τένοντα με δύο μικρές τομές σε αντίθεση με την μεγάλη επέκταση της αρχικής τομής των κλασσικών τεχνικών.

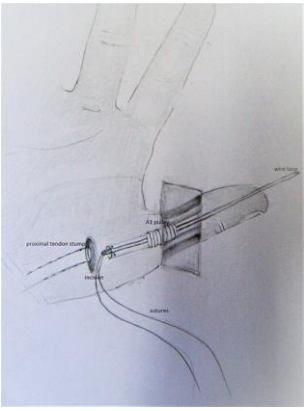
wire loop
A1 pulley
proximal tendon stump
incision
sutures

ΑΑ 158

ΑΝΤΙΜΕΤΩΠΙΣΗ ΑΚΡΩΤΗΡΙΑΣΤΙΚΩΝ ΤΡΑΥΜΑΤΙΣΜΩΝ ΟΝΥΧΟΦΟΡΟΥ ΦΑΛΑΓΓΑΣ ΑΚΡΑΣ ΧΕΙΡΟΣ ΜΕ ΤΗ ΜΕΘΟΔΟ 'SEMIOCCLUSIVE DRESSING"

Δ. ΓΕΩΡΓΟΥΛΗΣ[1], Α. ΜΠΕΚΟΣ[1], Ο. ΣΑΒΒΙΔΟΥ[1], Φ. ΣΟΥΚΑΚΟΥ[1], Α. ΦΩΤΕΙΝΟΥ[1], Π. ΚΟΥΛΟΥΒΑΡΗΣ[1], Β. ΚΟΝΤΟΓΕΩΡΓΑΚΟΣ[1], Π. ΠΑΠΑΓΓΕΛΟΠΟΥΛΟΣ[1]

[1]Α' ΠΑΝΕΠΙΣΤΗΜΙΑΚΗ ΟΡΘΟΠΑΙΔΙΚΗ ΚΛΙΝΙΚΗ, ΕΘΝΙΚΟ ΚΑΙ ΚΑΠΟΔΙΣΤΡΙΑΚΟ ΠΑΝΕΠΙΣΤΗΜΙΟ ΑΘΗΝΩΝ, «ΑΤΤΙΚΟΝ» ΠΑΝΕΠΙΣΤΗΜΙΑΚΟ ΝΟΣΟΚΟΜΕΙΟ

Σκοπός: Η ανάδειξη της μεθόδου "semiocclusive dressing" στην αντιμετώπιση ακρωτηριαστικών τραυματισμών της ονυχοφόρου φάλαγγας της άκρας χειρός. Η μέθοδος της συντηρητικής αυτής αντιμετώπισης περιγράφηκε για πρώτη φορά απο τους Mennen και Wiese, οι οποίοι τη μελέτησαν σε 200 περιστατικά και απέδειξαν την ανάπτυξη φυσιολογικού και λειτουργικού επιθηλίου εντός 20 ημερών από τον τραυματισμό.

Υλικό και μέθοδος: Η μέθοδος χρησιμοποιήθηκε σε 8 περιστατικά ακρωτηριαστικών τραυματισμών της ονυχοφόρου φάλαγγος της άκρας χειρός στην κλινική μας. Έξι ασθενείς ήταν γυναίκες και 2 άνδρες, ηλικίας 28-65 ετών (μ.ο ηλικίας 43 έτη). Χρησιμοποιήθηκαν στείρα αυτοκόλλητα επιθέματα. Η μέθοδος βασίστηκε στην αρχή λειτουργίας του «υγρού θαλάμου»(moist chamber). Τα επιθέματα δημιούργησαν ένα προσωρινό υποκατάστατο χορίου, το οποίο διημιούργησε συνθήκες επούλωσης (κατάλληλο pH, οξυγόνο, τάση, ανοσοπαράγοντες) οι οποίες επιτάχυναν την κοκκιοποίηση και την επιθηλιοποίηση του τραύματος.

Αποτελέσματα: Και οι 8 ασθενείς είχαν ένα πολύ καλό αισθητικό και λειτουργικό αποτέλεσμα ένα μήνα μετά τον τραυματιμό τους.

Συμπέρασμα : Η συντηρητική μέθοδος "semioclusive dressing" όσον αφορά την αντιμετώπιση ακρωτηριαστικών τραυματισμών της ονυχοφόρου φάλαγγας της άκρας χειρός είναι μια απλή και ασφαλής μέθοδος με πολύ ικανοποιητικά αισθητικά και λειτουργικά αποτελέσματα.

ΑΑ 159

ΟΞΥ ΣΥΝΔΡΟΜΟ ΚΑΡΠΙΑΙΟΥ ΣΩΛΗΝΑ ΣΕ ΕΔΑΦΟΣ ΟΖΩΔΟΥΣ ΕΠΑΣΒΕΣΤΩΣΗΣ ΤΟΥ ΚΑΡΠΟΥ. ΣΥΝΤΗΡΗΤΙΚΗ ΑΝΤΙΜΕΤΩΠΙΣΗ. ΠΑΡΟΥΣΙΑΣΗ ΠΕΡΙΣΤΑΤΙΚΟΥ.

Κωνσταντίνος Κατούνης[1], MD, MSc, FRCS (Ed), PhD Κυριάκος Αβραμίδης[1]
[1]*Γενικό Νοσοκομείο Βόλου «Αχιλλοπούλειο»*

Σκοπός
Η εκδήλωση οξέος συνδρόμου καρπιαίου σωλήνα είναι εξαιρετικά σπάνια. Αναφέρουμε την περίπτωση επασβεστωμένης οζώδους μάζας του καρπού που προκάλεσε τέτοια κλινική εικόνα. Διαφορική διάγνωση έπρεπε να γίνει κυρίως από σηπτική και ουρική αρθρίτιδα. Ανάλογες μεμονωμένες περιπτώσεις, των οποίων η αντιμετώπιση άλλοτε ήταν συντηρητική και άλλοτε χειρουργική, αναφέρονται ελάχιστες στη βιβλιογραφία.

Υλικό και μέθοδος
Ασθενής 52 ετών, καθηγήτρια πιάνου, προσήλθε με οξύ πόνο δεξιού καρπού και αιμωδίες κατανομής μέσου νεύρου, χωρίς ιστορικό τραυματισμού. Υπήρχε εντοπισμένο επώδυνο οίδημα στην παλαμιαία επιφάνεια του καρπού, αδυναμία συλλήψεως και θετική δοκιμασία Phalen. Τα επίπεδα ασβεστίου, φωσφόρου και ουρικού οξέος στο αίμα ήταν φυσιολογικά, όπως και ο αριθμός και τύπος των λευκών αιμοσφαιρίων ενώ ΤΚΕ ήταν 53mm/1η ώρα. Σε απλές ακτινογραφίες απεικονιζόταν μία μεγάλη επασβεστωμένη μάζα προσθίως της κερκιδο-καρπιαίας άρθρωσης. Η ασθενής αρνήθηκε να υποβληθεί σε χειρουργική επέμβαση και αντιμετωπίστηκε συντηρητικά με παλαμιαίο νάρθηκα και μη στεροειδή αντιφλεγμονώδη.

Αποτέλεσμα
Η ένταση των συμπτωμάτων άρχισε να υποχωρεί σε 10 ημέρες. Ένα μήνα μετά η ασθενής ήταν εντελώς ασυμπτωματική, σε απλές ακτινογραφίες η βλάβη είχε εξαφανιστεί πλήρως, ενώ σε μαγνητική τομογραφία που διενεργήθηκε περιγράφεται εικόνα τενοντίτιδας μακρού καμπτήρα του αντίχειρα. Το ηλεκτρομυογράφημα ήταν φυσιολογικό. Δεν υπήρξε υποτροπή της παραπάνω παθολογικής κατάστασης στην πενταετία που ακολούθησε.

Συμπέρασμα
Εναποθέσεις οξαλικού και φωσφορικού ασβεστίου στον καρπό και την άκρα χείρα συμβαίνουν σπανιότερα από ότι στον ώμο και ακόμη σπανιότερα εκδηλώνονται με εικόνα οξέος συνδρόμου καρπιαίου σωλήνα. Είναι συνήθως ιδιοπαθείς, ενώ εφόσον αποκλεισθεί μόλυνση, η συντηρητική θεραπεία με ακινητοποίηση και αντιφλεγμονώδη φάρμακα επιτυγχάνει ύφεση των συμπτωμάτων σε λιγότερο από 3 εβδομάδες.

AA 160

ΕΠΙΔΡΑΣΗ ΤΩΝ ΔΙΑΤΑΣΕΩΝ ΤΟΥ ΟΠΙΣΘΙΟΥ ΘΥΛΑΚΟΥ ΚΑΙ ΤΟΥ ΕΛΑΣΣΟΝΟΣ ΘΩΡΑΚΙΚΟΥ ΜΥΟΣ ΣΕ ΑΣΘΕΝΕΙΣ ΜΕ ΣΥΝΔΡΟΜΟ ΥΠΑΚΡΩΜΙΑΚΗΣ ΠΡΟΣΤΡΙΒΗΣ.

Φώτιος Ζήσης[1], Θεώνη Χρονοπούλου[1], Παναγιώτης-Ραφαήλ Νούσιος[1], Λάζαρος-Αλέξανδρος Κοντόπουλος[1], Νικόλαος Τυρολόγος[1], Ανθούλα Παπαδάκη[1], Γεώργιος Μουζόπουλος[1,2]
[1]Τμήμα Φυσικοθεραπείας Πανεπιστήμιο Πελοποννήσου, [2]Ορθοπαιδική Κλινική ΝΜ Σπάρτης - ΓΝ Λακωνίας

Σκοπός: Διερεύνηση της επίδρασης των διατάσεων του ελάσσονος θωρακικού μυός στην ανακούφιση των συμπτωμάτων υπακρωμιακής προστριβής.
Υλικό & Μέθοδος: Στην προοπτική μελέτη συμμετείχαν 67 ασθενείς (41 άνδρες και 26 γυναίκες, ηλικίας 57± 3.2 έτη) με κλινική εικόνα επώδυνου τόξου απαγωγής μεταξύ 60-120ο που υποβλήθηκαν σε φυσιοθεραπευτικό πρόγραμμα για 3 μήνες, είτε ενδυνάμωσης του στροφικού πετάλου, διατάσεων του οπίσθιου θυλάκου και διατάσεων του ελάσσονος θωρακικού μυός (Ομάδα Α, n=33 ασθενείς) είτε μόνο ενδυνάμωσης του στροφικού πετάλου (Ομάδα Β, n=34 ασθενείς). Η εκτίμηση του πόνου έγινε με το VAS pain score και με το ερωτηματολόγιο Constant-Murley. Σε όλους τους ασθενείς έγινε μαγνητική τομογραφία ώμου προς αποκλεισμό ρήξης του στροφικού πετάλου. Η στατιστική επεξεργασία των αποτελεσμάτων έγινε με το στατιστικό πρόγραμμα STATA 8.0. και τέθηκε επίπεδο στατιστικής σημαντικότητας $p<0.05$.
Αποτελέσματα: Στην Ομάδα Α παρατηρήθηκε βελτίωση του VAS score από7.6±2.5 σε 3.5±2.5 (p=0.042) και του Constant-Murley score από 32±5.4 σε 68±4.8 (p=0.038). Στην Ομάδα Β παρατηρήθηκε βελτίωση του VAS score από7.3±3.4 σε 5.5±1.8 (p=0.077) και του Constant-Murley score από 30±4.1 σε 51±2.9 (p=0.05). Η Ομάδα Α παρουσίασε στατιστικώς σημαντική βελτίωση σε σχέση με την Ομάδα Β ως προς το VAS score (p=0.045) και το Constant-Murley score (p=0.047).
Συμπέρασμα: Ο συνδυασμός του φυσιοθεραπευτικού προγράμματος που περιλαμβάνει ενδυνάμωση του στροφικού πετάλου, διατάσεις οπίσθιου θυλάκου και του ελάσσονος θωρακικού μυός προσφέρει σημαντική ανακούφιση συμπτωμάτων υπακρωμιακής προστριβής.

AA 161

ΜΕΤΑ-ΑΝΑΛΥΣΗ ΔΕΔΟΜΕΝΩΝ ΤΗΣ ΚΛΙΝΙΚΗΣ ΣΥΜΠΤΩΜΑΤΟΛΟΓΙΑΣ ΤΟΥ ΩΜΟΥ ΤΩΝ ΚΟΛΥΜΒΗΤΩΝ.

Μιχάλης Μιχαλάς[1], Παναγιώτης Παπαμιχαήλ[1], Μαρία-Λουίζα Σαγρεδάκη[1], Παρασκευή Κυριακού[1], Εριφύλη Χρονά[1], Χαρίκλεια Βερεράκη[1], Γεώργιος Μουζόπουλος[1,2]
[1]Τμήμα Φυσικοθεραπείας Πανεπιστήμιο Πελοποννήσου, [2]Ορθοπαιδική Κλινική ΝΜ Σπάρτης - ΓΝ Λακωνίας

Σκοπός: Αποτύπωση της κλινικής συμπτωματολογίας του ώμου των κολυμβητών.
Υλικό & Μέθοδος: Στην μελέτη μας έγινε ανασκόπηση της διεθνούς βιβλιογραφίας μέσω αναζήτησης στις βιβλιογραφικές βάσεις Pub med, Scopus και CINAHL, επιστημονικών άρθρων που σχετίζονται με την κλινική συμπτωματολογία του ώμου των κολυμβητών και δημοσιεύτηκαν την χρονική περίοδο 1980-2019. Καταγράφηκαν η κλινική συμπτωματολογία και έγινε εφαρμογή των αρχών της μετα-ανάλυσης με το στατιστικό πρόγραμμα STATA 8.0. και τέθηκε επίπεδο στατιστικής σημαντικότητας $p<0.05$.
Αποτελέσματα: Στην διεθνή βιβλιογραφία βρέθηκαν 27 άρθρα σχετικά με τις κλινικές εκδηλώσεις του ώμου των κολυμβητών. Από αυτά μόνο τα 21 άρθρα πληρούσαν τα κριτήρια εισόδου στην μελέτη. Καταγράφηκαν 8 κλινικές εκδηλώσεις του ώμου των κολυμβητών. Σε 4 από αυτές τις κλινικές εκδηλώσεις έγινε εφαρμογή των αρχών της μετα-ανάλυσης. Αναλυτικά οι κλινικές εκδηλώσεις ήταν: σύνδρομο υπακρωμιακής προστριβής, δυσκινησία ωμοπλάτης, ρίκνωση οπίσθιου θυλάκου με έλλειμμα έσω στροφής, αστάθεια ώμου, βλάβη επιχείλιου χόνδρου και νευροπάθεια υπερπλάτιου νεύρου, επικουρικό οστάριο ακρωμίου (os acromiale). Η συνηθέστερη κλινική συμπτωματολογία ήταν κατά σειρά: το σύνδρομο υπακρωμιακής προστριβής (OR=4.15 – 95% CI: 1.3-8.1, $p<0.05$), η ρίκνωση του οπίσθιου θυλάκου (OR=3.95 – 95% CI: 1.1-4.5, $p<0.05$), η δυσκινησία ωμοπλάτης (OR=2.07 – 95% CI: 1.01-2.85, $p<0.05$) και η αστάθεια του ώμου (OR=1.75 – 95% CI: 1.09-3.2, $p<0.05$).
Συμπέρασμα: Οι συχνότερες κλινικές εκδηλώσεις του ώμου των κολυμβητών είναι κατά σειρά αυξημένης συχνότητας το σύνδρομο υπακρωμιακής προστριβής, η ρίκνωση του οπίσθιου θυλάκου, η δυσκινησία της ωμοπλάτης και η αστάθεια του ώμου.

ΑΑ 162

ΕΝΔΟΜΥΕΛΙΚΗ ΗΛΩΣΗ ΕΓΓΥΣ ΒΡΑΧΙΟΝΙΟΥ ΕΝΑΝΤΙ ΗΜΙΑΡΘΡΟΠΛΑΣΤΙΚΗΣ ΩΜΟΥ ΓΙΑ ΚΑΤΑΓΜΑΤΑ 3-4 ΤΕΜΑΧΙΩΝ.ΣΥΓΚΡΙΤΙΚΗ ΜΕΛΕΤΗ.

Κύριος Αθανάσιος Κούκος[1], Κύριος Ιωάννης Κουτρούμπας[1], Κύριος Αχμέτ Κοράι[1], Κύριος Χάρης Κυρατζόγλου[1]
[1]*Γενικό Νοσοκομείο Κομοτηνής*

Σκοπός:Συγκρίναμε το απώτερο κλινικό αποτέλεσμα της ημιαρθροπλαστικής ώμου και της ενδομυελικής ήλωσης του βραχιονίου στην αντιμετώπιση καταγμάτων 3-4 τεμαχίων του άνω άκρου του βραχιονίου.
Υλικό και μέθοδος:Αντιμετωπίσαμε 12 περιστατικά με συντριπτικά κατάγματα 3-4 τεμαχίων του εγγύς βραχιονίου ηλικίας >60 ετών,από τα οποία τα 8 ήταν γυναίκες,την περίοδο 2017-2019,χρησιμοποιώντας την ενδομυελική ήλωση (7 περιπτώσεις) ή την ημιαρθροπλαστική ώμου (5 περιπτώσεις)τυχαία,χωρίς κριτήριο επιλογής των ασθενών και παρακολουθήσαμε προοπτικά το αποτέλεσμα 3 και 9 μήνες μετεγχειρητικά.Κατά την κλινική εκτίμηση των ασθενών εξετάστηκε ο πόνος(VAS score),η λειτουργία(μέτρηση εύρους κίνησης),η δύναμη απαγωγής του ώμου.
Αποτέλεσμα:Στους 3 μήνες οι ασθενείς με ενδομυελική ήλωση παρουσιάζουν καλύτερο κλινικό αποτέλεσμα ειδικά στο εύρος κίνησης του ώμου,όμως στους 9 μήνες το τελικό αποτέλεσμα δεν διέφερε τελικώς.Το ίδιο συνέβη ακόμα και για τις 2 περιπτώσεις όπου η ενδομυελική ήλωση εφαρμόστηκε με τη διαδερμική ελάχιστης επεμβατικότητας τεχνική(και οχι με ανοικτή ανάταξη του κατάγματος και τοποθέτηση ενδομυελικού ήλου),που εφαρμόζουμε ρουτίνα σε άλλα λιγότερο συντριπτικά κατάγματα,όπου θα περιμέναμε θεωρητικά καλύτερο αποτέλεσμα.
Συμπεράσματα:Πρόκειται για ιδιαίτερα δύσκολα στην αντιμετώπιση τους κατάγματα αλλά και στην επιλογή μεθόδου χειρουργικής αντιμετώπισή τους εξαιτίας της μεγάλης συντριβής με συχνές επιπλοκές και δυσάρεστα αποτελέσματα μετεγχειρητικά ιδιαίτερα στην περίπτωση της ημιαρθροπλαστικής ώμου καθιστώντας αναγκαία ίσως κάποια άλλη εξ’αρχής χειρουργική μέθοδο όπως είναι η ανάστροφη αρθροπλαστική ώμου.

ΑΑ 163

ΑΣΥΝΗΘΗΣ ΓΑΓΓΛΙΑΚΗ ΚΥΣΤΗ ΑΚΡΩΜΙΟΚΛΕΙΔΙΚΗΣ ΑΡΘΡΩΣΗΣ ΕΠΙ ΕΔΑΦΟΥΣ ΑΡΘΡΟΠΑΘΕΙΑΣ ΛΟΓΩ ΧΡΟΝΙΑΣ ΜΑΖΙΚΗΣ ΡΗΞΗΣ ΤΩΝ ΣΤΡΟΦΕΩΝ (GEYSER SIGN)

Στυλιανός Περνιεντάκης[1], Κωνσταντίνος Τζώρτζης[1], Γρηγόρης Κυριακόπουλος[1], Λευτέρης Κοσμάς[1], Σπυρίδων Μπονάτσος[1], Αθανασιος Παπανικολαου[1], **Αλέξανδρος Αποστολόπουλος[1]**
[1]Νοσοκομειο Ελληνικός Ερυθρός Σταυρός

ΕΙΣΑΓΩΓΗ: Το σημείο Geyser είναι ένα ακτινολογικό εύρημα και αποτελεί μια σπάνια γαγγλιακή κύστη στην περιοχή της ακρωμιοκλειδικής άρθρωσης. Παρατηρείται συνήθως σε ασθενείς με χρόνιες μαζικές ρήξεις του μυοτενόντιου στροφικού πετάλου με συνοδό αρθροπάθεια.
ΣΚΟΠΟΣ: σκοπός της παρούσας εργασίας είναι να παρουσιάσουμε την περίπτωση 70χρονου ασθενή με μια ευμεγέθη γαγγλιακή κύστη (7x8 cm) άνωθεν της δεξιάς Ακρομιοκλειδικής από διετίας με βαρία αρθροπάθεια του ώμου λόγω χρόνιας μαζικής ρήξης του μυοτενόντιου στροφικού πετάλου που είχε διαγνωσθεί με απεικονιστικές μεθόδους (ακτινογραφία, υπέρηχο και Μαγνητική τομογραφία). Λόγω του βεβαρημένου ιατρικού οστορικού και των πολλαπλών παθολογικών προβλημάτων, της απουσίας πόνου αλλά και του ικανοποιητικού εύρους κίνησης της άρθρωσης του ώμου, αρχικά επιχειρήθηκε παρακέντηση της κύστεως από την οποία αφαιρέθηκε μεγάλη ποσότητα παχύρευστου υγρού αντιδραστικής φύσεως. Λόγω υποτροπής της διόγκωσης με τοπικά φλεγμονώδη στοιχεία, έγινε ανοικτός χειρουργικός καθαρισμός και αφαίρεση της κύστης, καθώς και εκτομή του περιφερικού άκρου της κλείδας.
ΑΠΟΤΕΛΕΣΜΑΤΑ: Οκτώ μήνες μετά την χειρουργική παρέμβαση ο ασθενής επανήλθε στα Εξωτερικά Ιατρεία με υποτροπή της κύστεως και επώδυνο περιορισμό πλέον των κινήσεων του ώμου. Τελικώς ο ασθενής υπεβλήθη επιτυχώς σε ανάστροφη ολική Αρθροπλαστική του ώμου.
ΣΥΜΠΕΡΑΣΜΑΤΑ: Το σημείο Geyser αποτελεί μια σπάνια γαγγλιακή κύστη σε χρόνιες μαζικές ρήξεις των στροφέων του ώμου. Η παρακέντηση της κύστεως και ο χειρουργικός καθαρισμός συνήθως αποτυγχάνουν και η κύστη υποτροπιάζει. Στις περιπτώσεις εκείνες που η συμπτωματολογία από τον ώμο είναι έντονη (πόνος, δυσκαμψία) συνιστάται η διενέργεια Ανάστροφης Ολικής Αρθροπλαστικής.

ΑΑ 164

ΑΙΤΙΟΛΟΓΙΚΟΙ ΠΑΡΑΓΟΝΤΕΣ ΣΥΝΔΡΟΜΟΥ ΑΝΑΠΗΔΗΣΗΣ ΩΜΟΠΛΑΤΗΣ. ΒΙΒΛΙΟΓΡΑΦΙΚΗ ΑΝΑΣΚΟΠΗΣΗ ΚΑΙ ΜΕΤΑ-ΑΝΑΛΥΣΗ.

Νικόλαος Βαλσάμης[1], Μαρία - Ελένη Κούρτη[1], Αθηνά - Αμάντα Τσαγκαρίδου[1], Μαρία - Ελισσάβετ Λιάσκου[1], Μαρκέλλα Νικολάου[1], Φώτιος Κοτταρίδης[1], Γεώργιος Μουζόπουλος[1,2]
[1]Τμήμα Φυσικοθεραπείας Πανεπιστήμιο Πελοποννήσου, [2]Ορθοπαιδική Κλινική ΝΜ Σπάρτης - ΓΝ Λακωνίας

Σκοπός: Διερεύνηση της αιτιολογίας του συνδρόμου αναπήδησης της ωμοπλάτης.
Υλικό & Μέθοδος: Στην μελέτη μας έγινε ανασκόπηση της διεθνούς βιβλιογραφίας μέσω αναζήτησης στις βιβλιογραφικές βάσεις Pub med, Scopus και CINAHL, επιστημονικών άρθρων που σχετίζονται με την αιτιολογία του συνδρόμου αναπήδησης της ωμοπλάτης και δημοσιεύτηκαν την χρονική περίοδο 1980-2019. Καταγράφηκαν τα αίτια του συνδρόμου αναπήδησης της ωμοπλάτης και έγινε εφαρμογή των αρχών της μετα-ανάλυσης με το στατιστικό πρόγραμμα STATA 8.0. και τέθηκε επίπεδο στατιστικής σημαντικότητας $p<0.05$.
Αποτελέσματα: Στην διεθνή βιβλιογραφία βρέθηκαν 48 άρθρα σχετικά με την εμφάνιση συνδρόμου αναπήδησης της ωμοπλάτης. Από αυτά μόνο τα 27 άρθρα πληρούσαν τα κριτήρια εισόδου στην μελέτη. Καταγράφηκαν 7 αίτια συνδρόμου αναπήδησης της ωμοπλάτης. Σε 3 από αυτά τα αίτια έγινε εφαρμογή των αρχών της μετανάλυσης. Αναλυτικά τα αίτια ήταν: δυσκινησία ωμοπλάτης, κύφωση ΘΜΣΣ, ορογονοθυλακίτιδα πρόσθιου οδοντωτού, παράλυση μακρού θωρακικού νεύρου, παράλυση παραπληρωματικού νεύρου, κάταγμα ωμοπλάτης πωρωθέν σε πλημμελή θέση, διάφοροι όγκοι (ωμοπλάτης-πλευρών-μυών). Τα συνηθέστερα αίτια της αναπήδησης της ωμοπλάτης ήταν κατά σειρά, η δυσκινησία ωμοπλάτης (OR=3.85 – 95% CI: 2.8-7.3, $p<0.05$), η ορογονοθυλακίτιδα του πρόσθιου οδοντωτού μυός (OR=2.15 – 95% CI: 1.3-4.6, $p<0.05$) και η παράλυση του μακρού θωρακικού νεύρου (OR=1.15 – 95% CI: 1.1-3.9, $p<0.05$).
Συμπέρασμα: Τα συχνότερα αίτια ήχου αναπήδησης της ωμοπλάτης είναι η δυσκινησία της ωμοπλάτης, η ορογονοθυλακίτιδα πρόσθιου οδοντωτού και η παράλυση του μακρού θωρακικού νεύρου.

AA 165

ΕΣΩΤΕΡΙΚΗ ΟΣΤΕΟΣΥΝΘΕΣΗ ΚΑΙ ΣΤΑΘΕΡΟΠΟΙΗΣΗ ΤΗΣ ΚΟΡΑΚΟΚΛΕΙΔΙΚΗΣ ΜΕ ENDO-BUTTONS ΚΑΙ ΑΥΤΟΜΟΣΧΕΥΜΑ ΗΜΙΤΕΝΟΝΤΩΔΟΥΣ ΜΥΟΣ, ΣΕ ΑΣΘΕΝΗ ΜΕ ΠΕΡΙΦΕΡΙΚΟ ΚΑΤΑΓΜΑ ΚΛΕΙΔΑΣ ΚΑΙ ΣΥΝΟΔΟ ΡΗΞΗ ΤΩΝ ΚΟΡΑΚΟΚΛΕΙΔΙΚΩΝ ΣΥΝΔΕΣΜΩΝ

Ευάγγελος Μπουκόρος[1], Γεώργιος Μητρογιάννης[1], Χρήστος Παπαδάκης[1], Ζήσης Κυριαζής[1], Ευστάθιος Αθανασάκης[1], Χρηστος Γαρναβος[1]
[1]ΓΝΑ "ΕΥΑΓΓΕΛΙΣΜΟΣ"

ΣΚΟΠΟΣ: Σκοπός της εργασίας είναι να αναδειχθεί η αναγκαιότητα της αποκατάστασης των κορακοκλειδικών συνδέσμων ταυτόχρονα με την οστεοσύνθεση σε περιφερικά κατάγματα κλείδας που συνοδεύονται από ρήξη των κορακοκλειδικών συνδέσμων.
ΥΛΙΚΟ ΚΑΙ ΜΕΘΟΔΟΣ: Παρουσιάζεται ασθενής 28 ετών με περιφερικό κάταγμα της αριστερής κλείδας με σημαντική παρεκτόπιση. Αποφασίσθηκε η χειρουργική αντιμετώπιση με ανοιχτή ανάταξη και εσωτερική οστεοσύνθεση με πλάκα δυναμικής συμπίεσης. Είκοσι ημέρες μετά το χειρουργείο, ο ασθενής προσήλθε στα Εξωτερικά ιατρεία με έντονο άλγος και οίδημα στην πάσχουσα περιοχή. Ο ακτινολογικός έλεγχος ανέδειξε αποκόλληση της πλάκας από το περιφερικό τμήμα του κατάγματος και διάσταση της ακρωμιοκλειδικής άρθρωσης. Ο ασθενής υπεβλήθη σε νέα χειρουργική επέμβαση όπου έγινε αφαίρεση της πλάκας και εκ νέου ανάταξη και σταθεροποίηση του εξαρθρήματος της ακρωμιοκλειδικής με ισχυρό ράμμα και δύο endo-buttons. Ακολούθως πραγματοποιήθηκε ανακατασκευή των κορακοκλειδικών συνδέσμων με αυτομόσχευμα ημιτενοντώδους.
ΑΠΟΤΕΛΕΣΜΑ: Έξι εβδομάδες μετά το χειρουργείο, ο ασθενής ξεκίνησε ασκήσεις ενδυνάμωσης χωρίς πόνο και δώδεκα εβδομάδες μετά το χειρουργείο επέστρεψε σε όλες τις δραστηριότητες που είχε πριν το ατύχημα. Ακτινολογικά η αποκατάσταση της κορακοκλειδικής ελέγχεται φυσιολογική.
ΣΥΜΠΕΡΑΣΜΑΤΑ: Η πλήρης ρήξη των κορακοκλειδικών συνδέσμων δεν θα πρέπει να παραβλέπεται σε περιπτώσεις καταγμάτων του περιφερικού άκρου της κλείδας και ο χειρουργικός σχεδιασμός θα πρέπει να περιλαμβάνει και την πιθανή αναγκαιότητα της αποκατάστασης της σημαντικής αυτής συνδεσμικής βλάβης.

ΑΑ 166

ΑΤΡΑΥΜΑΤΙΚΗ ΟΣΤΕΟΛΥΣΗ ΠΕΡΙΦΕΡΙΚΗΣ ΚΛΕΙΔΑΣ: ΔΙΑΓΝΩΣΤΙΚΟΣ ΑΛΓΟΡΙΘΜΟΣ ΚΑΙ ΑΝΤΙΜΕΤΩΠΙΣΗ

Γρηγόρης Κυριακόπουλος[1], Στυλιανος Περνιεντακης[1], Κωνσταντίνος Τζώρτζης[1], Σπυρίδων Μαρής[1], Χαραλαμπος Λαμπρου[1], Αναστάσιος Τσιότσιας[1], Massimiliano Mavilla[1], Αθανασιος Παπανικολαου[1]
[1]*Νοσοκομειο Κοργιαλενειο-Μπενακειο Ελληνικος Ερυθρος Σταυρος*

ΣΚΟΠΟΣ Η οστεόλυση της περιφερικής κλείδας (ΟΠΚ) αποτελεί ένα σπάνιο ακτινολογικό εύρημα, τραυματικής ή μη αιτιολογίας . Συνήθως εμφανίζεται σε αθλητές άρσης βαρών. Παρουσιάζουμε μια ασυνήθη περίπτωση ατραυματικής οστεόλυσης περιφερικής κλείδας σε 65χρονο άνδρα, χωρίς ιστορικό άρσης βάρους.
ΑΣΘΕΝΕΙΣ ΚΑΙ ΜΕΔΟΔΟΣ Άνδρας, 65 ετών, προσήλθε στο εξωτερικό ιατρείο λόγω ωμαλγίας από διμήνου, χωρίς ιστορικό κάκωσης. Ατομικό ιστορικό αρτηριακής υπέρτασης και δυσλιπιδαιμίας υπό αγωγή. Η κλινική εξέταση ανέδειξε ευαισθησία κατά την ψηλάφηση της ακρωμιοκλειδικής άρθρωσης, φυσιολογικό εύρος κίνησης ώμου και άλγος κατά το SCARF test. Ο εργαστηριακός έλεγχος ήταν φυσιολογικός. Πραγματοποιήθηκαν ακτινογραφίες (προσθιοπίσθια και πλάγια ώμου και κλείδας και ειδική λήψη ZANCA οι οποίες ανέδειξαν λυτική εστία περιφερικής κλείδας, διαμέτρου 1.2cm, χωρίς συμμετοχή του οστικού φλοιού . Η μαγνητική τομογραφία ανέδειξε λυτική εστία αυξήμενης έντασης , χωρίς προσβολή μαλακών μορίων και χωρίς την ανάδειξη παθολογίας του τενοντίου πετάλου
ΑΠΟΤΕΛΕΣΜΑΤΑ : Ο Ασθενής αρχικά αντιμετωπίστηκε με τη λήψη μη στεροειδούς αντιφλεγμονώδους (ΜΣΑΦ), παγοθεραπεία και αποφυγή άρσης βάρους, με αποτέλεσμα την ύφεση συμπτωμάτων επί ένα μήνα με ακόλουθη υποτροπή έπειτα από περιστατικό άρσης βάρους. Λόγω υποτροπής του άλγους υποβλήθηκε σε ένεση κορτικοστεροειδούς υπό υπερηχογραφική καθοδήγηση τον τέταρτο μήνα από την έναρξη των συμπτωμάτων και επανάληψη της ένα μήνα μετά. Ο ασθενής παραμένει ασυμπτωματικός-12 μήνες μετά- και σε MRI-6 μήνες μετά-παραμένει αναλλοίωτη η λυτική εστία.
ΣΥΜΠΕΡΑΣΜΑΤΑ : Η ΟΠΚ αποτελεί ένα σπάνιο απεικονιστικό και κλινικό εύρημα. Η αποτυχία της συντηρητικής αντιμετώπισης -με ΜΣΑΦ παγοθεραπεία και ένεση κορτικοειδών υπό υπερηχογραφική καθοδήγηση – μπορεί να οδηγήσει σε χειρουργκή αντιμετώπιση ιδιαίτερα σε νέους αθλητές.

ΑΑ 167

ΟΣΤΕΟΧΟΝΔΡΩΜΑΤΩΣΗ ΑΓΚΩΝΑ: ΜΙΑ ΣΠΑΝΙΑ ΑΙΤΙΑ ΑΛΓΟΥΣ ΚΑΙ ΠΕΡΙΟΡΙΣΜΟΥ ΤΗΣ ΚΙΝΗΣΗΣ ΤΟΥ ΑΓΚΩΝΟΣ ΣΕ ΠΥΓΜΑΧΟ-ΠΑΡΟΥΣΙΑΣΗ ΠΕΡΙΣΤΑΤΙΚΟΥ

Ιωάννης Κολοβός[1], Ευτύχιος Παπαγρηγοράκης[1], Βασίλειος Μαρουγκλιάνης[1], Χρήστος Βλάχος[1], Ηλίας Βασιλειάδης[1], Σπυρίδων Πνευματικός[1]
[1]*Νοσοκομειο Κατ*

Περίληψη
Η οστεοχονδρωμάτωση αποτελεί μία σπάνια αγνώστου αιτιολογίας καλοήθη νόσο του αρθρικού υμένα. Αφορά το σχηματισμό ινοχόνδρινων οζιδίων που αποσπώνται, ασβεστοποιούνται και δημιουργούν μηχανικό πρόβλημα στην άρθρωση. Προσβάλλει συνήθως νεαρούς ενήλικες. Μπορεί να προσβάλλει όλες τις αρθρώσεις, με τον αγκώνα να αποτελεί σπάνια εντόπιση.
Παρουσιάζουμε την περίπτωση ενός επαγγελματία πυγμάχου με άλγος και περιορισμό της κίνησης του αριστερού αγκώνα. Η διάγνωση της οστεοχονδρωμάτωσης τέθηκε κλινικά, με την απλή ακτινογραφία και μαγνητική τομογραφία όπου η παρουσία οζιδίων να είναι διαγνωστική. Υποβλήθηκε σε αρθροτομή με πρόσθια και οπίσθια προσπέλαση του αγκώνα και καθαρισμό της άρθρωσης με αφαίρεση 143 ελεύθερων ινοχόνδρινων τεμαχίων.
Η μετεγχειρητική πορεία ήταν ομαλή, το εύρος κίνησης αποκαταστάθηκε πλήρως και στο τελευταίο follow up (μετά δύο έτη) ο ασθενής παραμένει ασυμπτωματικός, έχοντας επιστρέψει σε πλήρη ενεργό αθλητική δράση.
Βιβλιογραφικά περιγράφεται αιτιολογική σχέση της νόσου από πρόκληση βίας στην άρθρωση, όπως πιθανώς συνέβη στον ασθενή που παρουσιάζουμε.
Η συνήθης θεραπεία είναι ο καθαρισμός της άρθρωσης, με αρθροσκοπικές μεθόδους και την υμενεκτομή να περιγράφονται ως εναλλακτικές θεραπείες. Πολύ συχνή είναι η υποτροπή, ενώ έχουν περιγραφεί περιπτώσεις κακοήθους εξαλλαγής.
Λέξεις κλειδιά: οστεοχονδρωμάτωση,αγκώνας, συνοβιακή χονδρωμάτωση

AA 168

ΑΣΤΑΘΕΙΑ ΩΜΟΥ ΕΠΙ ΕΔΑΦΟΥΣ ΑΝΑΤΟΜΙΚΗΣ ΠΑΡΑΛΛΑΓΗΣ ΤΗΣ ΓΛΗΝΟΒΡΑΧΙΟΝΙΑΣ ΑΡΘΡΩΣΗΣ ΤΥΠΟΥ BUFORD – ΠΑΡΟΥΣΙΑΣΗ ΠΕΡΙΠΤΩΣΗΣ ΑΣΘΕΝΟΥΣ.

Ανδρέας Πισκοπάκης, Νικόλαος Σεκούρης[1], Ηλίας Βασιλειάδης, Αθανάσιος Γαλάνης, Βασίλειος Μαρουγκλιάνης, Σπύρος Καλιαρντάς, Αθανάσιος Γαλάνης
[1]*ΓΝΑ "ΚΑΤ"*

Σκοπός: Η παρουσίαση μιας περίπτωσης υποτροπιάζοντος εξαρθρήματος ώμου επί εδάφους ανατομικής παραλλαγής της γληνοβραχιόνιας άρθρωσης τύπου Buford. Πρόκειται για μια φυσιολογική ανατομική παραλλαγή που ανευρίσκεται στο 1,5 % των ασθενών και χαρακτηρίζεται από την απουσία του άνω γληνοβραχιονίου συνδέσμου με συνοδή πάχυνση του μέσου γληνοβραχιονίου συνδέσμου. Σε κάποιες περιπτώσεις μπορεί να προκαλεί πρόσθια αστάθεια του ώμου ή και να συνοδεύεται με βλάβες τύπου ALPSA, SLAP και Bancart.
Υλικό-Μέθοδος: Μια αθλήτρια του βόλεϊ, 14 ετών, εξετάστηκε στα ιατρεία μας λόγω συχνού εξαρθρήματος του δεξιού ώμου κατά τις καθημερινές της δραστηριότητες. Κλινικώς διαπιστώθηκε πρόσθια αστάθεια του ώμου. Στη μαγνητική τομογραφία διαπιστώθηκε η ανατομική παραλλαγή τύπου Buford χωρίς άλλες συνοδές βλάβες. Πραγματοποιήθηκε αρθροσκοπική αναδίπλωση του θυλάκου με τρεις άγκυρες. Η μετεγχειρητική αποκατάσταση περιλάμβανε ακινητοποίηση με απλή ανάρτηση για 4 εβδομάδες και σταδιακή κινητοποίηση και ενδυνάμωση στις επόμενες 8 εβδομάδες.
Αποτέλεσμα: Η ασθενής ανάρρωσε ομαλά και έχει επιστρέψει στις καθημερινές δραστηριότητες. Δεν έχει επιστρέψει ακόμη σε αθλητικές δραστηριότητες. Κατά τη διάρκεια της κλινικής παρακολούθησης των 6 μηνών δεν υπήρξε νέο εξάρθρημα ώμου.
Συμπεράσματα: Η παραλλαγή τύπου Buford πρέπει να αναγνωρίζεται ώστε να μην εκλαμβάνεται ως ρήξη του άνω γληνοβραχιονίου συνδέσμου και να μην συρράπτεται στην άνω γλήνη γιατί αυτό θα προκαλέσει επώδυνη μείωση του εύρους κίνησης της στροφής και της ανύψωσης της βραχιόνιας κεφαλής.

ΑΑ 169

Τροποποιημένη McLaughlin τεχνική για την αποκατάσταση Οπίσθιου Εξαρθρήματος του Ώμου με οστικό έλλειμμα κεφαλής βραχιόνιου τύπου reverse Hill-Sachs.

Κωσταντίνος Σάββας[1], Ανδρέας Πισκοπάκης[1], Νικόλαος Ιγγλέζος[1], Εμμανουήλ Ζερβός[1], Αλκιβιάδης Βόσσος[1]
[1]*Γ΄ Ορθοπεδική Κλινική ΓΝΑ ΚΑΤ*

Εισαγωγή:
Αρκετές χειρουργικές τεχνικές έχουν περιγραφεί για τη θεραπεία του οπίσθιου εξαρθρώματος ώμου. Η επιλογή της θεραπείας εξαρτάται κυρίως από το μέγεθος του οστικού ελλείμματος της κεφαλής του βραχιονίου και από το χρόνο που έχει παρέλθει έως τη χειρουργική αποκατάσταση. Όταν το οστικό έλλειμμα κυμαίνεται μεταξύ 25-45% της βραχιόνιας κεφαλής η χειρουργική αποκατάσταση με αυτόλογο οστικό μόσχευμα από το ελάσσον βραχιόνιο όγκωμα αποτελεί μέθοδο εκλογής.

Παρουσίαση Περιστατικού:
Ασθενής 54 ετών προσήλθε στα επείγοντα περιστατικά με παραμελημένο εξάρθρημα δεξιού ώμου από διμήνου.
Ο κλινικός και ακτινολογικός έλεγχος ανέδειξε μόνιμο εξάρθρημα της άρθρωσης του ώμου και περιορισμό του εύρους κίνησης. Η Αξονική τομογραφία ανέδειξε σημαντική οστική βλάβη της κεφαλής του βραχιονίου οστού τύπου “reverse Hill-Sachs” και σημαντικά μικρότερο οστικό έλλειμμα του οπίσθιου τμήματος της ωμογλήνης
Η βλάβη αντιμετωπίστηκε χειρουργικά με τενοντομεταφορά της περιφερικής κατάφυσης του υποπλατίου μυός με το αντίστοιχο οστικό τεμάχιο του ελάσσον βραχιονίου ογκώματος (McLaughlin modified).
Για την χειρουργική αποκατάσταση αυτής της βλάβης χρησιμοποιήθηκαν δύο (2) διοστικές άγκυρες με ένα button και ράμματα τύπου “PDS cordel” με τα οποία καθηλώθηκε το τμήμα του ελάσσον βραχιονίου ογκώματος επι της οστικής βλάβης στην κεφαλή του βραχιονίου οστού.

Αποτέλεσμα:
Η μετεγχειρητική αποκατάσταση περιελάμβανε την ακινητοποίηση του ώμου με νάρθηκα για 6 εβδομάδες, ακολουθούμενη από προοδευτικές παθητικές, ενεργητικά υποβοηθούμενες και ενεργητικές ασκήσεις για την αποκατάσταση του εύρους κίνησης.
Στην τελική φάση της αποκατάστασης χρησιμοποιήθηκαν δυναμικές ασκήσεις με αντιστάσεις για την μυϊκή ενδυνάμωση του στροφικού πετάλου της άρθρωσης του ώμου.

Πλήρες εύρος κίνησης χωρίς πόνο, καλή συνάφεια της άρθρωσης και χωρίς αναφερόμενα επεισόδια εξαρθρήματος ήταν τα αποτελέσματα από τον κλινικό και απεικονιστικό έλεγχο μετά από 8 μήνες.

Συζήτηση:
Η αποκατάσταση του οστικού ελλείμματος της πρόσθιας επιφάνειας της βραχιονίου κεφαλής με τη μέθοδο «McLaughlin modified» αποτελεί μέθοδο εκλογής καθώς βελτιώνει σημαντικά την λειτουργικότητα της άρθρωσης με μικρή απώλεια στην έξω στροφή.

ΑΑ 170

ΣΥΝΔΡΟΜΟ ΤΕΤΡΑΠΛΕΥΡΟΥ ΧΩΡΟΥ ΩΜΟΥ. ΜΕΤΑ-ΑΝΑΛΥΣΗ ΒΙΒΛΙΟΓΡΑΦΙΚΩΝ ΔΕΔΟΜΕΝΩΝ.

Κλεονίκη Χριστοφορίδου[1], Χρυσή Γρηγοράκη[1], Ιωάννης Κυρώσης[1], Αναστασία Βιτώρου[1], Γεωργία Δημητριάδου[1], Gad Al Rab Wisham[1], Γεώργιος Μουζόπουλος[1,2]
[1]Τμήμα Φυσικοθεραπείας Πανεπιστήμιο Πελοποννήσου, [2]Ορθοπαιδική Κλινική ΝΜ Σπάρτης - ΓΝ Λακωνίας

Σκοπός: Διερεύνηση της αιτιολογίας του συνδρόμου τετράπλευρου χώρου του ώμου.
Υλικό & Μέθοδος: Στην μελέτη μας έγινε ανασκόπηση της διεθνούς βιβλιογραφίας μέσω αναζήτησης στις βιβλιογραφικές βάσεις Pub med, Scopus και CINAHL, επιστημονικών άρθρων που σχετίζονται με την αιτιολογία του συνδρόμου του τετράπλευρου χώρου του ώμου και δημοσιεύτηκαν την χρονική περίοδο 1980-2019. Καταγράφηκαν τα αίτια του συνδρόμου του τετράπλευρου χώρου του ώμου και έγινε εφαρμογή των αρχών της μετα-ανάλυσης με το στατιστικό πρόγραμμα STATA 8.0. και τέθηκε επίπεδο στατιστικής σημαντικότητας $p<0.05$.
Αποτελέσματα: Στην διεθνή βιβλιογραφία βρέθηκαν 23 άρθρα σχετικά με την εμφάνιση συνδρόμου αναπήδησης της ωμοπλάτης. Από αυτά, μόνο τα 15 άρθρα πληρούσαν τα κριτήρια εισόδου στην μελέτη. Σε σύνολο 54 ασθενών καταγράφηκαν 8 αίτια συνδρόμου αναπήδησης της ωμοπλάτης. Σε 3 από αυτά τα αίτια έγινε εφαρμογή των αρχών της μετανάλυσης. Αναλυτικά τα αίτια ήταν: τραύμα –αιμάτωμα από κάταγμα βραχιονίου (28 ασθενείς), ινώδεις δεσμίδες μυών (8 ασθενείς), υπερτροφία μυών (7 ασθενείς), όγκοι μαλακών μορίων-οστών-νεύρων (3 ασθενείς), κύστεις επιχείλιου χόνδρου (2 ασθενείς), ανεύρυσμα οπίσθιας περισπώμενης βραχιόνιας αρτηρίας (2 ασθενείς), αρτηριοφλεβώδης δυσπλασία (2 ασθενείς), θωρακοχειρουργικές επεμβάσεις (2 ασθενείς). Τα συνηθέστερα αίτια του συνδρόμου του τετράπλευρου χώρου ήταν κατά σειρά, το τραύμα (OR=7.15 – 95% CI: 2.1-9.4, $p<0.05$), οι ινώδεις μυϊκές δεσμίδες (OR=3.45 – 95% CI: 1.7-3.8, $p<0.05$) και η υπερτροφία μυός (OR=1.86 – 95% CI: 2.1-3.6, $p<0.05$).
Συμπέρασμα: Τα συχνότερα αίτια του συνδρόμου του τετράπλευρου χώρου του ώμου είναι το τραύμα, οι ινώδεις μυϊκές δεσμίδες και η υπερτροφία μυός.

AA 171

ΑΠΟΤΕΛΕΣΜΑΤΑ ΧΟΡΗΓΗΣΗΣ ΤΟΠΙΚΗΣ ΑΝΑΙΣΘΗΣΙΑΣ ΧΩΡΙΣ ΤΗ ΧΡΗΣΗ TOURNIQUET ΣΕ ΣΧΕΣΗ ΜΕ ΤΗΝ ΕΦΑΡΜΟΓΗ ΜΑΣΧΑΛΙΑΙΟΥ BLOCK ΣΤΗ ΧΕΙΡΟΥΡΓΙΚΗ ΑΝΤΙΜΕΤΩΠΙΣΗ ΤΗΣ ΟΡΟΓΟΝΟΘΥΛΑΚΙΤΙΔΑΣ ΑΓΚΩΝΟΣ

Dr. Δημήτριος Μπέγκας[1], Κος Σταμάτιος Χατζόπουλος[1], Κος Ιωάννης Ηλιάδης[1], Κος Ανδρέας Γιαννακόπουλος[1], Κος Αλέξανδρος Παστρούδης[1]
[1]Στ΄ Ορθοπαιδική Κλινική Γενικό Νοσοκομείο Ασκληπιείο Βούλας

Σκοπός
Η αξιολόγηση της αποτελεσματικότητας χορήγησης τοπικής αναισθησίας χωρίς tourniquet (ΤΑΧΤ) σε σχέση με την εφαρμογή μασχαλιαίου block με tourniquet (ΜΒΜΤ), στη χειρουργική αντιμετώπιση της ορογονοθυλακίτιδας αγκώνος (ΟΑ).
Υλικό και Μέθοδος
Μεταξύ 2011 και 2017, 32 ασθενείς (24 άνδρες και 8 γυναίκες) μέσης ηλικίας 49,5 ετών, με ΟΑ αντιμετωπίστηκαν χειρουργικά στην κλινική μας, αφού πρώτα χωρίστηκαν σε δύο ομάδες (Α και Β). Στην ομάδα Α (N=16) χορηγήθηκε ΤΑΧΤ (15 ml lidocaine 2% μαζί με 1 mg επινεφρίνη 1:100.000). Στην ομάδα Β (N=16) εφαρμόστηκε ΜΒΜΤ. Η αξιολόγηση των μεθόδων βασίστηκε στα εξής κριτήρια: α) πόνος (Visual Analogue Scale-VAS) προεγχειρητικά, διεγχειρητικά και εντός 24, 48 και 72 ωρών μετεγχειρητικά, β) αιμορραγία διεγχειρητικά και εντός 24-ώρου μετεγχειρητικά, γ) χειρουργικός χρόνος, δ) λειτουργικότητα του άνω άκρου (προεγχειρητικά, 1, 3 και 12 μήνες μετεγχειρητικά) μέσω του Quick Disabilities of Arm, Shoulder and Hand (Q-DASH) score, ε) ύπαρξη μετεγχειρητικών επιπλοκών.
Αποτελέσματα
Και στις δύο ομάδες η επέμβαση ήταν ανώδυνη και υπήρξε μετεγχειρητική βελτίωση του προεγχειρητικού πόνου, με τη Β να υπερέχει το πρώτο 6-ωρο και την Α αργότερα (6-72 ώρες μετεγχειρητικά). Ένας ασθενής της Α παρουσίασε ήπια αιμορραγία διεγχειρητικά και 1 ασθενής της Β χρειάστηκε αλλαγή επιδέσμων στο πρώτο 24-ωρο. Δεν υπήρξε στατιστικά σημαντική διαφορά στο χειρουργικό χρόνο και στις μετεγχειρητικές τιμές του Q-DASH score. Καμία ομάδα δεν παρουσίασε επιπλοκές.
Συμπεράσματα
Η χειρουργική αντιμετώπιση της ΟΑ με ΤΑΧΤ υπερέχει της ΜΒΜΤ στο μετεγχειρητικό πόνο. Οι δύο μέθοδοι δε διαφέρουν σημαντικά όσον αφορά την αιμορραγικότητα, το χειρουργικό χρόνο, τη λειτουργικότητα του άνω άκρου και τις επιπλοκές.

AA 172

ΧΕΙΡΟΥΡΓΙΚΗ ΑΝΤΙΜΕΤΩΠΙΣΗ ΕΝΔΑΡΘΡΙΚΟΥ ΚΑΤΑΓΜΑΤΟΣ ΠΡΟΣΘΙΟΥ ΧΕΙΛΟΥΣ ΤΗΣ ΩΜΟΓΛΗΝΗΣ ΜΕΤΑ ΑΠΟ ΕΞΑΡΘΡΗΜΑ ΤΟΥ ΩΜΟΥ

MD, MSc, FRCS (Ed), PhD Κυριάκος Αβραμίδης[1], Κωνσταντίνος Κατούνης[1]
[1]*Γενικό Νοσοκομείο Βόλου «Αχιλλοπούλειο»*

ΣΚΟΠΟΣ
Κατάγματα του προσθίου χείλους της ωμογλήνης (Τύπου ΙΑ κατά Goss) συμβαίνουν εξαιτίας τραυματικού προσθίου εξαρθρήματος του ώμου και χρήζουν χειρουργικής αντιμετώπισης όταν το οστικό τεμάχιο έχει παρεκτόπιση ≥ 10mm ή όταν αντιστοιχεί σε ≥ 25% της διαμέτρου της κατώτερης ωμογλήνης, προκειμένου να αποφευχθεί υποτροπιάζουσα πρόσθια αστάθεια του ώμου. Παρουσιάζουμε 3 περιπτώσεις τέτοιων καταγμάτων ωμογλήνης και τα μεσοπρόθεσμα αποτελέσματα χειρουργικής αντιμετώπισής τους.

ΥΛΙΚΟ ΚΑΙ ΜΕΘΟΔΟΣ
ΠΕΡΙΠΤΩΣΗ 1η: Γυναίκα 79 ετών με υποτροπιάζον εξάρθρημα δεξιού ώμου λόγω κατάγματος τύπου ΙΑ της ωμογλήνης όπως κατεδείχθη σε CT έλεγχο, υπεβλήθη σε εγχείρηση ανοιχτής οστεοσύνθεσης με αυλοφόρες βίδες.
ΠΕΡΙΠΤΩΣΗ 2η: Γυναίκα 72 ετών με πρόσθιο κάταγμα-εξάρθρημα 3 τεμαχίων της βραχιονίου κεφαλής (Neer VI), υπεβλήθη σε εγχείρηση ημιαρθροπλαστικής του δεξιού ώμου και διεγχειρητικά διαπιστώθηκε και κάταγμα προσθίου χείλους της ωμογλήνης που οστεοσυντέθηκε με αυλοφόρο βίδα και βελόνη Kirschner.
ΠΕΡΙΠΤΩΣΗ 3η: Γυναίκα 70 ετών με εξάρθρημα του δεξιού ώμου που υποτροπίασε αμέσως μετά την κλειστή ανάταξη, υπεβλήθη σε CT έλεγχο που κατέδειξε κάταγμα του προσθίου χείλους της ωμογλήνης με συντριβή και μεγάλη βλάβη Hill-Sachs. Διενεργήθηκε ανακατασκευή ωμογλήνης με τη χρήση αυτομοσχεύματος λαγονίου οστού.

ΑΠΟΤΕΛΕΣΜΑΤΑ
Ένα έτος μετά την επέμβαση δεν παρατηρήθηκαν υποτροπές εξαρθρήματος του ώμου. Το ASES Functional score ήταν 82, 77 και 72, ενώ το Subjective Shoulder Value ήταν 80, 80 και 75 στην 1η, 2η και 3η περίπτωση αντίστοιχα.

ΣΥΜΠΕΡΑΣΜΑΤΑ
Η αποκατάσταση της αρθρικής επιφανείας της ωμογλήνης με οστεοσύνθεση του κατάγματος τύπου ΙΑ ή, σε περίπτωση συντριβής, η ανακατασκευή της με λαγόνιο μόσχευμα σταθεροποιεί την άρθρωση του ώμου και σχετίζεται με ικανοποιητικό λειτουργικό αποτέλεσμα.